
	<p>Navegador temático del conocimiento nefrológico.</p> <p>Editores: Dr. Víctor Lorenzo y Dr. Juan Manuel López-Gómez</p> <p>ISSN: 2659-2606</p> <p>Edición del Grupo Editorial Nefrología de la Sociedad Española de Nefrología.</p>	
---	---	---

## Suplementos Vitamínicos de Biotina: Interferencia en Determinaciones Analíticas Usando Elisa

[Adriana Cavada Bustamante](#) <sup>a</sup>, [Clara Sanz García](#) <sup>b</sup>, [Pedro Vidau Argüelles](#) <sup>c</sup>

a Hospital Universitario de Navarra

b Hospital del Oriente

c Hospital Central de Asturias.

### INTRODUCCIÓN

Como referentes de los pacientes con enfermedad renal crónica (ERC) nos exponemos cada vez más a preguntas sobre la suplementación vitamínica, debido a la creciente presencia de estos productos en los medios publicitarios y en redes sociales. Los farmacéuticos recomiendan la prescripción cautelosa e individualizada de estos suplementos dados los posibles efectos en la salud y en las interacciones con otros medicamentos [1]. En muchas ocasiones el perfil de seguridad de estos suplementos es incierto o incluso no están probados en población con ERC [1].

A continuación, se expone un caso donde la suplementación vitamínica “no supervisada” fue determinante.

### EXPOSICIÓN DEL CASO

Mujer de 54 años, ama de casa sin hábitos tóxicos. Como antecedentes de interés presenta ERC G5D de perfil intersticial, actualmente en programa de hemodiálisis (HD), previamente en diálisis peritoneal (DP) durante 6 años, está diagnosticada de un trastorno severo de la conducta alimentaria desde los 24 años tras ooforectomía bilateral por un teratoma. En relación con la ERC presenta hiperparatiroidismo 2º con niveles de hormona paratiroidea (PTH) elevados (1197-1308 pg/mL). En 2008 se realizó una paratiroidectomía de 3 glándulas. A pesar de la cirugía presentó mal control del metabolismo óseo mineral (MOM) por lo que se encontraba en tratamiento con etelcalcetide y sevelamer, sin suplementos de vitamina D.

En marzo de 2021 consultó por aparición de una tumoración en la región del tendón de Aquiles fluctuante de consistencia media, no dolorosa. Se realizó Rx donde se objetivaron calcificaciones en la tumoración, en otras zonas del pie y de las extremidades inferiores (**Figura 1**). En ese momento en la analítica presentaba: PTH 115 pg/mL, vitamina D 70 U/L, bicarbonato 40 mmol/L Fósforo (P) 2.12 mmol/L, calcio (Ca) 2,2 mmol/L. Además, en la serología se observó un anticuerpo frente al core del virus B (Anti-HBc) positivo con carga viral y antígeno Australia (HBs-Ag) negativo.

En ese momento se interroga por ingesta de complejos vitamínicos que la paciente niega y se ajusta la dosis de etelcalcetide. Además, se decidió drenaje de la colección por impotencia funcional, obteniendo un

material blanquecino y pastoso.

Se dedujo que las calcificaciones en partes blandas tenían relación con un trastorno severo del MOM. Además, se sospechó una primoinfección por virus B.

Tras la interpretación de los parámetros analíticos nuestra primera impresión clínica fue de un trastorno óseo-mineral de “bajo remodelado”. La paciente presentaba varios factores de riesgo de enfermedad ósea adinámica (EOA): tratamiento prologando con etelcalcetide, edad y ERC. Ante la sospecha de un bajo remodelado óseo de origen farmacológico se suspendió el etelcalcetide y se disminuyó el calcio en el baño de diálisis ([Véase Alteraciones del Metabolismo Mineral](#)).

No obstante, la sospecha clínica presentaba algunas inconsistencias clínico-analíticas:

- Los niveles de Ca se encontraban bajos, en 2,2 mmol/L (cuando generalmente la EOA deberían cursar con hipercalcemia) y los de FA era normales (normalmente deberían ser niveles bajos) [2] [3].
- En cuanto a las calcificaciones, tanto las vasculares como las de partes blandas podrían cursar con enfermedades de alto y bajo remodelado [2] [3].
- Uno de los aspectos más inconsistentes era el exceso de vitamina D en niveles tóxicos en nuestra paciente. Ya que no se acompañaba de hipercalcemia ni de clínica compatible (nefrocalcinosis, desmineralización ósea y dolor óseo) [4]. Además de no tomar suplementos exógenos de vitamina D [4].
- Por otro lado, la positivización de los anti-HBc hizo sospechar primoinfección por VHB, pero la carga viral y el antígeno del VHB eran negativos, por lo que parecía tratarse de un falso positivo [5].
- Tras los cambios farmacológicos introducidos, analíticamente no se objetivaron cambios en los de niveles de Ca, PTH ni P y además la paciente siguió desarrollando calcificaciones, en este caso cutáneas.

Debido a esto nos cuestionamos el diagnóstico inicial y volvimos a revisar a fondo el caso. En la historia clínica se objetivó que tras el inicio de etelcalcetide en 2018 por la falta de control postparatiroidectomía, los niveles de PTH se habían controlado hasta 400-500 pg/ml. En el último año los niveles de vitamina D se había elevado hasta alcanzar niveles tóxicos en torno a 200 U/L y la PTH descendía hasta llegar a niveles de 78.

Paralelamente el calcio estaba en el límite bajo (niveles sanguíneos de 2,2 mmol/L) y los niveles de fósforo se habían elevado progresivamente.

Todo ello, llevó a sospechar algún tipo de interacción en la determinación de los parámetros analíticos. La determinación de los niveles de PTH, vitamina D, así como los anti-HBc se realizan mediante inmunoensayo, concretamente con la técnica de ELISA [6]. Existen sustancias que pueden interferir con la determinación mediante ELISA, como por ejemplo la biotina [6].

Finalmente, en una nueva anamnesis, la paciente reconoció que tomaba suplementos de biotina desde hacía unos 10 meses, adquiridos por internet. Tomaba 10.000 mcg al día, una dosis muy superior a la recomendada, alcanzando unos niveles en sangre de 95.792 ng/L (niveles normales de 250 ng/L).

## Comentarios

La biotina o vitamina H es un suplemento esencial imprescindible en la transcripción de muchas proteínas que se encuentra en los vegetales, el huevo, la soja y la levadura. Su déficit es excepcional salvo en casos de nutrición parenteral prolongada o déficit de la biotinidasa. Siendo su eliminación renal. El déficit de biotina puede producir alopecia, dermatitis, bradipsiquia o calambres. La dosis recomendada en suplementación es

de 30 mcg/día. Una sobredosis sería asintomática, aunque se han descrito caso de afectación muscular y calambres en pacientes en diálisis [7] [8].

En cuanto a la biotina, lo más relevante para el caso que nos ocupa es que la biotina interfiere en algunas determinaciones analíticas que se realizan usando ELISA, bien produciendo falsos positivos como negativos [6]. En moléculas pequeñas da lugar a falsos positivos. Se ha descrito, por ejemplo, falsos positivos en la determinación de la vitamina D, digoxina y anti-HBc. En cambio, en moléculas grandes da lugar a falsos negativos. Se han descrito falsos negativos por la interferencia de la biotina con la troponina T, marcadores tumorales, NT-proBNP o cortisol, entre otros [6] [9].

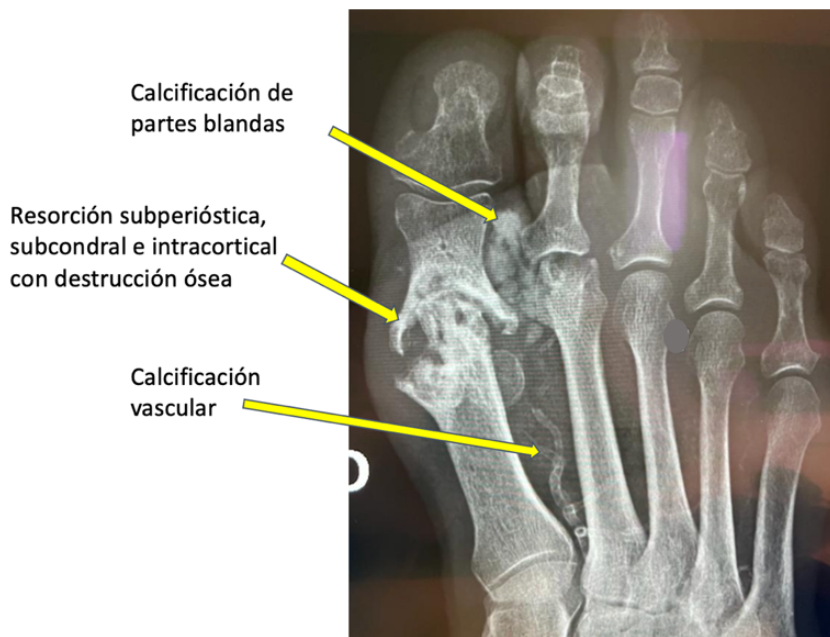
En la (Figura 2) se representa la evolución de la determinación de la PTH y de la vitamina D en relación con los niveles de biotina en nuestra paciente. Cuando los niveles de biotina estaban muy altos la PTH estaba suprimida y la vitamina D alta. Tras retirar los suplementos de biotina, la PTH alcanzó niveles de 2.021 pg/L, la vitamina D 4,2 U/L y los anti-HBc fueron negativos.

Resumiendo, la biotina había interferido en la determinación de PTH, vitamina D y anti-HBc, estos resultados provocaron no suplementar la vitamina D y reducir el etelcalcetide. Debido a la falta de consistencia en los hallazgos posteriores sospechamos una interferencia analítica, que se confirmó con una nueva anamnesis a la paciente y mantuvimos la sospecha diagnóstica inicial, un hiperparatiroidismo mal controlado y un déficit de vitamina D.

La biotina es una vitamina que actualmente se puede conseguir sin receta médica y que puede tener consecuencias de gran relevancia. En el caso de ERC esta interferencia es independientemente del filtrado glomerular [6]. Por tanto, podemos concluir, que como facultativos deberíamos conocer cuáles son las principales técnicas analíticas y de laboratorio que utilizamos para determinar nuestros resultados, cuándo pueden ser alteradas, qué sustancias pueden provocarlo y cuándo sospechar un resultado erróneo y para ello es capital la correlación clínico-analítica.

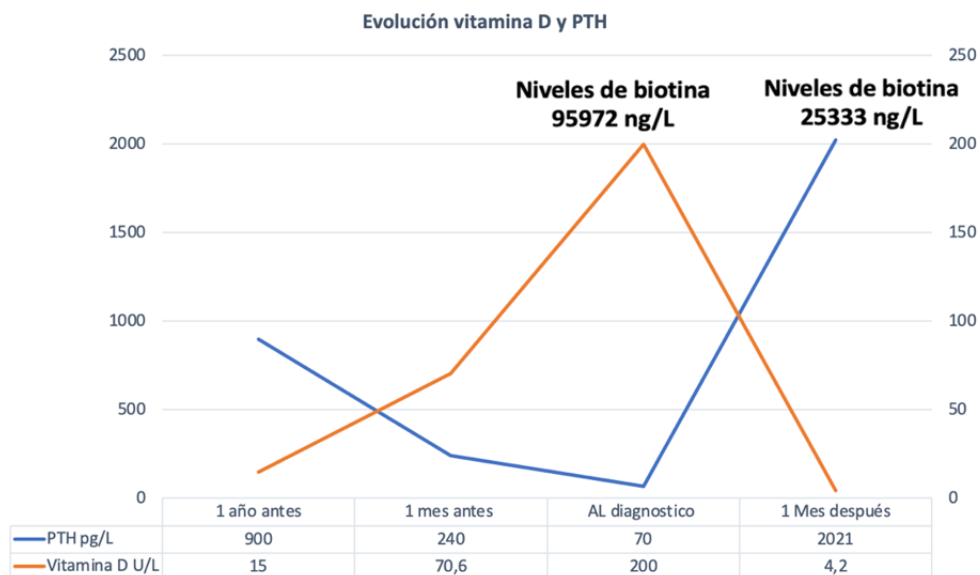
## Figuras

**Figura 1.** Radiografía del pie derecho donde se observa calcificación de la primera arteria digital, calcificación de partes blandas y lesiones típicas de hiperparatiroidismo: resorción subperióstica e intracortical con severa destrucción ósea.



*Figura 1.*

**Figura 2.** Gráfica evolutiva de los niveles hormonales (PTH y vitamina D) en relación a los niveles de biotina.



*Figura 2.*

## Referencias bibliográficas

1 . Gómez-ayala AE. Suplementos vitamínicos. Farmacia Abierta. 2014;28(4):26¿32.  
<http://www.ncbi.nlm.nih.gov/pubmed/?term=2014%3B28%284%29%3A26%E2%80%9332>

- 2 .** Sharma S, Gupta A. Adynamic bone disease: Revisited. *Nefrología*. 2022 Jan;42(1):8;14.  
<http://www.ncbi.nlm.nih.gov/pubmed/?term=2022+Jan%3B42%281%29%3A8%E2%80%9314>
- 3 .** Rodelo-Haad C., Pendón-Ruíz M.V, Rodríguez-Portillo M.. Sección XIV. Capítulo 63.6 Alteraciones del metabolismo mineral y osteodistrofia renal. En Arias M (Dir.) / A. Martín-Malo, A. Ortiz, M. Praga, E. Rodrigo y D. Serón (Coords.) Hernando. *Nefrología Clínica*. 5ª Edición. Madrid: Editorial Médica Panamericana S.A. 2022. p 1018;1028
- 4 .** Sassan Pazirandeh, David L Burns. Up to date. 2023. Overview of vitamin D.  
<http://www.ncbi.nlm.nih.gov/pubmed/?term=Overview+of+vitamin+D>
- 5 .** SF Lok A. Up to date. 2023. Hepatitis B virus: Screening and diagnosis in adults.  
<http://www.ncbi.nlm.nih.gov/pubmed/?term=Hepatitis+B+virus%3A+Screening+and+diagnosis+in+adults>
- 6 .** Luong JHT, Male KB, Glennon JD. Biotin interference in immunoassays based on biotin-strept(avidin) chemistry: An emerging threat. Vol. 37, *Biotechnology Advances*. Elsevier Inc.; 2019. p. 634;41.  
<http://www.ncbi.nlm.nih.gov/pubmed/?term=634%E2%80%9341>
- 7 .** Pazirandeh S, L Burns D. Up to date. 2023. Overview of water-soluble vitamins.  
<http://www.ncbi.nlm.nih.gov/pubmed/?term=Overview+of+water-soluble+vitamins>
- 8 .** Pinchen H, Finglas P. Water-soluble vitamins. *Encyclopedia of Food Chemistry*. 2018;305;11.  
<http://www.ncbi.nlm.nih.gov/pubmed/?term=2018%3B305%E2%80%9311>
- 9 .** Luong JHT, Male KB, Glennon JD. Biotin interference in immunoassays based on biotin-strept(avidin) chemistry: An emerging threat. *Biotechnol Adv* [Internet]. 2019;37(5):634;41. Available from:  
<https://doi.org/10.1016/j.biotechadv.2019.03.007> <http://www.ncbi.nlm.nih.gov/pubmed/?term=007>