Navegador temático del conocimiento nefrológico.

Editores: Dr. Víctor Lorenzo y Dr. Juan Manuel López-Gómez

ISSN: 2659-2606

Edición del Grupo Editorial Nefrología de la Sociedad Española de Nefrología.

# Rabdomiólisis severa en glucogenosis tipo V. Una causa inusual de insuficiencia renal aguda.

Antonio Jiménez-Herrerías[a], Rocío Mezquita Nieto[a], Elena Clavero García[a]

[a] Hospital Universitario Virgen de las Nieves. Granada.

Enlaces de Interés

- Nefrología al Día: Insuficiencia Renal Aguda

Fecha actualización: 25/04/2025

## TEXTO COMPLETO

### INTRODUCCIÓN

La enfermedad de McArdle, también conocida como glucogenosis tipo V, es un trastorno genético con una prevalencia estimada de 1/167.000 personas [1]. Se debe a un déficit total o parcial de la miofosforilasa del músculo esquelético, ocasionado por mutaciones en el gen PYGM ubicado en el cromosoma 11q13, y sigue un patrón de herencia autosómica recesiva. Esta deficiencia enzimática provoca dificultades en los miocitos para utilizar el glucógeno almacenado como fuente de energía, lo que compromete su función celular. Una de las complicaciones que pueden derivarse de esta alteración es la rabdomiólisis [2], un síndrome caracterizado por daño muscular severo que puede desencadenar insuficiencia renal aguda (IRA) debido a la precipitación de mioglobina en los túbulos renales. La incidencia de IRA en la glucogenosis tipo V está en torno al 4%, aunque puede variar

según la población estudiada [1].

CASO CLÍNICO

Se trata de un paciente varón de 22 años con diagnóstico de glucogenosis tipo V desde la adolescencia (forma pArg50x en homocigosis), con antecedentes de extrasístoles en seguimiento por Cardiología, sin evidencia de cardiopatía estructural ni necesidad de tratamiento específico. No consumo de fármacos de manera regular, incluyendo antiinflamatorios no esteroideos ni otros posibles nefrotóxicos. Tampoco toma de suplementos proteicos ni hábitos tóxicos.
El cuadro clínico comenzó tras un esfuerzo físico al intentar salir del mar. Inicialmente empezó a experimentar mialgias generalizadas, aunque de mayor intensidad en muslos y brazos, así como orina colúrica. A pesar de incrementar ingesta hídrica, los síntomas progresaron con la aparición de astenia, náuseas y vómitos, motivo por el cual acudió a urgencias 48 horas después. Sus constantes vitales se encontraban dentro de parámetros normales, con diuresis conservada y sin hallazgos relevantes en la exploración física. Los exámenes de laboratorio revelaron creatinina de 4,01 mg/dl y urea en 77 mg/dl (índice urea/creatinina en plasma de 19.25), con elevación de creatina fosfocinasa (CPK) hasta 155.320 U/ml, junto con el incremento de otras enzimas de citólisis. Respecto al medio interno, no se apreciaron alteraciones iónicas ni del equilibrio ácido-base. El resto de parámetros evaluados en la sangre fueron normales, incluyendo hemograma, proteinograma, autoinmunidad, inmunoglobulinas y complemento. En el análiss de orina, la tira reactiva dio positivo para hematíes, pero el sedimento fue normal, sugiriendo presencia de mioglobina. El sodio en orina fue de 25 mEq/L, la osmolaridad urinaria de 318 mOsm/kg y la fracción de excreción de sodio (FENa) de 1.9%. El urocultivo fue negativo a los 5 días. Estos hallazgos fueron compatibles con IRA grave (AKIN III) probablemente asociada a rabdomiólisis.

Se inició tratamiento con hidratación intensiva mediante solución salina fisiológica a razón de 2-3 ml/kg/hora, ajustando progresivamente el aporte según el balance hídrico. Durante la hospitalización, que tuvo una duración de diez días, el paciente experimentó mejoría clínica, con resolución de la sintomatología, además de aclaramiento del color de la orina. Asimismo, se observó recuperación completa de la función renal y descenso progresivo de las cifras de CPK (Figura 1), así como la total normalización del resto de los parámetros analíticos.

DISCUSIÓN:

En la enfermedad de McArdle, la rabdomiólisis puede desencadenarse tras la realización de ejercicio físico intenso, debido a la incapacidad del músculo para utilizar el glucógeno como fuente energética [2]. Aunque no existe un tratamiento curativo específico, la ingesta de glucosa antes de la actividad física se considera una estrategia preventiva efectiva. No se ha demostrado evidencia sólida que justifique el uso de otros suplementos nutricionales [3]. Ante la sospecha de rabdomiólisis, es fundamental iniciar precozmente medidas de hidratación, ya que esto reduce el riesgo de precipitación de mioglobina en los túbulos renales y, por ende, disminuye la probabilidad de desarrollar IRA.

Desde el punto de vista terapéutico, el manejo de la rabdomiólisis en estos pacientes no difiere del abordaje empleado en otras etiologías de miopatía con compromiso renal [3]. La administración inicial de fluidoterapia intensiva, preferentemente con solución salina al 0.9%, sigue siendo la intervención más efectiva y con mayor respaldo en la literatura médica.

BIBLIOGRAFÍA

Se recomienda al lector profundizar en la clínica, manejo y diagnóstico diferencial de la insuficiencia renal aguda parenquimatosa en el capítulo de Nefrología al Día de Insuficiencia Renal Aguda (https://www.nefrologiaaldia.org/es-articulo-insuficiencia- renal-aguda-317).

1. Lucia A, Ruiz JR, Santalla A, Nogales-Gadea G et al. Genotypic and phenotypic features of McArdle disease: insights from the Spanish national registry. J Neurol Neurosurg Psychiatry. 2012 Mar;83(3):322-8. DOI: 10.1136/jnnp-2011-301593. Epub 2012 Jan 16. PMID: 22250184.
2. Loupy A, Pouchot J, Hertig A, Bonnard G, Bouvard E, Rondeau E. Massive rhabdomyolysis revealing a McArdle disease. Rev Med Interne 2007;28(7):501-3.
3. Quinlivan R, Beynon RJ, Martinuzzi A. Pharmacological and nutritional treatment for McArdle disease (Glycogen Storage Disease type V). Cochrane Database Syst Rev 2008;(2):CD003458.

IMÁGENES

**Figura 1. Evolución de los niveles de creatinina y CPK durante el ingreso hospitalario**

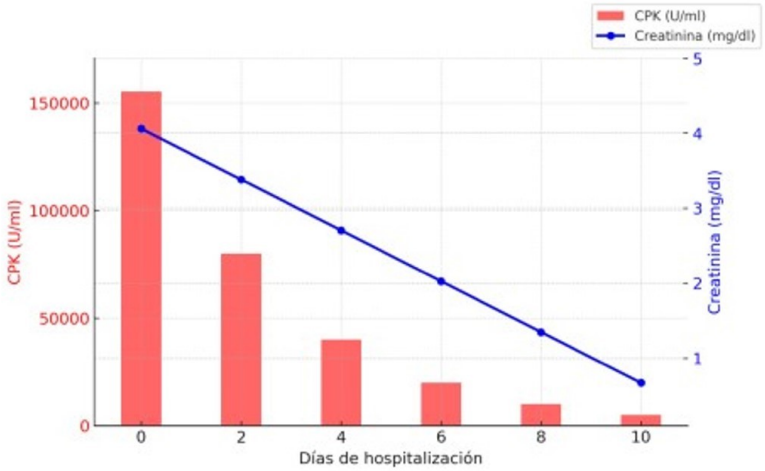


Figura 1.