

# Glomeruloesclerosis Focal y Segmentaria

José Ballarín <sup>a</sup>, Yolanda Arce<sup>b</sup>, Elisabet Ars<sup>c</sup>, Helena Marco<sup>a</sup>, Montserrat Díaz<sup>a</sup>

**a: Servicio de Nefrología, Fundació Puigvert, Barcelona**

**b: Sección de Patología, Fundación Puigvert, Barcelona**

**c: Laboratorio de Biología Molecular, Fundació Puigvert, Instituto de Investigaciones Biomédicas Sant Pau (IIB-Sant Pau)**

## INTRODUCCIÓN

La Glomeruloesclerosis Focal y Segmentaria (GEFS) es la causa del 10 al 15% de los casos de Síndrome Nefrótico (SN) del adulto [1]. No es una enfermedad sino un patrón morfológico, caracterizado por una esclerosis que afecta parte del ovillo de algunos glomérulos (lesión segmentaria y focal) y por una fusión de extensión variable de los pedicelos. Este patrón es común a varias enfermedades que tienen mecanismos fisiopatológicos, pronóstico y tratamientos muy distintos [2][3].

Junto a la nefropatía por cambios mínimos (NCM) y a la glomeruloesclerosis mesangial difusa en el niño, es una de las principales entidades incluidas en las podocitopatías. Tienen en común una lesión del podocito que produce una proteinuria. La lesión puede ser reversible o en algunos casos, puede ser la causa de una enfermedad renal crónica [3][4].

Según los mecanismos fisiopatológicos conocidos hasta ahora, se distinguen las formas primarias (GEFSp), secundarias, hereditarias y las formas de etiología desconocida [5][6] (**Figura 1**).

- Las GEFS primarias [5] son de origen inmunológico. Están causadas por un factor o factores circulantes aún no identificados, tóxicos para el podocito [3][7]. La mayoría responde al tratamiento inmunosupresor (IS) y la mitad de los que se someten a un trasplante renal (TR) recidivan. Los inhibidores del sistema renina angiotensina aldosterona (ISRAA) no disminuyen la proteinuria de estos pacientes [6][8][9][10].
- Las formas secundarias son formas “posadaptativas” a una reducción del número de nefronas funcionantes o formas causadas por la toxicidad directa de fármacos o infecciones

virales al podocito (**Tabla 1**) [5][11]. El tratamiento nefroprotector incluyendo los ISRAA suele disminuir la proteinuria.

- Las formas hereditarias son el resultado de mutaciones en más de 60 genes que codifican proteínas implicadas en la estructura y función de la barrera de filtración glomerular (BFG) [12]. Su prevalencia como causa de SN cortico resistente (SNCR) aumenta con la edad: cerca del 30% de los casos en el niño [13] y más del 10% en el adulto (más del 40% en los casos familiares) [14][15]. El fenotipo varía mucho según el gen mutado, además, algunos genes conocidos por su asociación a síndromes específicos, pueden manifestarse como una afectación renal aislada [12]. Los ISRAA disminuyen la proteinuria [16]. No recidivan después de un TR [5].
- En algunos casos, no se encuentra ninguna de las causas enumeradas y se habla de GEFS de causa desconocida. La forma de presentación clínica es similar a la de las formas secundarias. Puede tratarse de formas secundarias cuya causa no se ha evidenciado o de formas hereditarias no diagnosticadas [4].

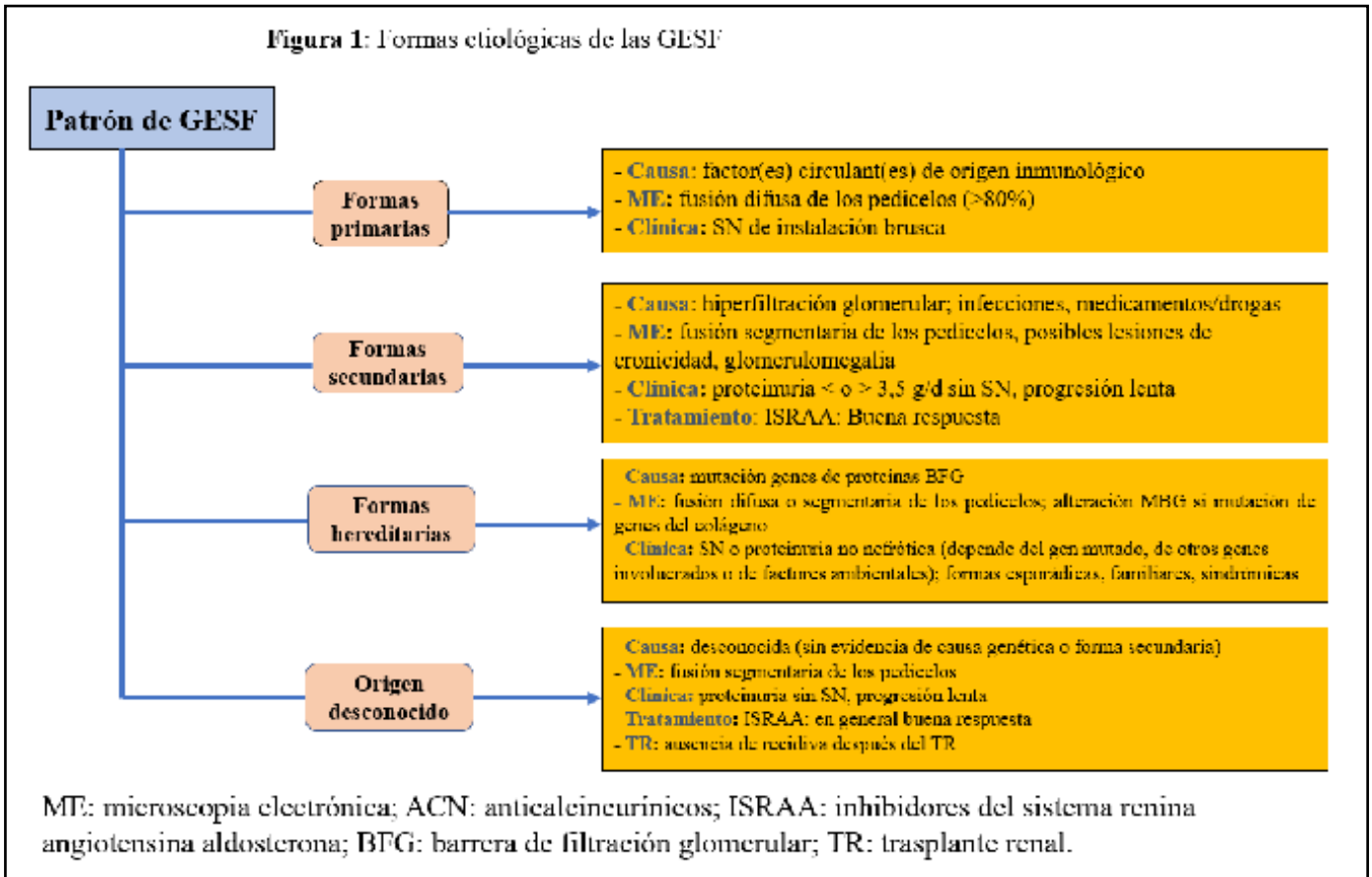
## EPIDEMIOLOGÍA

### Incidencia

Existe un aumento progresivo de la incidencia de GEFS en Estados Unidos [17][18][19][20][21][22]. En algunas series (especialmente en los pacientes de raza negra [18][19], y en otras afectando a todas las razas) se ven afectadas por este aumento: en el registro de biopsia renales (BR) del condado de Olmsted (Minnesota) cuya población es de pre-

# Glomeruloesclerosis Focal y Segmentaria

Figura 1: Formas etiológicas de las GESF



dominio caucásica, la incidencia de la GEFS ha aumentado desde 1,4/100.000 personas/día (1974-1983) hasta 3,2/100.000 personas/día (1994-2003) [19]. En Europa la incidencia es menor y estable en las últimas décadas. En Flandes es de 12,1 pmp/año (2017-2019 [22]. En Uruguay, pasa de 8,3 (periodo: 1990-1994) a 7,66 pmp/año (2010-2014) [23].

## Frecuencia relativa

Un estudio multicéntrico reciente en el que colaboran 29 servicios de nefrología de todo el mundo incluye 42603 pacientes con enfermedades glomerulares (diagnosticados en el periodo 2012-2013). Muestra las siguientes incidencias de la GEFS como causa de SN: Europa: 14,9%, América del Norte: 19,1%, América Latina: 14,8% y Asia: 6,9%. Los pacientes de origen europeo y asiático que viven en Estados Unidos tienen una mayor incidencia que los que viven en su continente de origen [24]. Estos datos coinciden con los de otros registros de BR en Europa [25][26], Asia [27][28], Australia [29] o América Latina [23]. No se observa ningún aumento de la incidencia con el tiempo en los pacientes europeos o asiáticos [30][31][32][33] [34].

En Estados Unidos, en las últimas décadas, existe

un aumento de la incidencia global de GEFS y de su incidencia como causa de SN [22][24][25][34][35] [36] y de ERC [37].

En España, se ha publicado recientemente una actualización (periodo: 1994-2019) de los datos del Registro Español de Glomerulonefritis que incluye 26.671 BR [38]. La GEFS representa el 8 % de las enfermedades glomerulares, la NCM el 6,8%. Por intervalos de edad los resultados son los siguientes:

- < 15 años GEFS: 11%, NCM: 21,5%
- 15-65 años: GEFS: 9%, NCM: 6,6%
- 65-80 años: GEFS: 4,7%, NCM: 4,7%
- >80 años: NCM: 6,1%

## Frecuencia relativa de las formas primarias y de las formas secundarias

El registro del Condado de Olmsted, Minnesota, recoge en el periodo 1994-2013, 282 BR realizadas por enfermedad glomerular. El 17% (46 pacientes) tiene una GEFS. Con los siguientes criterios diagnósticos:

- **Formas primarias:** distribución difusa de la fusión de los pedicelos y SN,
- **Formas secundarias:** distribución focal sin SN,

12 pacientes tienen una forma primaria, 34 una forma secundaria y 3 una forma hereditaria. En el

**Tabla 1.** Causas de las formas secundarias de GEFS

Enfermedades infecciosas	VIH, parvovirus B19, virus de la hepatitis C, CMV, virus de Epstein-Barr
Fármacos/drogas	Interferón, litio, anticalcineuricos, pamidronato/alendronato, inhibidores de la mTOR, esteroides anabolizantes, heroína
Respuesta adaptativa a la hiperfiltración	Con disminución de la masa renal:
	Oligomeganefronia
	Displasia renal, nefropatía del reflujo, nefropatía crónica del injerto, anemia falciforme
	Sin disminución de la masa renal
	Enfermedad Glomerular relacionada con la obesidad Enfermedades glomerulares primarias Nefropatía diabética, nefroangioesclerosis

VIH: Virus de la Inmunodeficiencia Humana. CMV: Citomegalovirus

60% de las formas secundarias no se encuentra una causa [39]. Cuatro pacientes tienen una fusión difusa pero una causa clara de una forma secundaria.

## PRESENTACIÓN CLÍNICA

La GEFSp debuta con un SN. Se acompaña de hipertensión arterial, hematuria microscópica e insuficiencia renal (IR) en el 30-45% de los casos [8]. Las remisiones espontáneas son <5% [40][41].

Al inicio pueden estar presentes una insuficiencia renal aguda (relacionada con la isquemia renal y favorecida por los nefrotóxicos, los diuréticos y una hipoalbuminemia severa [42][43]) y complicaciones tromboticas en más del 20% de los casos [44].

Las formas secundarias a una hiperfiltración debutan sin hipoalbuminemia, sea o no la proteinuria de rango nefrótico. Cuando no es nefrótica, la proteinuria suele aumentar progresivamente [45]. Si hay una agresión directa (medicamentos o infecciones virales) la mayoría de los casos debutan con un SN [46].

Las formas hereditarias tienen una forma de presentación variable dependiendo de la mutación implicada.

Los niños tienen habitualmente un patrón de herencia autosómico recesivo con una penetrancia completa, debutan con un SN severo y pueden presentar un cuadro sindrómico [47].

En el adulto la transmisión es autosómica dominante, la penetrancia variable, no suele estar presente un SN y se observa una progresión lenta de la ERC [48].

## EVOLUCIÓN Y FACTORES PRONÓSTICOS

(ver definiciones en la (Tabla 2)

### Evolución del SNI de la edad pediátrica a la edad adulta

Del 9 al 33% de los niños con SN corticosensible (SNCS) tienen recaídas en la edad adulta. La supervivencia renal es excelente si persiste la CS. Las principales complicaciones son la presencia de factores de riesgo cardiovascular y la afectación gonadal por la administración de ciclofosfamida [49] [50][51][52].

### Evolución

- **Respuesta a los corticoides**
  - » del 34% al 53% de los adultos y del 10 al 20% de los niños son CR [46][53],
  - » del 47% al 66% entran en remisión completa (RC) o parcial (RP): (32-47% RC, 19-27% RP) si el tratamiento dura más de 4 semanas [8][54][55][56],
  - » 45% de los CR no responden a los anticalcineurínicos (ACN) y la función renal del 9,5% de estos casos empeora durante un periodo de observación de 23,6 meses (6-65,5) [54].
- **Recaídas:** ocurren en el 30-60% de los casos [54][57]
- **ERC:** en Estados Unidos la GEFS fue en 1980 y en 2000, la causa respectivamente, del 0,2% y 2,3% de los casos que necesitan tratamiento renal sustitutivo [37].

Si el tratamiento no es adecuado o si no hay

# Glomeruloesclerosis Focal y Segmentaria

Tabla 2. Definiciones: respuesta a los corticoides y curso evolutivo

<b>Síndrome nefrótico:</b> proteinuria > 3,5 g/d, albuminemia < 30g/L
<b>Remisión completa:</b> proteinuria < 0,3g/d o PCR < 30mg/mmol (o < 300mg/g), creatinemia estable, albuminemia > 3,5 g/l.
<b>Remisión parcial:</b> proteinuria 0,3-3,5 g/d o PCR 30-350 mg/mmol (o 300-3500mg/g) + disminución > 50% del nivel inicial
<b>Recaída:</b> proteinuria > 3,5g/L o PCR > 30-350 mg/mmol (o > 3500mg/g) en caso de RC o aumento de la proteinuria > 50% después de una RP.
<b>SN corticosensible:</b> desaparición la proteinuria y normalización de la albúminemia en respuesta a los corticoides
<b>SN con recaídas frecuentes:</b> más de 2 recaídas en los primeros seis meses después del inicio o más de tres en un año, en cualquier momento evolutivo.
<b>SN corticodependente:</b> recaída durante el tratamiento con corticoides o durante las dos semanas que siguen su supresión.
<b>SN corticorresistente:</b> proteinuria > 3,5 g/d o PCR > 30-350 mg/mmol (o > 3500mg/g), persistente o disminución de la proteinuria < 50% de los niveles iniciales a pesar del tratamiento con corticoides (1 mg/kg/d o 2mg/kg/18h) durante 16 semanas

respuesta a los corticoides, la enfermedad progresa hacia la ERC en el 50% de los adultos (30-40% de los niños), en un plazo de 6 a 8 años [41][42][46].

En una publicación reciente basada en el registro de biopsias renales de Escocia (periodo 2013-2017), el 8% de los pacientes menores de 60 años y el 25% de los mayores de 60 años necesitan tratamiento renal sustitutivo a los 3 años de evolución [55].

- **Mortalidad:** en el estudio escocés antes citado, el riesgo de muerte, durante un seguimiento de 3 años, es 2 veces mayor entre los menores de 60 años que en la población general de la misma edad. La principal causa de muerte son las enfermedades cardiovasculares (28% versus 18% en la población general) [55].
- **Pacientes mayores de 60 años:** según un estudio multicéntrico con 124 pacientes (31% con NCM, 69%, con GEFS), el SNI e caracteriza en estos pacientes por:
  - » Un alto porcentaje de remisiones (RC en el 65,5% de los casos y una RP en el 17,2%), y solo 15,5% son CR.
  - » Un periodo de tiempo largo hasta conseguir la remisión (60 días de media antes de los 60 años y 120 días después)
  - » Un alto porcentaje de recaídas con una incidencia acumulada a los 7 años de evolución del 90%

Al finalizar este periodo, el 67,2% están en RC, el 4% necesita tratamiento renal sustitutivo y el 6% ha fallecido. El riesgo de muerte es 3 veces mayor

que en la población general (emparejada por edad y sexo). Más del 50% de los pacientes tienen complicaciones (infecciones, trombosis venosas, diabetes, HTA) [58].

## Factores pronósticos

- Forma de comienzo: durante un periodo de evolución de 6-8 años, la supervivencia renal es superior al 80% si la proteinuria inicial no es nefrótica e inferior al 50% si es nefrótica [59][60].
- Remisión: la RC es un factor de buen pronóstico, cualquiera que sea la variante histológica y el tratamiento utilizado. La supervivencia renal es superior al 95% a los 10 años en caso de RC o RP e inferior al 30% si no se ha conseguido una remisión [56][61][62][63][64]. Los pacientes tratados con IS tienen una mayor incidencia de remisiones y una menor probabilidad de llegar a la ERC [54][65][66]. Cuanto antes se consigue la remisión, menos posibilidades hay de recaída [57].

### Anatomía Patológica

Las lesiones tubulointersticiales graves son un factor de mal pronóstico [66].

### Otras lesiones histológicas:

El estudio Neptune, “the Nephrotic Syndrome Study Network”, está dedicado en parte, a analizar el valor pronóstico de un gran número de cambios estructurales (“descriptors”), valorados de forma cuantitativa o semicuantitativa (NEPTUNE Digital Pathology Scoring System: NDPSS) en una cohorte

de pacientes con SNI (NCM y GEFS) [67][68]. En una publicación reciente, se analiza el valor pronóstico de 61 “descriptors” sobre la función renal y la proteinuria en un grupo de 224 pacientes incluidos entre 2010 y 2017, con un seguimiento mínimo de 5 años. Algunos de los cambios estructurales que tienen valor pronóstico son conocidos o esperables (esclerosis glomerular global, obliteración capilar segmentaria, colapso glomerular, fibrosis intersticial) otros no (hiperplasia de los podocitos, fibrosis periglomerular, células espumosas en el intersticio, microvellosidades podocitarias y anomalías del endotelio y de la MBG en ME) [68][69].

**Formas histológicas:** según un estudio del 2013 [70], tienen un valor pronóstico. 47% de las variantes colapsantes, 20% de las NOS y 7 % de las “Tip” alcanzan la ERC estadio 5D a los 3 años de seguimiento. Este estudio confirmaba resultados anteriores en Estados Unidos y Europa [71][72]. En publicaciones posteriores, la clase histológica no tiene ninguna influencia sobre la evolución, responden todas de la misma forma al tratamiento IS [46][55][61][73][74].

- **Raza**

La progresión hacia la ERC es más frecuente entre los niños afroamericanos que entre los niños de ascendencia europea o del Sur Asiático (15-39%) [75].

Las variantes G1 y G2 del gen APOL1, presentes en el 35% de la población afroamericana en Estados Unidos, son un factor de mal pronóstico [76][77].

## ANATOMIA PATOLÓGICA

*Ver Atlas de Histopatología Renal*

La lesión fundamental y diagnóstica es una esclerosis que afecta parte del ovillo glomerular (segmentaria) de algunos glomérulos (focal). Se asocia a un colapso de las asas capilares, con aumento de la matriz mesangial y condensación en el polo vascular, perihiliar y a una lesión focal de hialinosis (material acelular, liso y homogéneo, fucsínófilo con el tricrómico). Se suele utilizar la clasificación de Columbia que subdivide, independientemente de que se trate de formas primarias o secundarias, las GEFS en 5 clases histológicas: colapsante, celular, “tip”, perihiliar and “not otherwise specified” (NOS) [1][78] (**Tabla 3**). Estas clases histológicas no tiene correlación ni con los mecanismos fisiopatológicos ni con la respuesta al tratamiento. Tam-

co tienen un valor pronóstico.

En la variante colapsante, a menudo asociada al VIH, puede no evidenciarse ninguna causa [79].

El estudio ultraestructural está indicado siempre que sea posible. Al ser la GEFS un diagnóstico de patrón y no de etiología, la microscopía electrónica (ME) resulta fundamental para identificar posibles formas secundarias, además de permitir valorar el grado de lesión podocitaria.

No hay ninguna lesión histopatológica patognomónica de una GEFSp. En las formas primarias la fusión de los pedicelos es difusa (>80%) en más del 70% de las biopsias y en las formas secundarias suele ser segmentaria. En las hereditarias es de extensión variable si el gen implicado codifica proteínas del cito esqueleto o del diafragma en hendidura y segmentaria si codifica las otras proteínas [15][80][81][82].

La utilización de nuevas técnicas como la microscopía de superresolución y la observación en 3D del diafragma en hendidura y del ovillo glomerular permiten visualizar cambios estructurales o lesiones de esclerosis que pueden pasar desapercibidas con la microscopía óptica convencional [83][84][85].

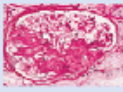



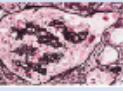
La combinación de estas técnicas con la digitalización de las imágenes, el estudio molecular de la BR y el análisis bioinformático permitirá entender mejor los cambios estructurales y la heterogeneidad molecular de estas enfermedades [69].

## Biomarcadores

No existe actualmente ningún biomarcador en suero o en orina que permita diagnosticar las distintas podocitopatías, diferenciar los mecanismos fisiopatológicos y utilizar nuevas dianas terapéuticas. El desarrollo de nuevas tecnologías de alto rendimiento (como la secuenciación de células individuales y la determinación de micro ARN en suero y orina) probablemente lo harán. Estudios de proteómica en orina han valorado la alpha-1-antitripsina, la transferrina, la histatina-3, la proteína ribosomal 39S y la calretinina como posibles biomarcadores urinarios. Los resultados se tienen que confirmar [86][87][88][89].

# Glomeruloesclerosis Focal y Segmentaria

**Tabla 3.** Clasificación histológica de las GESF (78)

Variente	Criterios de inclusión	Incidencia	Criterios de exclusión
NC 	Al menos 1 glomérulo con aumento segmentario de la matriz, obliterando la luz capilar. Puede haber colapso segmentario de la pared capilar glomerular sin hiperplasia podocitaria.	42%	Variantes perihiliar, celular, tip, colapsante.
Perihiliar 	Al menos un glomérulo con hialinosis perihiliar, con o sin esclerosis. Más del 50% de los glomérulos con lesiones segmentarias deben tener hialinosis o esclerosis segmentaria perihiliar.	26%	Variantes: celular, tip, colapsante.
Celular 	Al menos un glomérulo con hiper celularidad segmentaria endocapilar ocluyendo la luz, +/- células espumosas o kariorrhexis y comprometiendo por lo menos 25% del ovillo.	17%	Variantes: tip, colapsante.
Tip 	Al menos una lesión segmentaria del ovillo, al inicio del túbulo proximal. El polo tubular debe estar incluido en la lesión. Debe haber una adhesión o confluencia de podocitos junto a células parietales o tubulares en la luz.	11%	Variante colapsante y cualquier tipo de esclerosis perihiliar.
Colapsante 	Al menos un glomérulo con colapso capilar global o segmentario, rodeado de podocitos hipertróficos e hiperplásicos.	3%	Ninguno.

## Clasificación de las podocitopatías según el patrón histológico

### GEFSp y NCM

Según la mayoría de los autores la NCM y la GEFSp son la misma enfermedad: la NCM es un estadio inicial cuyas lesiones histológicas son reversibles, la GEFS una forma más tardía que aparece si el insulto inicial persiste o es muy intenso. Es decir que las lesiones histológicas dependen del momento en el que se realiza la biopsia y de que la lesión inicial sea o no reversible [90].

Muchos aspectos relacionados con la sintomatología clínica inicial, la anatomía patológica, la respuesta al tratamiento y la fisiopatología muestran un gran solapamiento entre NCM y GEFS.

### Aspectos anatomopatológicos:

Una GEFS puede ser diagnosticada de NCM si:

- El cilindro no pertenece a la zona juxtamedular: los glomérulos juxtaglomerulares son los primeros en presentar las lesiones de esclerosis [78].
- La muestra de la BR, al tratarse de una lesión focal, puede no tener un número de glomérulos suficiente (>8) para ser representativa [75] [91].
- Las secciones del cilindro de BR no incluyen la zona con esclerosis del glomérulo ya que se trata de una lesión segmentaria que ocu-

pa por término medio el 12,5% del volumen glomerular total. La observación de múltiples cortes seriados del glomérulo y la reconstrucción en 3D permite ver lesiones de esclerosis que pasan desapercibidas con las técnicas habituales y confirman que una GEFS puede ser diagnosticada de NCM [92].

- La BR se realiza de forma precoz durante el curso evolutivo de la enfermedad. Se han descrito muchos casos de cambio histológico (NCM a GEFS) tanto en riñones propios como en riñones trasplantados. En este último caso la BR inicial, en caso de recidiva, solo muestra una fusión difusa de los pedicelos. Las lesiones de esclerosis aparecen en las BR posteriores [2][93][94][95][96][97].

Para algunos autores, el tamaño de los glomérulos diferencia las dos entidades: esta aumentado en los pacientes con GEFS (incluso el de los glomérulos sin esclerosis o en los pacientes diagnosticados de NCM que desarrollan posteriormente una GEFS) y es normal en la NCM [98].

### Mecanismos fisiopatológicos:

Es probable, la implicación de uno o varios factores circulantes en las GEFSp y en las NCM [7][99]. Para algunos autores, el o los mismos factores de permeabilidad podrían ser responsables de las dos enfermedades.

Se han descubierto muy recientemente anticuerpos antinefrina en el suero del 30% de los pacientes

de una cohorte de 62 adultos y niños con una NCM. Los niveles son altos cuando la extracción coincide con un brote de SN y disminuyen o desaparecen en periodos de remisión. La IF muestra una colocalización de depósitos granulares muy finos de IgG y nefrina en 9 pacientes con anticuerpos circulantes. Una mujer adulta, con un SN corticodependiente (SNCD) que debuto en la infancia, desarrolla una GEFS y una ERC-5D. Después de un TR, el SN recidiva, coincidiendo con niveles altos de anticuerpos antinefrina en el suero. La plasmaféresis permite la remisión del SN y la desaparición de los anticuerpos circulantes [100]. También muy recientemente se ha descubierto en el 66% de 341 niños chinos con SNI, 7 autoanticuerpos dirigidos contra antígenos podocitarios [101][102].

- Las formas hereditarias se asocian esencialmente a las GEFS. Algunas mutaciones en genes que codifican proteínas de la BFG, como la proteína “tyrosine phosphatase receptor type”, han sido descritas en ambas entidades [103][104].

En la NCM se han identificado variantes de genes, relacionados con el sistema inmunológico [105][106], o con la endocitosis [107][108].

## Respuesta al tratamiento:

Aunque en la literatura es todavía frecuente el utilizar indistintamente GEFS y SNCR o NCM y SNCS, la corticosensibilidad no es sinónimo de NCM (10-30% son CR), ni la CR de GEFS (50% son CS) [64]. Por ejemplo, en una serie pediátrica reciente de 187 niños con SNCR, 54,1% tienen una GEFS y 23,8% una NCM [12].

## Variantes GEFS/NCM

Existen otras tres enfermedades glomerulares que debutan con un SN y lesiones histológicas similares a las de la NCM y la GEFS: la glomerulonefritis (GN) proliferativa mesangial idiopática, la GN con depósitos de IgM y la nefropatía C1q. Para algunos autores son variantes de la NCM o de la GEFS, mientras que para otros son entidades distintas.

GN proliferativa mesangial idiopática: pueden o no estar presentes depósitos de IgM, de distribución focal o difusa en el mesangio [109]. Hay una fusión, en general difusa, de los podocitos. Más del 50% de los pacientes responden a los corticoides [110][111]. 10 al 30% de los pacientes desarrollan lesiones de esclerosis glomerular y una insuficien-

cia renal [110].

GN con depósitos mesangiales de IgM: los depósitos mesangiales de IgM y C3 junto a depósitos mesangiales electrodensos y la proliferación mesangial permiten identificar esta enfermedad glomerular distinta, para algunos autores, de la NCM y de la GEFS [112][113]. Para otros se trata de una forma de transición entre estas dos glomerulopatías [114][115]. La presencia de IgM en mesangio, en ausencia de depósitos electrodensos, es la consecuencia de una fijación inespecífica. La evolución varía mucho según las series. En algunas cohortes, la respuesta a los corticoides (menos del 50% de los casos) es menor y evolucionan más pacientes hacia la ERC (más de 35% a los 10 años) que en la NCM [116][117]. En trabajos más recientes, no se confirman estos datos [118].

**Nefropatía C1Q:** en esta glomerulopatía, la proliferación mesangial se asocia a depósitos mesangiales de C1Q y a depósitos electrodensos [119][120]. A nivel óptico, hay una proporción variable de glomerulos normales, con proliferación mesangial o con esclerosis. Para muchos autores se trata de una variante de la GEFS [121][122][123][124][125].

La diferenciación entre patrones histológicos (NCM/GEFS) o la clasificación de Columbia no tienen ninguna utilidad práctica para orientar el tratamiento. Se adopta en la actualidad una clasificación basada en los mecanismos fisiopatológicos y en datos ultraestructurales que también tiene limitaciones [3]. En el futuro, ha propuesto valorar en cada paciente algunos parámetros clínicos, histológicos y moleculares que permitan incluirlo en grupos con dianas terapéuticas específicas [3][75][126][127].

## Clasificación de las podocitopatías según el mecanismo fisiopatológico

La GEFS está caracterizada por una lesión inicial del podocito o de algún otro componente de la BFG. Como en otras enfermedades glomerulares, se produce un espectro continuo de lesión desde la fusión de los pedicelos hasta la pérdida de los mecanismos de anclaje de los podocitos a la MBG y su desprendimiento. La fusión de los pedicelos es la respuesta inicial de los podocitos para aumentar la superficie de adhesión a la MBG y evitar desprenderse [59].

El número de podocitos está determinado antes de nacer. No pueden replicarse porque son incapaces

# Glomeruloesclerosis Focal y Segmentaria

de completar la citoquinesis [128][129][130] y no se compensa su pérdida. Al contrario, los podocitos adyacentes a los podocitos desprendidos, también abandonan la MBG dejando áreas desnudas [131] [132].

Esta la falta de cobertura conduce a la dilatación del asa capilar y al engrosamiento de la matriz mesangial. Cuando más del 30% de los podocitos han desaparecido, se producen adherencias a la capsula de Bowman y glomeruloesclerosis, y aumenta la permeabilidad de la BFG a las proteínas [133][134] [135]. Las de mayor peso molecular no pasan esta barrera y se acumulan en el espacio subendotelial formando hialina que acaba ocluyendo los capilares [75].

Para compensar la pérdida de podocitos, las células epiteliales parietales (CEP) adquieren un fenotipo de transición epitelio-mesénquima, proliferan, migran hasta el ovillo glomerular al que se adhieren y forman sinequias entre ovillo y capsula de Bowman [136].

Si la pérdida es rápida y masiva (toxicidad medicamentosa, enfermedad viral), estas CEP hiperplásicas forman “seudo semilunas” que rellenan el espacio de Bowman y se asocian a un colapso de ovillo glomerular [130][137].

Por otra parte, un subgrupo de CEP adquiere el fenotipo podocitario para sustituir los podocitos desprendidos. Del balance entre estas 2 reacciones de las CEP (regenerativo y lesivo) depende la aparición de esclerosis [138][139].

Para compensar la pérdida de nefronas funcionantes, cualquiera que sea la causa que provoca la pérdida de podocitos, el filtrado glomerular (FG) por nefrona única aumenta en las nefronas restantes y se activa el sistema renina angiotensina aldosterona. Estos mecanismos de adaptación establecen un círculo vicioso que amplifica el proceso de esclerosis glomerular y lo generalizan [131][140][141].

Es probable que en muchos casos se necesite más de un estímulo patogénico para provocar la pérdida de podocitos. Por ejemplo una variante de riesgo en un gen de la BFG induce una mayor vulnerabilidad del podocito al estrés mecánico o a algún tóxico podocitario [46][47][142].

La lesión inicial tiene un origen muy variado [46]: factor circulante en las formas primarias, mutaciones de los genes que codifican proteínas de la BFG en las formas genéticas y el estrés mecánico en las formas secundarias a la hiperfiltración.

## Formas primarias

El responsable inicial de las formas primarias es uno o varios factores circulantes, tóxicos para el podocito. La secreción de estos factores es debida a alteraciones de la función de los linfocitos T (LT) y B (LB) mal conocidas: se ha descrito un desequilibrio entre los linfocitos T colaboradores 17 (TH17) y los T reguladores (TH17/Treg). La implicación de los LB se deduce de la eficacia de los anticuerpos monoclonales anti-CD20 en muchos casos de SNCD [143][144][145][146].

La implicación de un factor circulante se apoya en varias observaciones:

- la GEFSp recidiva en el 30% - 50% de los pacientes en horas o días después del trasplante renal (TR). En las BR precoces, hay una fusión generalizada de los pedicelos y los glomérulos son normales. En la BR más tardías aparecen las lesiones de esclerosis glomerular. Con intercambios plasmáticos o inmunoadsorción se puede conseguir una remisión completa [147] [148][149].
- se han descrito varios casos en los que, un riñón con una recidiva de una GEFS se reimplanta a un paciente con ERC por una causa distinta a una GEFS: la proteinuria desaparece y disminuye la esclerosis glomerular [150] [151].
- la administración de suero proveniente de pacientes con GEFS provoca proteinuria en ratas [152]
- el sarampión, probablemente porque altera la inmunidad celular, induce la remisión de un SN [153].

Las sustancias que podrían estar implicadas tanto en la patogenia como en la recurrencia de la GEFS en el injerto renal son la CLCF- 1 (cardiotrophin-like cytokine factor-1), la ApoA1b (una isoforma de ApoA1), los anticuerpos anti-CD40 y el receptor soluble de la uroquinasa (suPAR), entre otras.

suPAR: es la forma soluble del receptor del activador del plasminógeno tipo urokinasa (soluble urokinase-type plasminogen activator receptor).

El suPAR activa la beta-3-integrina del podocito que tiene un papel importante en la regulación dinámica del citoesqueleto y en la adhesión del podocito a la MBG [154].

Los niveles de suPAR están más elevados en el suero de los pacientes con GEFS que en los pacien-



tes con otras causas de SN [155] y aumentan en los pacientes cuando recidiva la enfermedad glomerular después de un TR [156].

Los intercambios plasmáticos, en algunos casos de recidiva post TR, disminuyen los niveles plasmáticos de suPAR, la actividad de la beta-3-integrina del podocito y la fusión de los pedicelos [157].

Su papel está cuestionado en estudios más recientes ya que los niveles en suero no permiten diferenciar:

- las GEFS de otras enfermedades glomerulares y están elevados en caso de disminución del filtrado glomerular independientemente de la causa, así como en otras enfermedades que no causan proteinuria [158][159]
- las formas primarias de las formas secundarias [160].

CLCF1 (Cardiotrophin-like cytokine factor 1) pertenece a la familia de la IL-6. Está presente en el plasma de pacientes con recidiva post TR de una GEFS [161]. Su papel como factor de permeabilidad está por confirmar.

Micro-ARN: los micro ARN son pequeñas moléculas (21-23 nucleótidos) de ARN no codificantes que regulan la expresión génica a nivel post-transcripcional. Actúan silenciando o degradando los ARNm diana.

La expresión de un microARN, miR-193a, produce una GEFS en ratas. miR-193a inhibe la transcripción de la proteína WT1 en los podocitos y en consecuencia la activación de algunos genes que intervienen en la función del podocito como NPHS1. La expresión de miR-193a también aumenta en los glomérulos de pacientes con formas no genéticas de GEFS, pero no en sujetos sanos o en pacientes con otras enfermedades glomerulares.

Muchos de los estudios que actualmente se están llevando a cabo están basados en la detección de microARN para diagnosticar la GEFS, diferenciar los casos primarios de los secundarios, e incluso valorar la respuesta al tratamiento. Se han detectado niveles elevados de miR-193a en biopsias de pacientes afectados de GEFS, no así en sujetos controles ni en pacientes con nefropatía IgA, nefropatía membranosa o NCM. Las razones que justificarían este aumento son desconocidas en la actualidad [162].

Anticuerpos anti CD40: un aumento de estos anticuerpos precede la recidiva de una GEFS después del trasplante renal. Pertenecen a la superfamilia de

los receptores del TNF y tienen un papel importante como moléculas coestimuladoras en la inmunidad y en la inflamación. Como su ligando (CD40L), se expresan en diversos tejidos (células presentadoras de antígeno endotelio, células epiteliales como los podocitos) y estimulan la producción de quimiocinas, metaloproteasas, suPAR y uPAR. Los datos disponibles son experimentales y necesitan confirmación [163]

No se ha demostrado hasta ahora que alguno de los candidatos mencionados sea el factor de permeabilidad responsable, ni si se trata de un único factor o de varios factores relacionados.

## Formas hereditarias

Aproximadamente un 30% de los niños y un 10% de los adultos a los que se realiza un estudio genético por CR tienen una mutación en uno de los genes que codifica alguna de las proteínas esenciales para mantener la estructura y/o la función de la BFG [14] [164][165].

Hasta la actualidad se han identificado más de 60 genes. Este número está aumentando rápidamente. Se pueden clasificar:

- según la localización y función de las proteínas codificadas por estos genes [13][166] [167]:
- son parte de la estructura o participan en la función del diafragma de filtración: NPHS2, NPHS1, CD2AP, TRPC6.
- forman el citoesqueleto de actina: ACTN4, INF2, MYO1E, ARHGAP24, ANLN, APOL1
- son proteínas nucleares y factores de transcripción WT1, PAX2
- son proteínas de la MBG: COL4A3/4/5/6
- son proteínas mitocondriales: COQ2, COQ6, PDSS2, COQ8 (ADCK4), MT-TL1
- son proteínas lisosomales: SCARB2
- son proteínas del aparato ciliar: TTC2B1 (nefronoptosis)

### Según su patrón de herencia:

- » autosómico recesivo (NPHS1, NPHS2, COQ8B (ADCK4), MYO1E, APOL1, ARHGAP24, COQ2, COQ6, COQ8 (ADCK4), SCARB2, TTC2B1): la mayoría lo son habitualmente. La clínica debuta en edad pediátrica, la penetrancia es completa, el SN grave [13].
- » autosómica dominante (WT1, INF2, PAX2,

# Glomeruloesclerosis Focal y Segmentaria

LMX1B, TRPC6, ACTN4, ANLN): se suelen presentar en adolescentes o adultos jóvenes [15]. La penetrancia es variable, el SN no es grave y hay una progresión lenta hacia la insuficiencia renal crónica.

- » AR/AD: CD2AP
- » Ligada al cromosoma X: COL4A5
- » AR/AD, DIGÉNICA: COL4A3/4/5
- » Herencia materna (ADN mitocondrial): MTTL1
- **Si están asociados a una forma sindrómica:**
  - » INF2: enfermedad de Charcot Marie-Tooth
  - » LMX1B : síndrome uña-rotula
  - » PAX2 : CAKUT,coloboma
  - » MTTL1 : MELAS (mitochondrialencephalomyopathy, lactic acidosis, stroke-like episodes)
  - » COQ2, COQ6, PDSS2,COQ8 (ADCK4) : Déficit coenzima Q10 (afectación SNC, retraso del crecimiento, sordera sensorial)
  - » TTC21B: nefronoptosis
  - » SCARB2: action myoclonus-renal failure syndrome (AMRF)
  - » COL4A3/4/5 : síndrome de Alport

En el caso de COL4A3/4/5, COQ8B (ADCK4), CRB2, INF2, LMX1B, and WT1, el fenotipo puede consistir en una manifestación renal aislada.

## Los más frecuentes en el adulto son los siguientes:

**COL4A3, COL4A4 y COL4A5** (genes del colágeno IV)

Las mutaciones en estos genes son causa del Síndrome de Alport. Son, con mucha ventaja, las más frecuentes de las mutaciones identificadas en las formas hereditarias de GEFS (> 10% de los pacientes con formas esporádicas y > 30% de los pacientes con formas familiares). Representan del 44 al 56% de todas las mutaciones identificadas en esta enfermedad [168][169].

Muchos pacientes con una variante patogénica en uno de los genes del síndrome de Alport no presentan manifestaciones extrarrenales y se presentan como una forma aislada de GEFS (con microhematuria), aunque se tiene que buscar una posible pérdida de audición y anomalías oftálmicas. La progresión de la ERC suele ser rápida. Se encuentran anomalías de la MBG en la mayoría de los pacien-

tes [13][167][170].

**NPHS2** (codifica la podocina, componente del diafragma de filtración)

Las mutaciones bialélicas en el gen NPHS2 son una de las principales causas de SNCR en la edad adulta.

La mayoría de los adultos son portadores de una variante de secuencial p.R229Q y de una mutación en el segundo alelo en heterocigosis compuesta [171].

La variante p.R229Q solo es patogénica si se asocia con una mutación situada en el extremo C-terminal de un alelo del gen NPHS2 que ejerce un efecto dominante-negativo. Los individuos con esta variante en homocigosis son asintomáticos [172].

El patrón de herencia es autosómico recesivo, aunque en algunos casos las mutaciones aparecen de novo.

**Gen INF2** (codifica la proteína formina invertida 2, inverted formin 2: implicada en los procesos de polimerización de la actina y de los microtúbulos)

Codifica la proteína inverted formin 2 (INF2), miembro de la familia de las forminas. Estas proteínas tienen un dominio de unión a la actina y estabilizan la polimerización de los monómeros de actina formando los microfilamentos.

Se han identificado mutaciones en el gen INF2 en heterocigosis en el 12-17% de familias con SNCR/GEFS con patrón de herencia autosómico dominante.

Estas mutaciones tienen una penetrancia incompleta y una expresividad variable: proteinuria no nefrótica en la adolescencia o edad adulta.

La herencia es autosómica dominante. Las edades de diagnóstico de la proteinuria y de aparición de la ERC estadio 5 son muy variables (11 a 72 años y 13 a 67 respectivamente) [173][174].

Algunas mutaciones en el gen INF2 son las principales causas de la GEFS asociada a la enfermedad de Charcot-Marie-Tooth (neuropatía periférica sensitivo- motora hereditaria). La mayoría de estos pacientes presentan mutaciones en el exón 2. Desarrollan proteinuria entre los 7 y 30 años y neuropatía durante la segunda década de vida [174].

**Gen TRPC6** (codifica el canal de receptor transitorio de potencial catiónico 6)

Es un canal catiónico poco selectivo, permeable

al calcio, asociado a la podocina en el diafragma en hendidura. Mutaciones en el gen TRPC6 en heterocigosis son responsables de un 5% de familias con SNCR/GEFS con patrón de herencia autosómico dominante.

No obstante, la penetrancia es incompleta y la expresividad variable [175].

Los pacientes presentan proteinuria de rango nefrótico generalmente en la tercera o cuarta década, aunque también se han descrito casos pediátricos. Progresan hacia la ERC grado V en 10 años. No se han descrito manifestaciones extrarrenales asociadas a mutaciones en TRPC6 [167].

**Gen ACTN4** (codifica la alpha actina 4, a-actinin-4, actin-binding protein)

La alpha actina 4 establece puentes entre los filamentos de actina. Son mutaciones en heterocigosis responsables de un porcentaje muy bajo de los SNCR. Los pacientes debutan con proteinuria durante la adolescencia y llegan a la ERC grado V en unos 10 años [176].

**Gen COQ8B/ADCK4** (coenzima Q8B, codifica una cinasa (aarF domain containig kinase 4, ADCK4)

Es uno de los genes responsables de la síntesis de la coenzima CoQ10. Es responsable en adolescentes de un SNCR/GEFS aislado o asociado a una forma síndrómica. Con menos frecuencia se puede ver un déficit del CoQ10 con afectación glomerular en caso de mutaciones en los genes COQ2, COQ6, PDSS2. El patrón de herencia es autosómico recesivo, producen una pérdida de función de ACCK4 con descenso de los niveles de CoQ10 y reducción de la migración de los podocitos.

El déficit en CoQ10 se caracteriza por una gran variabilidad clínica dependiendo del gen afectado [177]. El diagnóstico es importante ya que la suplementación precoz con COQ10 puede disminuir los síntomas, en particular la proteinuria [166].

**LMX1B** (“lim homeobox transcription factor 1 beta”, factor de transcripción del DNA)

En el niño mutaciones en heterocigosis del gen LMX1B son la causa del síndrome uña-rótula.

Algunas mutaciones específicas de este gen provocan una GEFS que debuta en la edad adulta, sin manifestaciones extra renales, y son de herencia autosómica dominante [178].

## Genes del Desarrollo renal

### WT1:

El gen WT1 codifica un factor de transcripción implicado en el desarrollo renal y gonadal. Las mutaciones en heterocigosis son causa de un amplio espectro de enfermedades síndrómicas de herencia autosómica dominante, principalmente Síndrome de Denys Drash y Síndrome de Frasier.

Mutaciones de este gen también pueden ser responsables de una GEFS aislada en adolescentes o adultos jóvenes [167][179].

### PAX2 (Paired Box gene2)

El gen PAX2, con herencia autosómica dominante, codifica un factor de transcripción implicado en el desarrollo del aparato urinario, del ojo, del oído y del sistema nervioso y es causa de malformaciones severas del aparato urinario. Se han descrito pacientes con mutaciones en PAX2 con hipodisplasia renal aislada o GEFS, sin alteraciones extrarrenales [180].

### Genes del aparato ciliar

Mutaciones en el gen TTC2B1 (que codifica la proteína IFT139, ciliary retrograde intraflagellar transport-A protein) son algunas de las causas de nefronoptosis. La mutación más frecuente (p.P209L) está presente en familias con GEFS. El fenotipo correspondiente asocia HTA, ERC a la edad adulta y a nivel histológico, GEFS y engrosamiento de la MB tubular [181].

**APOL1** (apolipoprotein L1, high-risk polymorphisms)

El gen APOL1 tiene una variante de riesgo para el desarrollo de una ERC (que protege contra el tripanosoma brucei), presente en el 35% la población general de ascendencia africana en EU, en el 26% de la población de África Central y en el 50% de la población de África del Oeste. El 40% de los pacientes con una ERC por una GEFS son de raza negra. Comparados con los que tienen una sola variante o no tienen ninguna, el riesgo de desarrollar una GEFS, con una velocidad de progresión más rápida, esta multiplicado por 3 a 5. La GEFS asociada a una variante de riesgo del gen APOL1, aunque no es una forma monogénica por no ser causal sino un factor de riesgo, es de lejos la forma genética más habitual en países con poblaciones importantes de

descendencia africana.

La variante de riesgo del gen APOL1 se encuentra en homocigosis (G1/G1 o G2/G2) o heterocigosis compuesta (G1/G2). La forma de transmisión es autosómica recesiva y la penetrancia incompleta [182] [183].

## ¿Cuándo se tiene que realizar un estudio genético a un adulto con SNCR/GEFS?

En los últimos años han disminuido considerablemente los costes de los estudios genéticos gracias a las técnicas de secuenciación masiva (permiten la secuenciación simultánea de todos los genes relevantes para un determinado fenotipo a un coste y tiempo de respuesta mucho más reducido que con el método de Sanger y con una sensibilidad comparable). Esta mejora será aun mayor cuando se incorporen a la rutina del diagnóstico genético los secuenciadores de tercera generación que permiten secuenciar fragmentos de ADN considerablemente más largos [184][185].

En el paciente adulto con GEFS/SNCR sería recomendable realizar el estudio genético (**Tabla 4**):

- si presenta una historia familiar de enfermedad renal y/o manifestaciones extrarrenales, teniendo en cuenta que:
  - » las mutaciones en genes que habitualmente causan formas sindrómicas pueden también manifestarse como una GEFS aislada: es el caso de LMX1B asociado al síndrome de uña-rótula, del gen PAX2 responsable de anomalías congénitas del riñón y del tracto urinario (CAKUT) y del coloboma del nervio óptico, de COL4A3/4/5, COQ8B (ADCK4), INF2 y de WT1) [167]
  - » la interpretación de variantes candidatas puede verse dificultada en el adulto por la ausencia de miembros de la familia (no permite la segregación familiar de la variante) y por la falta de una historia familiar si la variante tiene una penetrancia incompleta, una herencia autosómica recesiva o existe un mosaicismo germinal [14].
- frente a una GEFS clasificada como primaria (con los criterios diagnósticos anteriormente presentados) pero CR [14]
- en caso de discordancia entre los datos de la ME y la forma de debut [14]

- en caso de una forma aparentemente secundaria, pero sin causa identificada [14]
- en presencia de alteraciones de la MBG en la ME [177]
- si necesita un TR, para la selección del donante familiar y valorar el riesgo de recidiva [166].

## ¿Hasta qué edad?

La posibilidad de que se diagnostique una alteración genética en un paciente con GEFS disminuye según aumenta la edad de debut de la enfermedad (69% en los 3 primeros meses de vida, 50% de 4 a 12 meses), 25% de 13 meses a 6 años, 18% de 7 a 12 años, 11% de 13-18 años y 21% de 19 a 25 años) [14]

En el adulto, se han realizado pocos estudios utilizando paneles amplios o que incluyan casos esporádicos. La frecuencia de las formas hereditarias varía en los estudios actuales del 8 al 12% [167][184].

Es probable, como se ha demostrado recientemente, que realizando una correcta valoración de los criterios diagnóstico a favor de una forma genética en cada paciente (**Figura 1**), se consiga mejorar considerablemente, como publicado recientemente, el rendimiento de los estudios genéticos en el adulto [14][168].

Las mutaciones en los genes que no están relacionados con la enfermedad del colágeno suelen estar presentes cuando la proteinuria aparece antes de los 25 años, en cambio las mutaciones en los genes relacionados con la enfermedad del colágeno pueden estar presentes en pacientes diagnosticados a los 50 o 60 años [14][178]

## Beneficios del estudio genético

La identificación de una forma hereditaria de SNCR/GEFS aporta grandes beneficios: permite entender el mecanismo fisiopatológico de la enfermedad, hacer un seguimiento de las manifestaciones extra renales cuando existen, proporcionar asesoramiento genético preciso y confirmar o descartar la enfermedad en otros miembros de la familia, evitar un tratamiento IS inútil y con efectos secundarios, saber que no hay riesgo de recidiva después del TR y asesorar a los familiares en caso de donante vivo [177].

Se tiene que interrogar y explorar correctamente al paciente buscando manifestaciones extra renales, realizar un árbol genealógico (descartando consan-

**Tabla 4:** ¿Cuándo solicitar un estudio genético en el adulto?

Si existe una historia familiar de enfermedad renal y/o manifestaciones extrarenales
En presencia de una GESFS cortico resistente con fusión difusa de los pedicelos
En caso de discordancia entre los datos de la ME y la forma de debut <sup>1</sup>
Si es una forma secundaria sin causa identificada
En presencia de alteraciones de la MBG en ME <sup>2</sup>
En el caso de un TR, para la selección del donante familiar y valoración del riesgo de recidiva

MBG: membrana basal glomerular; <sup>1</sup> fusión difusa de los pedicelos en Microscopía Electrónica sin SN o fusión segmentaria con SN; <sup>2</sup> sospecha de mutación en los genes del colágeno.

guinidad de los padres y enfermedad renal en los familiares) y buscar una alteración del sedimento en los familiares.

La lesión podocitaria puede ser el resultado de una sola causa (alteraciones monogénicas y la mayoría de las formas primarias), pero en algunos casos se necesita más de un estímulo patogénico para provocar la pérdida de podocitos. Por ejemplo, en las formas con implicación de las variantes de riesgo del gen APOL1, se necesita otro mecanismo fisiopatológico (vírico como la infección por el VIH [46][47][142][166]. Otros factores que pueden contribuir a la lesión podocitaria son el bajo peso al nacer, la prematuridad, la obesidad, la enfermedad hipertensiva del embarazo, episodios previos de fracaso renal agudo, la exposición a nefrotóxicos y la edad avanzada.

## Formas secundarias

En todas las formas secundarias existe un aumento del estrés mecánico que se ejerce sobre la pared lateral de los pedicelos a través del diafragma en hendidura. Es debido a la hipertensión intraglomerular que se produce como mecanismo de compensación a la disminución del número de nefronas. Aumenta el FG por nefrona única para conseguir un FG global normal [78]. El estrés mecánico está elevado en la porción inicial del ovillo y va disminuyendo hasta llegar a la arteriola aferente. Esto explica la distribución heterogénea de la fusión de los pedicelos en el ovillo [81][82].

Las formas secundarias debutan habitualmente con una proteinuria no nefrótica y una insuficiencia renal. No responden al tratamiento inmunosupresor

y evolucionan lentamente hasta la ERC estadio V. No recidivan después del trasplante renal [45].

## Respuesta adaptativa a la hiperfiltración:

Disminución de la masa renal: las causas son múltiples (**Tabla 1**). Para mantener un FG global normal, aumenta la presión de filtración intraglomerular y el volumen glomerular. Después de un tiempo de evolución variable, dependiendo en parte de la utilización de los inhibidores del SRAA, se producen las lesiones de esclerosis y la disminución del FG como hemos visto anteriormente.

Si la pérdida de masa renal es superior al 75% aparece una GEFS [186], si es igual al 50% (donante de vivo por ejemplo) aumenta el riesgo de proteinuria y se puede desarrollar una ERC si están presentes otros factores de riesgo (morbididades asociadas o susceptibilidad a la enfermedad del donante si son familiares) [187][188][189]. En caso de riñón único congénito, existe un riesgo mayor de proteinuria y de ERC en ausencia de hipertrofia compensadora o de otra anomalía congénita (CAKUT) [188][189].

Todas las causas de ERC provocan la pérdida de nefronas sanas (también ocurre en la edad avanzada). Esto implica un aumento del FG en las nefronas restantes [190][191].

Otros de los mecanismos son: el aumento del volumen glomerular que se asocia a la obesidad, al aumento extremo de masa muscular, la disminución del número de nefronas (bajo peso al nacer o prematuridad). En esta situación, los podocitos no aumentan su volumen y no pueden cubrir toda la

superficie del ovillo glomerular hipertrofiado [192][193][194][195][196].

## Obesidad

Algunos pacientes obesos tienen una proteinuria y una GEFS denominada glomerulopatía relacionada con la obesidad (GRO) [197]. A veces solo presentan una glomerulomegalia sin evidencia de esclerosis [198]. El aumento de masa corporal provoca una hiperfiltración por nefrona única, aumento del tamaño glomerular y el resto de los mecanismos fisiopatológicos descritos anteriormente [196][197][198][199][200].

Es probable que los estadios iniciales sean reversibles puesto que la pérdida de peso y la administración de inhibidores del SRAA permiten disminuir la proteinuria [197][201][202].

En ausencia de tratamiento, 10 a 30% de los pacientes llegan a la ERC-5 [197].

Se desconoce por qué algunos individuos obesos desarrollan este tipo de glomerulopatía y otros no. La incidencia de la GRO se ha multiplicado por 10 entre los años 1986 y 2000. La coincidencia frecuente de la GRO con otros procesos fisiopatológicos (enfermedades renales, hipertensión arterial o edad avanzada), potencia la aparición de la lesión renal.

## Enfermedades virales

Una de las formas más conocidas es la nefropatía asociada al VIH (NVIH).

Es particularmente frecuente entre la población de descendencia africana (sobre todo de África del Oeste), donde la presencia de 2 alelos de riesgo en el gen APOL1 es muy frecuente [203][204].

Puede ser una complicación no solo de los estadios avanzados de la infección, ya que también puede aparecer en fases iniciales. La proteinuria puede ser de rango no nefrótico [205][206], pero la progresión de la ERC suele ser rápida [207].

La lesión habitual es la forma colapsante asociada a un infiltrado intersticial y a lesiones tubuloreticulares visibles en ME [208].

No se llega a conocer la causa de la GEFS de una parte importante de los pacientes con una forma secundaria. Probablemente muchos de ellos tienen una causa genética que no se puede diagnosticar con los paneles de los que disponemos.

Con los medios de los que disponemos en la actualidad, el clasificar un paciente con GEFS en uno

de los grupos fisiopatológicos tiene que ser nuestro principal objetivo. Nos tenemos que apoyar en un estudio clínico e histológico, acompañados o no de un estudio genético (**Figura 1**) y (**Tabla 4**).

## TRATAMIENTO

### Tratamiento de las formas primarias

Los **corticoides** son el tratamiento de primera línea. El efecto depende en parte de la duración del tratamiento:

- si es inferior a 16 semanas, se consigue una RC o RP en el 15% de los casos, si es superior a 16 semanas, se consigue una RC en el 61% de los casos [56],
- la duración media del tratamiento de los respondedores es superior en 5,7 meses a la de los no respondedores [209].

La dosis inicial recomendada por la mayoría de los autores es de 1mg/kg/d (máximo 80mg/d) o 2 mg/kg/d a días alternos (máximo 120mg/d) hasta conseguir la remisión. Esta dosis no debe ser administrada más de 16 semanas. Se suspenden los corticoides antes de la semana 16 si no se observa una disminución de la proteinuria (los respondedores inician el descenso de la proteinuria a partir de las 8 semanas), sobre todo en presencia de efectos secundarios graves. Una vez conseguida la remisión completa, se inicia 2 semanas más tarde, la disminución de la dosis de corticoides de forma progresiva (5 mg/semana) y se suspenden a los 6 meses del inicio. El mismo protocolo se aplica en caso de recidiva [6][64][209][210][211].

Los **anticalcineurínicos (ACN)** están indicados como tratamiento de segunda línea en casos de CR, de recaídas frecuentes, de intolerancia o de contraindicación relativa a los corticoides (osteoporosis grave, obesidad, enfermedad psiquiátrica) [189][190][191][192][193][194][195][196][197][198][199][200][201][202][203][204][205][206][207][208][209][210][211][212]. En este último caso se pueden administrar desde el inicio, sin corticoides [190][191][192][193][194][195][196][197][198][199][200][201][202][203][204][205][206][207][208][209][210][211][212][213].

El principal mecanismo de acción de la Ciclosporina A (CsA) es la inhibición de la calcineurina, una fosfatasa dependiente del Calcio iónico. La

calcineurina, al desfosforilar los factores de transcripción NFAT (nuclear factor of activated T cells), permite su translocación en el núcleo y la activación linfocitaria. Los anticalcineurínicos impiden este fenómeno. El Tacrolimus inhibe la activación de los linfocitos-T al unirse a la proteína intracelular FKBP12, formando un complejo que inhibe de forma competitiva la calcineurina.

La dosis inicial de Ciclosporina (CsA) es de 3-7mg/kg/d, en dos dosis, y se ajusta posteriormente para conseguir niveles valle de 100-175 ng/ml [6]. El tacrolimus se inicia a la dosis de 0,05-0,1 mg/kg/d para conseguir niveles de 5-10 mg/ml. Se recomienda un mínimo de 6 meses de tratamiento para valorar la respuesta. Se observa un 47% de RC o RP según la última revisión de la Biblioteca Cochrane [213]. El riesgo de recaídas es muy alto después de la suspensión (60-80% al año). Para evitarlas se mantienen los niveles plasmáticos mencionados 12 meses si se consigue una RC o una RP [214] [215] [216][217]. Posteriormente, se disminuye de forma progresiva la dosis de los anticalcineurínicos durante 12 meses hasta suspenderlos. Algunos autores recomiendan realizar una biopsia renal después de 18-24 meses de tratamiento para diagnosticar una posible nefrotoxicidad. Los efectos secundarios de la CsA (hipertricosis, hipertrofia gingival) hacen que sea más utilizado el tacrolimus [215].

En la revisión de la Biblioteca Cochrane ya mencionada, se analizan cinco estudios controlados que incluyen 240 pacientes: la CsA asociada o no a la prednisona y comparada con micofenolato mofetil o dexametasona, aumenta la posibilidad de conseguir una RC (RR 2.31, 95% CI 1.13-4.73) o una RP (RR 1.64, 95% CI 1.10- 2.44) [213].

### **Micofenolato Mofetil (MMF)**

No hay ningún estudio que haya comparado el MMF a los corticoides, solo disponemos de algunos estudios observacionales sin resultados concluyentes [218][219].

**Rituximab:** es un anticuerpo monoclonal quimérico dirigido contra el antígeno CD20 situado en la superficie celular de los LB. Ha demostrado, en las formas CD, ser capaz de mantener una remisión prolongada en el niño [220][221].

En un reciente estudio multicéntrico, 346 niños con SN CD reciben una media de 3,4 dosis de rituximab (de 2 a 7). El seguimiento medio es de 6 años

(4,3-7,7). La duración de los periodos de remisión aumenta con el número de tratamientos: la primera recidiva ocurre a los 10 meses (IC: 9,0-10,7), la última a los 16 meses (13,3- 19,7) aunque la duración del periodo de depleción de los LB se mantiene idéntica (6,1 meses: 6,0-6,3). La reconstitución de los LB coincide en el 70% de los casos con un nuevo brote de la enfermedad (2,6 meses después de media). En el 30% de los casos restantes, no se produce ningún brote. Los autores aconsejan no tratar de formar profiláctica una vez reconstituida la población de LB y hacerlo solo en caso de nuevo brote. Los efectos secundarios son raros y sin gravedad: hipogammaglobulinemia (51%), infecciones (4,5%), neutropenia (3,7%). Al final del periodo de estudio, el 96% de los niños tienen una función renal normal [222].

En el adulto, se observan resultados favorables en estudios observacionales, retrospectivos, o con pocos casos incluidos [223][224][225]. El estudio de GLOSEN [200] incluye 50 adultos con SNCD o con recaídas frecuentes (28 se tratan con rituximab, 22 con otros inmunosupresores y constituyen el grupo control): 83% consiguen una RC en el grupo rituximab, 63% en el grupo control. La incidencia de recaídas por año y la cantidad de IS necesaria para mantener la remisión son menores en el grupo Rituximab.

Disponemos además de un estudio controlado reciente que no muestra ninguna ventaja del rituximab sobre el tacrolimus [226].

No es eficaz en caso de CR [204-227].

Los efectos secundarios son tolerables [228].

Hay dos posibles protocolos de inicio: 4 dosis de 375mg/m<sup>2</sup> semanales o dos dosis de 1 gramo separadas por quince días. Es posible que una sola dosis de 375mg/m<sup>2</sup> sea suficiente para inducir la remisión [229].

El rituximab persiste en sangre durante al menos 6 meses y la recuperación de los LB se produce a los 12 meses [228].

Se desconoce cual es el mejor tratamiento posterior para evitar las recaídas: administración de 1g, 500mg o 375mg/m<sup>2</sup> cada 6 meses o solo después de la repoblación de células B (el brote de SN coincide en muchas ocasiones con la recuperación de los LB, especialmente de los LB transicionales CD19+). Pero en algunas ocasiones, la recuperación de los LB no es un predictor de brote, una remisión puede persistir a pesar de la repoblación de LB y un brote

ocurrir persistiendo la depleción de LB. Es probable que la recuperación de LB memoria conmutados sea más útil para predecir un brote [230][231][232]. El rituximab parece reducir, en los SN CD o con recaídas frecuentes, el número de recaídas y la dosis de corticoides necesaria para mantener la remisión. Se tienen que confirmar los datos de los trabajos publicados. Tres ensayos controlados para estudiar eficacia y efectividad del rituximab están actualmente incluyendo pacientes con GEFS/NCM: TURING (EudraCT: 2018-004611-50), RIFIRE-INS (NCT03970577) y (NCT03298698) [5].

Los corticoides, los ACN y el rituximab tienen un efecto protector directo sobre los podocitos estabilizando el citoesqueleto de actina: los corticoides aumentan la expresión de la nefrina, la CsA inhibe la desfosforilación de la sinaptopodina, el rituximab restablece la expresión de la fosfodiesterasa ácida de esfingomielina 3B (SMPDL3B), disminuida en las GEFS y necesaria a una correcta función del citoesqueleto [233][234][235].

**Dapagliflozina:** los inhibidores del cotransportador sodio-glucosa tipo 2 (SGLT2i) son capaces de disminuir la hiperfiltración glomerular y de proporcionar un efecto nefroprotector a largo plazo en varias nefropatías incluidas la GEFS [236][237][238].

Hay actualmente un ensayo clínico en marcha incluyendo pacientes con GEFS (EMPA-KIDNEY trial) [238].

**Sparsentan (bloqueador del receptor de endotelina A y del receptor de la angiotensina I).** Un estudio aleatorizado, multicéntrico, doble ciego que compara los efectos del Sparsentan al del Irbesartan (bloqueador del receptor de la angiotensina II), en las formas primarias o genéticas de GEFS, ha demostrado que a las ocho semanas consigue una mayor reducción de la proteinuria que el Irbesartan [239]. Este fármaco también es útil cuando la proteinuria no es nefrótica o después de haber conseguido una RP con el tratamiento IS [240].

Quedan muchas dudas sobre el tratamiento:

- los ensayos clínicos
  - » tienen que incluir pacientes correctamente clasificados según los grupos etiológicos descritos y solo se tienen que utilizar IS en las formas primarias.
- el seguimiento tiene que ser suficiente para valorar los efectos secundarios a largo plazo de los tratamientos biológicos.

- en las formas CD se debe valorar la asociación de dos IS o la prolongación del rituximab para aumentar los periodos de remisión.
  - » tratamiento de mantenimiento: se debe comparar los distintos protocolos del tratamiento de mantenimiento con rituximab (dosis, periodicidad, duración).
- Hay nuevos tratamientos, algunos están en fase de ensayo clínico: aféresis, adalimumab, fresolimumab, galactosa a dosis elevadas y ofatumumab.

## Tratamiento de las formas secundarias

Siempre que sea posible se tiene que tratar la causa: pérdida de peso en caso de obesidad, suspensión del fármaco o tóxico responsables etc.

El tratamiento nefroprotector es el mismo que el que se aplica a todos los pacientes con proteinuria: restricción de sal, diuréticos de asa y tiazidas si es necesario, ISRAA para controlar de forma estricta la TA. Se deben emplear las dosis máximas toleradas. La dapagliflozina se debe incorporar al tratamiento nefroprotector. También es importante la pérdida de peso en general y el hacer ejercicio [59].

Los corticoides y anticalcineurínicos no están indicados.

## Tratamiento de las formas genéticas.

Estas formas no responden a los IS, pero los inhibidores del SRAA disminuyen, en la mayoría de los casos, la proteinuria (se ha demostrado en los pacientes con alguna mutación en los genes COL4) [15].

No obstante, los pacientes con mutaciones en EMP2 o en genes que codifican proteínas que interactúan con las Rho-GTPasas (reguladoras del citoesqueleto de actina) presentan una remisión parcial con los corticoides, lo que hace suponer que tienen estos un efecto directo sobre la función de los podocitos.

También pacientes con otras mutaciones, WT1 por ejemplo, pueden responder parcialmente a los anticalcineurínicos [241][242][243][244].

Los pacientes con mutaciones en el gen COQ8B/ADCK4 deben recibir una suplementación precoz con COQ(10) [177].



## Recidiva después del TR de las formas primarias

La recidiva de una GEFS solo ocurre en las formas primarias. Lo hace en el 30 a 60% de los pacientes después de un primer TR y en el 80% a 100% después de un segundo TR, en caso de recidiva en el primero. Ocurre de forma inmediata en algunos casos, en general durante las primeras semanas después del TR. El riesgo de la pérdida del injerto es, después de la recidiva, del 40-60% [1][99][149].

Los principales factores de riesgo para la aparición de una recidiva son [8][245]:

- el inicio de la enfermedad a una edad temprana
- una velocidad de progresión rápida (< 3 años) de la enfermedad inicial hasta una ERC estadio 5
- la nefrectomía previa de los riñones propios
- la existencia de una recidiva en un TR anterior
- una albuminemia < 25g/l en el momento del diagnóstico

La aparición de una proteinuria, con o sin SN, hace sospechar la recidiva. El diagnóstico definitivo lo da la biopsia del injerto. Si es precoz, se observa un riñón ópticamente normal con fusión difusa de los pedicelos en ME. Las lesiones de esclerosis aparecen más tardíamente [99].

La recidiva, como hemos visto anteriormente, es debida a la presencia de un factor circulante. El tratamiento de la recidiva, adoptado por la mayoría de los grupos, está basado en los intercambios plasmáticos asociados o no al rituximab [245][246][247].

Este tratamiento, utilizado de forma preventiva, no evita la recidiva según la mayoría de los trabajos publicados. Pero estos son estudios observacionales, incluyen pocos casos, no disponen de un estudio genético y no son homogéneos en cuanto al tratamiento IS, la dosis de rituximab y el protocolo de plasmaféresis [246][247][248][249][250].

Si la recidiva es precoz (menos de 3 meses), se consigue una RC o RP en el 60-75% de los casos con intercambios plasmáticos iniciados inmediatamente después de la recidiva [99][251][252].

La adición de rituximab no aporta beneficios claros [247][250][253][254]. Un ensayo clínico, controlado, está actualmente en fase de reclutamiento. Su objetivo principal es comparar la eficacia de la plasmaféresis asociada o no al rituximab en la prevención de la recidiva de una GEFS (NCT03763643).

Las sesiones de plasmaféresis se prolongan 15 días, una sesión cada 48h. Se valora la necesidad de sesiones adicionales según la respuesta al tratamiento. Se suele utilizar la albumina como líquido de reposición y se recambia una a una vez y media el volumen plasmático por sesión. Habitualmente se administra una o dos dosis de Rituximab (375mg/m<sup>2</sup>).

Si la recidiva es tardía (más de 3 meses), se debe descartar una forma secundaria, y aplicar el mismo tratamiento que en el caso de una recidiva precoz.

En ausencia de respuesta a los intercambios plasmáticos con o sin rituximab se han utilizado tratamientos alternativos cuya eficacia resta por confirmar [255][256][257][258].

La supervivencia del injerto, a pesar del tratamiento, es baja: 52-61% a los 5 años [245].

No parece aconsejable realizar un segundo TR si ha habido una recidiva en el primero ya que se desconoce en este momento un tratamiento eficaz para prevenir la recidiva [252].

## Conclusión

La GEFS es un patrón histológico que corresponde a varias enfermedades con etiologías, mecanismos fisiopatológicos y tratamientos distintos.

Antes de iniciar el tratamiento se tiene que hacer el diagnóstico diferencial entre estas enfermedades (formas primarias, secundarias y genéticas). Para ello son necesarias una historia clínica y una exploración física recogidas de forma exhaustiva, el estudio histológico (en algunos casos la ME si se dispone de ella a pesar de sus limitaciones) y también en algunos casos el estudio genético.

Las formas hereditarias no son a menudo diagnosticadas y veremos en el futuro cual es la prevalencia real de las formas con autoanticuerpos.

Solo se deben tratar con IS las formas primarias.

Se sigue progresando en el conocimiento del SNI. La información conseguida permitirá una clasificación basada en los mecanismos fisiopatológicos, con dianas terapéuticas específicas.

## REFERENCIAS BIBLIOGRÁFICAS

1. D'Agati VD, Kaskel FJ, Falk RJ. Focal segmental glomerulosclerosis. *N Engl J Med* 2011;365:2398–11.
2. Cirillo L, Lugli G, Raglianti V, Ravaglia F, Buti E, Landini S, Becherucci F. Defining diagnostic trajectories in patients with podocytopathies. *Clin Kidney J.* 2022;sfac123,
3. De Vriese AS, Sethi S, Nath KA, Glasscock, RJ, Fervenza, FC. Differentiating primary, genetic, and secondary FSGS in adults: a clinicopathologic approach. *J. Am. Soc. Nephrol* 2018;29:759–74.
4. Buscher AK, Weber S. Educational paper: the podocytopathies. *Eur J Pediatr* 2012;171:1151–60.
5. De Vriese AS, Wetzels JF, Glasscock, R.J, Sethi S, Fervenza FC. Therapeutic trials in adult FSGS: lessons learned and the road forward. *Nat Rev Nephrol.* 2021;17:619–30.
6. Kidney Disease: Improving Global Outcomes (KDIGO). Glomerular Diseases Work Group. KDIGO 2021 clinical practice guideline for the management of glomerular diseases. *Kidney Int.* 2021;100 (Suppl 4):S1-276.
7. McCarthy E. T., Sharma M, Savin V. J. Circulating permeability factors in idiopathic nephrotic syndrome and focal segmental glomerulosclerosis. *Clin. J. Am.Soc. Nephrol.* 2010;5:2115–21.
8. Maas RJ, Deegens JK, van den Brand JA, Cornelissen EA, Wetzels JF. A retrospective study of focal segmental glomerulosclerosis: clinical criteria can identify patients at high risk for recurrent disease after first renal transplantation. *BMC Nephrol.* 2013;14:47.
9. Cosio FG, Cattran DC. Recent advances in our understanding of recurrent primary glomerulonephritis after kidney transplantation. *Kidney Int* 2017;91:304–14.
10. Kim JS, Han BG, Choi SO, Cha SK. Secondary Focal Segmental Glomerulosclerosis: From Podocyte Injury to Glomerulosclerosis. *Biomed Res Int.* 2016;2016:1630365.
11. Bierzynska A, McCarthy HJ, Soderquest K, Sen ES, Colby E, Ding WY, Nabhan MM, Kerecuk L, Hegde S, Hughes D, Marks S, Feather S, Jones C, Webb NJ, Ognjanovic M, Christian M, Gilbert RD, Sinha MD, Lord GM, Simpson M, Koziell AB, Welsh GI, Saleem MA. Genomic and clinical profiling of a national nephrotic syndrome. cohort advocates a precision medicine approach to disease management. *Kidney Int.* 2017;91:937-47.
12. Landini S, Mazzinghi B, Becherucci F, Allinovi M, Provenzano A, Palazzo V, Ravaglia F, Artuso R, Bosi E, Stagi S, Sansavini G, Guzzi F, Cirillo L, Vaglio A, Murer L, Peruzzi L, Pasini A, Materassi M, Roperto RM, Anders HJ, Rotondi M, Giglio SR, Romagnani P. Reverse Phenotyping after Whole-Exome Sequencing in Steroid-Resistant Nephrotic Syndrome. *Clin J Am Soc Nephrol.* 2020;15:89-00
13. Sadowski CE, Lovric S, Ashraf S, Pabst WL, Gee HY, Kohl S, Engelmann S, Vega-Warner V, Fang H, Halbritter J, Somers MJ, Tan W, Shril S, Fessi I, Lifton RP, Bockenhauer D, El-Desoky S, Kari JA, Zenker M, Kemper MJ, Mueller D, Fathy HM, Soliman NA; SRNS Study Group, Hildebrandt F. A single-gene cause in 29.5% of cases of steroid-resistant nephrotic syndrome. *J Am Soc Nephrol.* 2015;26:1279-89.
14. Miao J, Pinto E Vairo F, Hogan MC, Erickson SB, El Ters M, Bentall AJ, Kukla A, Greene EL, Hernandez LH, Sethi S, Lazaridis KN, Pichurin PN, Lisi E, Prochnow CA, Zand L, Fervenza FC. Identification of Genetic Causes of Focal Segmental Glomerulosclerosis Increases With Proper Patient Selection. *Mayo Clin Proc.* 2021;96:2342-53.
15. Daina E, Cravedi P, Alpa M, Roccatello D, Gamba S, Perna A, Gaspari F, Remuzzi G, Ruggerenti P. A multidrug, antiproteinuric approach to Alport syndrome: a ten-year cohort study. *Nephron.* 2015;130:13-20.
16. Haas M, Spargo BH, Coventry S. Increasing incidence of focal-segmental glomerulosclerosis among adult nephropathies: a 20-year renal biopsy study. *Am J Kidney Dis.* 1995;26:740-50.
17. Korbet SM, Genchi RM, Borok RZ, Schwartz MM. The racial prevalence of glomerular lesions in nephrotic adults. *Am J Kidney Dis.* 1996;27:647-51.
18. Braden GL, Mulhern JG, O'Shea MH, Nash SV, Ucci AA Jr, Germain MJ. Changing incidence of glomerular diseases in adults. *Am J Kidney Dis.* 2000;35:878-83.
19. Swaminathan S, Leung N, Lager DJ, Melton LJ 3rd, Bergstralh EJ, Rohlinger A, Fervenza FC. Changing incidence of glomerular disease in Olmsted County, Minnesota: a 30-year renal biopsy study. *Clin J Am Soc Nephrol.* 2006;1:483-87.

20. Murugapandian S, Mansour I, Hudeeb M, Hamed K, Hammode E, Bijin B, Daheshpour S, Thajudeen B, Kadambi P. Epidemiology of glomerular disease in southern Arizona: review of 10-year renal biopsy data. *Medicine (Baltimore)*. 2016;95:e3633.
21. Sim JJ, Batech M, Hever A, Harrison TN, Avelar T, Kanter MH, Jacobsen SJ. Distribution of biopsy-proven presumed primary glomerulonephropathies in 2000-2011 among a racially and ethnically diverse US population. *Am J Kidney Dis*. 2016;68:533-44.
22. Laurens W, Deleersnijder D, Dendooven D, Lerut E, De Vriese AS, Dejagere T, Helbert M, Hellemans R, Koshy P, Maes B, Pipeleers L, Van Craenenbroeck AH, Van Laecke S, Vande Walle J, Coutteneye MM, De Meester J, Sprangers B. The FCGG collaborative group, Epidemiology of native kidney disease in Flanders: results from the FCGG kidney biopsy registry. *Clin Kidney J*. 2022; sfac033.
23. Garau M, Cabrera J, Ottati G, Caorsi H, Gonzalez Martinez F, Acosta N, Aunchayna MH, Gadola L, Noboa O. Temporal trends in biopsy proven glomerular disease in Uruguay, 1990-2014. *PLoS One*. 2018;13: e0206637.
24. O'Shaughnessy MM, Hogan SL, Thompson BD, Coppo R, Fogo AB, Jennette JC. Glomerular disease frequencies by race, sex and region: results from the International Kidney Biopsy Survey. *Nephrol Dial Transplant*. 2018;33: 661-69
25. Horvatic I, Tisljar M, Bulimbasic S, Bozic B, Galesic Ljubanovic D, Galesic K. Epidemiologic data of adult native biopsy-proven renal diseases in Croatia. *Int Urol Nephrol*. 2013;45:1577-87.
26. Heaf JG, Sørensen SS, Hansen A. Increased incidence and improved prognosis of glomerulonephritis: a national 30-year study. *Clin Kidney J*. 2021;14:1594-02.
27. Kazi JI, Mubarak M, Ahmed E, Akhter F, Naqvi SA, Rizvi SA. Spectrum of glomerulonephritides in adults with nephrotic syndrome in Pakistan. *Clin Exp Nephrol*. 2009;13:38-43.
28. Xie J, Chen N. Primary glomerulonephritis in mainland China: an overview. *Contrib Nephrol*. 2013;181:1-11.
29. Jegatheesan D, Nath K, Reyaldean R, Sivasathan G, John GT, Francis L, Rajmohan M, Ranganathan D. Epidemiology of biopsy-proven glomerulonephritis in Queensland adults. *Nephrology (Carlton)*. 2016;21:28-34.
30. Hou J H, Zhu HX, Zhou ML, Le WB, Zeng CH, Liang SS, Shao SJ, Liu Y, Liu Z H. Changes in the spectrum of kidney diseases: an analysis of 40,759 biopsy-proven cases from 2003 to 2014 in China. *Kidney Dis*. 2018;4:10-19.
31. Covic A, Vlad CE, Căruntu ID, Voroneanu L, Hogas S, Cusai S, Florea L, Covic A. Epidemiology of biopsy-proven glomerulonephritis in the past 25 years in the North-Eastern area of Romania. *Int Urol Nephrol*. 2022;54:365-76.
32. Choi IJ, Jeong HJ, Han DS, Lee JS, Choi KH, Kang SW, Ha SK, Lee HY, Kim PK. An analysis of 4,514 cases of renal biopsy in Korea. *Yonsei Med J*. 2001;42:247-54.
33. Narasimhan B, Chacko B, John GT, Korula A, Kirubakaran MG, Jacob CK. Characterization of kidney lesions in Indian adults: towards a renal biopsy registry. *J Nephrol*. 2006;19:205-10.
34. Haas M, Meehan SM, Karrison TG, Spargo BH. Changing etiologies of unexplained adult nephrotic syndrome: a comparison of renal biopsy findings from 1976-1979 and 1995-1997. *Am J Kidney Dis*. 1997;30:621-31
35. Dragovic D, Rosenstock JL, Wahl SJ, Panagopoulos G, DeVita MV, Michelis MF. Increasing incidence of focal segmental glomerulosclerosis and an examination of demographic patterns. *Clin Nephrol*. 2005;63:1-7.
36. Gregory L, Braden GL, Mulhern JG, O'Shea MH, Nash SV, Ucci Jr AA, Germain MJ. *Am J Kidney Dis*. 2000;35:878-83.
37. Kitiyakara C, Eggers P, Kopp JB. Twenty-one-year trend in ESRD due to focal segmental glomerulosclerosis in the United States. *Am J Kidney Dis* 2004;44:815-25.
38. López-Gómez JM, Rivera F. Registro de glomerulonefritis de la Sociedad Española de Nefrología en 2019: pasado, presente y nuevos retos. *Nefrología* 2020; 40;4:371-83.
39. Hommos MS, De Vriese AS, Alexander MP, Sethi S, Vaughan L, Zand L, Bharucha K, Lepori N, Rule AD, Fervenza FC. The Incidence of Primary vs Secondary Focal Segmental Glomerulosclerosis: A Clinicopathologic Study. *Mayo Clin Proc* 2017;92:1772-81.
40. Cattran DC, Rao P. Long-term outcome in children and adults with classic focal segmental glomerulosclerosis. *Am J Kidney Dis*. 1998;32:72-79.
41. Troyanov S, Wall CA, Miller JA, Scholey JW, Cattran DC; Toronto Glomerulonephritis Registry Group: Focal and segmental glomerulos-

# Glomerulosclerosis Focal y Segmentaria

clerosis: definition and relevance of a partial remission. *J Am Soc Nephrol* 2005;16:1061–68.

42. Waldman M, Crew RJ, Valeri A, Busch J, Stokes B, Markowitz G, D'Agati V, Appel G. Adult minimal-change disease: Clinical characteristics, treatment, and outcomes. *Clin J Am Soc Nephrol*. 2007;2:445–53.

43. Meyrier A, Niaudet P. Acute kidney injury complicating nephrotic syndrome of minimal change disease. *Kidney Int*. 2018;94:861–69.

44. Kerlin BA, Ayoob R, Smoyer WE. Epidemiology and pathophysiology of nephrotic syndrome-associated thromboembolic disease. *Clin J Am Soc Nephrol*. 2012;7:513–20.

45. Praga M, Morales E, Herrero JC, Pérez Campos A, Domínguez-Gil B, Alegre R, Vara J, Martínez MA. Absence of hypoalbuminemia despite massive proteinuria in focal segmental glomerulosclerosis secondary to hyperfiltration. *Am J Kidney Dis* 1999; 33:52–62

46. Kopp JB, Anders HJ, Susztak K, Podestà MA, Remuzzi G, Hildebrandt F, Romagnani P. Podocytopathies. *Nat Rev Dis Primers*. 2020;6:68.

47. Trautmann A, Schnaidt S, Lipska - Ziękiewicz BS, Bodria M, Ozaltin F, Emma F, Anarat A, Melk A, Azocar M, Oh J, Saeed B, Gheisari A, Caliskan S, Gellermann J, Higuaita LMS, Jankauskiene A, Drozd D, Mir S, Balat A, Szczepanska M, Paripovic D, Zurowska A, Bogdanovic R, Yilmaz A, Ranchin B, Baskin E, Erdogan O, Remuzzi G, Firszt-Adamczyk A, Kuzma-Mroczkowska E, Litwin M, Murer L, Tkaczyk M, Jardim H, Wasilewska A, Printza N, Fidan K, Simkova E, Borzeczka H, Staude H, Hees K, Schaefer F; PodoNet Consortium. Long-term outcome of steroid-resistant nephrotic syndrome in children. *J Am Soc Nephrol*. 2017;28:3055–65.

48. Lepori N, Zand L, Sethi S, Fernandez-Juarez G, Fervenza FC. Clinical and pathological phenotype of genetic causes of focal segmental glomerulosclerosis in adults. *Clin Kidney J*. 2018;11:179–90.

49. Fakhouri F, Bocquet N, Taupin P, Presne C, Gagnadoux MF, Landais P, Lesavre P, Chauveau D, Knebelmann B, Broyer M, Grünfeld JP, Niaudet P. Steroid-sensitive nephrotic syndrome: from childhood to adulthood. *Am J Kidney Dis*. 2003;41:550–57.

50. Skrzypczyk P, Panczyk-Tomaszewska M, Roszkowska-Blaim M, Wawer Z, Bienias B, Zajgzkowska M, Kilis-Pstrusinska K, Jakubowska

A, Szczepaniak M, Pawlak-Bratkowska M, Tkaczyk M. Long-term outcomes in idiopathic nephrotic syndrome: from childhood to adulthood. *Clin Nephrol*. 2014;81:166–73.

51. Aydin M, Franke I, Kurylowicz L, Ganschow R, Lentze M, Born M, Hagemann R. The long-term outcome of childhood nephrotic syndrome in Germany: a cross-sectional study. *Clin Exp Nephrol*. 2019;23:676–88

52. Marchel DM, Gipson DS. Adult survivors of idiopathic childhood onset nephrotic syndrome. *Pediatr Nephrol*. 2021;36:1731–37.

53. Bagchi S, Agarwal S, Kalaivani M, Bhowmik D, Singh G, Mahajan S, Dinda A. Primary FSGS in Nephrotic Adults: Clinical Profile, Response to Immunosuppression and Outcome. *Nephron*. 2016;132:81–85.

54. Beer A, Mayer G, Kronbichler A. Treatment Strategies of Adult Primary Focal Segmental Glomerulosclerosis: A Systematic Review Focusing on the Last Two Decades. *Biomed Res Int*. 2016;2016:4192578

55. Kolb A, Gallacher PJ, Campbell J, O'Neill M, Smith JR, Bell S, Conway BR, Metcalfe W, Joss N, Dey V, Alfonzo A, Kelly M, Shah S, McQuarrie E, Geddes C, Traynor J, Hunter RW; Scottish Renal Biopsy Registry. A National Registry Study of Patient and Renal Survival in Adult Nephrotic Syndrome. *Kidney Int Rep*. 2020;6:449–59.

56. Ponticelli C, Villa M, Banfi G, Cesana B, Pozzi C, Pani A, Passerini P, Farina M, Grassi C, Baroli A: Can prolonged treatment improve the prognosis in adults with focal segmental glomerulosclerosis? *Am J Kidney Dis*. 1999; 34:618–25.

57. Yamamoto R, Imai E, Maruyama S, Yokoyama H, Sugiyama H, Takeda A, Tsukamoto T, Uchida S, Tsuruya K, Shoji T, Hayashi H, Akai Y, Fukunaga M, Konta T, Nishio S, Goto S, Tamai H, Nagai K, Katafuchi R, Masutani K, Wada T, Nishino T, Shirasaki A, Sobajima H, Nitta K, Yamagata K, Kazama JJ, Hiromura K, Yasuda H, Mizutani M, Akahori T, Naruse T, Hiramatsu T, Morozumi K, Mimura T, Saka Y, Ishimura E, Hasegawa H, Ichikawa D, Shigematsu T, Sato H, Narita I, Isaka Y; Japan Nephrotic Syndrome Cohort Study investigators. Time to remission of proteinuria and incidence of relapse in patients with steroid-sensitive minimal change disease and focal segmental glomerulosclerosis: the Japan Nephrotic Syndrome Cohort Study. *J Nephrol*. 2022;35:1135–44.

58. Colliou E, Karras A, Boffa JJ, Ribes D, Garrouste C, Quintrec ML, Daugas E, Huart A, Ducloux D, Hummel A, Ferrandiz I, Demoulin N, Jourde-Chiche N, Chauveau D, Audard V, Faguer S. Outcomes of Older Patients ( $\geq 60$  years) with New-Onset Idiopathic Nephrotic Syndrome Receiving Immunosuppressive Regimen: A Multicentre Study of 116 Patients. *J Clin Med*. 2019;8:298-12.
59. Korbet SM: Primary focal segmental glomerulosclerosis; in Brady HR, Wilcox CS (eds): *Therapy in Nephrology and Hypertension. A Companion to Brenner and Rector's The kidney*. Philadelphia, Saunders. 2008; pp 200-38.
60. Velosa JA, Holley KE, Torres VE, Offord KP. Significance of proteinuria on the outcome of renal function in patients with focal segmental glomerulosclerosis. *Mayo Clin Proc*. 1983;58:568-77
61. Kawaguchi T, Imasawa T, Kadomura M, Kitamura H, Maruyama S, Ozeki T, Katafuchi R, Oka K, Isaka Y, Yokoyama H, Sugiyama H, Sato H. Focal segmental Focal segmental glomerulosclerosis histologic variants and renal outcomes based on nephrotic syndrome, immunosuppression and proteinuria remission. *Nephrol Dial Transplant*. 2021:gfab267
62. Troost JP, Trachtman H, Spino C, Kaskel FJ, Friedman A, Moxey-Mims MM, Fine RN, Gassman JJ, Kopp JB, Walsh L, Wang R, Gipson DS. Proteinuria Reduction and Kidney Survival in Focal Segmental Glomerulosclerosis. *Am J Kidney Dis*. 2021;77:216-25.
63. Chun MJ, Korbet SM, Schwartz MM, Lewis EJ. Focal segmental glomerulosclerosis in nephrotic adults: presentation, prognosis, and response to therapy of the histologic variants. *J Am Soc Nephrol*. 2004;15:2169-77.
64. Laurin LP, Gasim AM, Poulton CJ, Hogan SL, Jennette JC, Falk RJ, Foster BJ, Nachman PH. Treatment with glucocorticoids or calcineurin inhibitors in primary FSGS. *Clin J Am Soc Nephrol* 2016; 11:386-94.
65. Gipson DS, Chin H, Presler TP, Jennette C, Ferris ME, Massengill S, Gibson K, Thomas DB. Differential risk of remission and ESRD in childhood FSGS. *Pediatr Nephrol* 2006; 21: 344-49.
66. Forster BM, Nee R, Little DJ, Greasley PJ, Hughes JB, Gordon SM, Olson SW. Focal Segmental Glomerulosclerosis, Risk Factors for End Stage Kidney Disease, and Response to Immunosuppression. *Kidney360*. 2020;2:105-113.
67. Gadegbeku CA, Gipson DS, Holzman LB, Ojo AO, Song PXX, Barisoni L, Sampson MG, Kopp JB, Lemley KV, Nelson PJ, Lienczewski CC, Adler SG, Appel GB, Cattran DC, Choi MJ, Contreras G, Dell KM, Fervenza FC, Gibson KL, Greenbaum LA, Hernandez JD, Hewitt SM, Hingorani SR, Hladunewich M, Hogan MC, Hogan SL, Kaskel FJ, Lieske JC, Meyers KE, Nachman PH, Nast CC, Neu AM, Reich HN, Sedor JR, Sethna CB, Trachtman H, Tuttle KR, Zhdanova O, Zilleruelo GE, Kretzler M. Design of the Nephrotic Syndrome Study Network (96) to evaluate primary glomerular nephropathy by a multidisciplinary approach. *Kidney Int*. 2013; 83:749-56.
68. Zee J, Liu Q, Smith AR, Hodgins JB, Rosenberg A, Gillespie BW, Holzman LB, Barisoni L, Mariani LH; Nephrotic Syndrome Study Network (NEPTUNE). Kidney Biopsy Features Most Predictive of Clinical Outcomes in the Spectrum of Minimal Change Disease and Focal Segmental Glomerulosclerosis. *J Am Soc Nephrol*. 2022;17:ASN.2021101396.
69. Hall G, Lin J. Outsourcing Current Classification Systems for Nephrotic Syndrome. *Am J Kidney Dis*. 2022;79:783-84.
70. D'Agati VD, Alster JM, Jennette JC, Thomas DB, Pullman J, Savino DA, Cohen AH, Gipson DS, Gassman JJ, Radeva MK, Moxey-Mims MM, Friedman AL, Kaskel FJ, Trachtman H, Alpers CE, Fogo AB, Greene TH, Nast CC. Association of histologic variants in FSGS clinical trial with presenting features and outcomes. *Clin J Am Soc Nephrol*. 2013;8:399-06.
71. Thomas DB, Franceschini N, Hogan SL, Holder ST, Jennette CE, Falk RJ, Jennette JC. Clinical and pathologic characteristics of focal segmental glomerulosclerosis pathologic variants. *Kidney Int*. 2006;69: 920-26.
72. Deegens JK, Steenbergen EJ, Borm GF, Wetzels JFM. Pathological variants of focal segmental glomerulosclerosis in an adult Dutch population—epidemiology and outcome. *Nephrol Dial Transplant*. 2007;23:186-92.
73. Laurin LP, Gasim AM, Derebail VK, McGregor JG, Kidd JM, Hogan SL, Poulton CJ, Dettwiler RK, Jennette JC, Falk RJ, Nachman PH. Renal Survival in Patients with Collapsing Compared with Not Otherwise Specified FSGS. *Clin J Am Soc Nephrol*. 2016;11:1752-59.
74. Troost JP, Trachtman H, Nachman PH, Kret-

# Glomerulosclerosis Focal y Segmentaria

- zler M, Spino C, Komers R, Tuller S, Perumal K, Massengill SF, Kamil ES, Oh G, Selewski DT, Gipson P, Gipson DS. An outcomes-based definition of proteinuria remission in focal segmental glomerulosclerosis. *Clin J Am Soc Nephrol* 2018;13:414–21.
75. Rosenberg AZ, Kopp JB. Focal segmental glomerulosclerosis. *Clin J Am Soc Nephrol* 2017;12:502–17.
76. Freedman BI, Skorecki K. Gene-gene and gene-environment interactions in apolipoprotein L1 gene-associated nephropathy. *Clin J Am Soc Nephrol*. 2014;9:2006–13.
77. Kruzel-Davila E, Wasser WG, Aviram S, Skorecki K. APOL1 nephropathy: from gene to mechanisms of kidney injury. *Nephrol Dial Transplant*. 2016;31:349–58.
78. D'Agati VD, Fogo AB, Bruijn JA, Jennette JC. Pathologic classification of focal segmental glomerulosclerosis: a working proposal. *Am J Kidney Dis*. 2004;43:368–82.
79. Nicholas Cossey L, Larsen CP, Liapis H. Collapsing glomerulopathy: a 30-year perspective and single, large center experience. *Clin Kidney J*. 2017;10:443–49.
80. Ishizuka K, Miura K, Hashimoto T, Kaneko N, Harita Y, Yabuuchi T, Hisano M, Fujinaga S, Omori T, Yamaguchi Y, Hattori M. Degree of foot process effacement in patients with genetic focal segmental glomerulosclerosis: a single-center analysis and review of the literature. *Sci Rep*. 2021;11:12008.
81. Deegens JK, Dijkman HB, Borm GF, Steenbergen EJ, van den Berg JG, Weening JJ, Wetzels JF. Podocyte foot process effacement as a diagnostic tool in focal segmental glomerulosclerosis. *Kidney Int*. 2008;74:1568–76.
82. Sethi S, Glassock RJ, Fervenza FC. Focal segmental glomerulosclerosis: towards a better understanding for the practicing nephrologist. *Nephrol Dial Transplant*. 2015;30:375–84.
83. Tesch F, Siegerist F, Hay E, Artelt N, Daniel C, Amann K, Zimmermann U, Kavvadas P, Grisk O, Chadjiachristos C, Endlich K, Chatziantoniou C, Endlich N. Super-resolved local recruitment of CLDN5 to filtration slits implicates a direct relationship with podocyte foot process effacement. *J Cell Mol Med*. 2021;25:7631–41.
84. Angelotti ML, Antonelli G, Conte C, Romagnani P. Imaging the kidney: from light to super-resolution microscopy. *Nephrol Dial Transplant*. 2021;36:19–28.
85. Nast CC, Lemley KV, Hodgin JB, Bagnasco S, Avila-Casado C, Hewitt SM, Barisoni M. Morphology in the digital age: Integrating high-resolution description of structural alterations with phenotypes and genotypes. *Semin Nephrol*. 2015;35:266–78.
86. Chebotareva N, Vinogradov A, McDonnell V, Zakharaova NV, Indeykina MI, Moiseev S, Nikolaev EN, Kononikhin AS. Urinary Protein and Peptide Markers in Chronic Kidney Disease. *Int J Mol Sci*. 2021;22:12123.
87. Pérez V, López D, Boixadera E, Ibernón M, Espinola, Bonet J, Romero R. Comparative differential proteomic analysis of minimal change disease and focal segmental glomerulosclerosis. *BMC nephrology* 2017;18: 49.
88. Tsuji K, Kitamura S, Wada J. MicroRNAs as Biomarkers for Nephrotic Syndrome. *Int J of Mol Sci*. 2020;22: 88.
89. Latt KZ, Heymann J, Jessee JH, Latt KZ, Heymann J, Jessee JH, Rosenberg AZ, Berthier CC, Arazi A, Eddy S, Yoshida T, Zhao Y, Chen V, Nelson GW, Cam M, Kumar P, Mehta M, Kelly MC, Kretzler M; Nephrotic Syndrome Study Network (NEPTUNE); Accelerating Medicines Partnership in Rheumatoid Arthritis and Systemic Lupus Erythematosus (AMP RA/SLE) Consortium, Ray PE, Moxey-Mims M, Gorman GH, Lechner BL, Regunathan-Shenk R, Raj DS, Susztak K, Winkler CA, Kopp JB. Urine Single-Cell RNA Sequencing in Focal Segmental Glomerulosclerosis Reveals Inflammatory Signatures. *Kidney international reports* 2022;7:289–04.
90. Maas RJ, Deegens JK, Smeets B, Moeller MJ, Wetzels JF. Minimal change disease and idiopathic FSGS: manifestations of the same disease. *Nat Rev Nephrol*. 2016;12:768–76.
91. L. Ultrastructural characterization of proteinuric patients predicts clinical outcomes. *J Am Soc Nephrol*. 2020;31:841–54.
92. Corwin HL, Schwartz MM, Lewis EJ. The importance of sample size in the interpretation of the renal biopsy. *Am J Nephrol*. 1988;8:85–89
93. Fuiano G, Comi N, Magri P, Sepe V, Balletta MM, Esposito C, Uccello F, Dal Canton A, Conte G. Serial morphometric analysis of sclerotic lesions in primary “focal” segmental glomerulosclerosis. Pathologic classification of focal segmen-

tal glomerulosclerosis: a working proposal. *J Am Soc Nephrol.* 1996;7:49-55.

94. Howie AJ, Pankhurst T, Sarioglu S, Turhan N, Adu D. Evolution of nephrotic associated focal segmental glomerulosclerosis and relation to the glomerular tip lesion. *Kidney Int* 2005;67:987-01.

95. Tejani A. Morphological transition in minimal change nephrotic syndrome. *Nephron* 1985; 39:157-59.

96. Hayslett JP, Krassner LS, Bensch KG, Kashgarian M, Epstein FH. Progression of "lipoid nephrosis" to renal insufficiency. *N Engl J Med.* 1969;281:181-87.

97. Canaud G, Dion D, Zuber J, Gubler MC, Sberro R, Thervet E, Snanoudj R, Charbit M, Salomon R, Martinez F, Legendre C, Noel LH, Niaudet P. Recurrence of nephrotic syndrome after transplantation in a mixed population of children and adults: course of glomerular lesions and value of the Columbia classification of histological variants of focal and segmental glomerulosclerosis (FSGS). *Nephrol Dial Transplant.* 2009;25:1321-28.

98. Kienzl-Wagner K, Waldegger S, Schneeberger S. Disease recurrence—the sword of Damocles in kidney transplantation for primary focal segmental glomerulosclerosis. *Front Immunol.* 2019;10:1669.

99. Fogo A, Hawkins EP, Berry PL, Glick AD, Chiang ML, MacDonell RC Jr, Ichikawa I. Glomerular hypertrophy in minimal change disease predicts subsequent progression to focal glomerular sclerosis. *Kidney Int.* 1990;38:115-23.

100. Brenchley PE. Vascular permeability factors in steroid-sensitive nephrotic syndrome and focal segmental glomerulosclerosis. *Nephrol. Dial. Transplant.* 2003;18 (Suppl. 6): vi21-vi25.

101. Watts AJB, Keller KH, Lerner G, Rosales I, Collins AB, Sekulic M, Waikar SS, Chandraker A, Riella LV, Alexander MP, Troost JP, Chen J, Fermin D, Yee JL, Sampson MG, Beck LH Jr, Henderson JM, Greka A, Rennke HG, Weins A. Discovery of Autoantibodies Targeting Nephritin in Minimal Change Disease Supports a Novel Autoimmune Etiology. *J Am Soc Nephrol.* 2022;33:238-25.

102. Ye Q, Zhang Y, Zhuang J, Bi Y, Xu H, Shen Q, Liu J, Fu H, Wang J, Feng C, Tang X, Liu F, Gu W, Zhao F, Zhang J, Qin Y, Shang S, Shen H, Chen X, Shen H, Liu A, Xia Y, Lu Z, Shu Q, Mao J. The important roles and molecular mechanisms of annexin A2 autoantibody in children with nephrotic

syndrome. *Ann Transl Med.* 2021;9:1452.

103. Ye Q, Zhou C, Wang D, Fu H, Wang J, Mao J. Seven novel podocyte autoantibodies were identified to diagnosis a new disease subgroup—autoimmune Podocytopathies. *Clin Immunol* 2021;232:108869.

104. Ozaltin F, Ibsirlioglu T, Taskiran EZ, Baydar DE, Kaymaz F, Buyukcelik M, Kilic BD, Balat A, Iatropoulos P, Asan E, Akarsu NA, Schaefer F, Yilmaz E, Bakkaloglu A. Disruption of PTPRO causes childhood-onset nephrotic syndrome. *Am J Hum Genet.* 2011;89:139-47.

105. Trautmann A, Lipska-Zieratkiewicz BS, Schaefer F. Exploring the clinical and genetic spectrum of steroid resistant nephrotic syndrome: the PodoNet registry. *Front Pediatr.* 2018;6:200.

106. Debiec H, Dossier C, Letouzé E, Gillies CE, Vivarelli M, Putler RK, Ars E, Jacqz-Aigrain E, Elie V, Colucci M, Debette S, Amouyel P, Elalaoui SC, Sefiani A, Dubois V, Simon T, Kretzler M, Ballarín J, Emma F, Sampson MG, Deschênes G, Ronco P. Transethnic, syndrome genome-wide analysis reveals immune-related risk alleles and phenotypic correlates in pediatric steroid-sensitive nephrotic. *J Am Soc Nephrol.* 2018;29:2000-13.

107. Jia X, Horinouchi T, Hitomi Y, Shono A, Khor SS, Omae Y, Kojima K, Kawai Y, Nagasaki M, Kaku Y, Okamoto T, Ohwada Y, Ohta K, Okuda Y, Fujimaru R, Hatae K, Kumagai N, Sawanobori E, Nakazato H, Ohtsuka Y, Nakanishi K, Shima Y, Tanaka R, Ashida A, Kamei K, Ishikura K, Nozu K, Tokunaga K, Iijima K; Research Consortium on Genetics of Childhood Idiopathic Nephrotic Syndrome in Japan. Strong Association of the HLA-DR/DQ Locus with Childhood Steroid-Sensitive Nephrotic Syndrome in the Japanese Population. *J Am Soc Nephrol.* 2018;29:2189-99.

108. Lane BM, Chryst-Stangl M, Wu G, Shalaby M, El Desoky S, Middleton CC, Huggins K, Sood A, Ochoa A, Malone AF, Vancini R, Miller SE, Hall G, Kim SY, Howell DN, Kari JA, Gbadegesin R. Steroid-sensitive nephrotic syndrome candidate gene CLVS1 regulates podocyte oxidative stress and endocytosis. *JCI Insight.* 2022;7:e152102.

109. Hermle T, Schneider R, Schapiro D, Braun DA, van der Ven AT, Warejko JK, Daga A, Widmeier E, Nakayama M, Jobst-Schwan T, Majmundar AJ, Ashraf S, Rao J, Finn LS, Tasic V, Hernandez JD, Bagga A, Jalalah SM, El Desoky S, Kari JA, Laricchia KM, Lek M, Rehm HL, MacAr-

# Glomerulosclerosis Focal y Segmentaria

thur DG, Mane S, Lifton RP, Shril S, Hildebrandt F. GAPVD1 and ANKFY1 mutations implicate RAB5 regulation in nephrotic syndrome. *J Am Soc Nephrol*. 2018;29:2123–38.

110. Brown EA, Upadhyaya K, Hayslett JP, Kashgarian M, Siegel NJ. The clinical course of mesangial proliferative glomerulonephritis. *Medicine (Baltimore)*. 1979;58:295-03.

111. Childhood nephrotic syndrome associated with diffuse mesangial hypercellularity. A report of the Southwest Pediatric Nephrology Study Group. *Kidney Int*. 1983;24:87-94.

112. Fujinaga S, Urushihara Y. Favorable outcome in children with idiopathic steroid-resistant nephrotic syndrome due to mesangial hypercellularity: A distinct disease entity? *Pediatric Nephrology*. 2015;31:509–10.

113. Myllymäki J, Saha H, Mustonen J, Helin H, Pasternack A. IgM nephropathy: clinical picture and long-term prognosis. *Am J Kidney Dis*. 2003;41:343-50

114. Border WA. Distinguishing minimal-change disease from mesangial disorders. *Kidney Int*. 1988;34:419-34 Vanikar A. IgM nephropathy; can we still ignore it. *J Nephropathol*. 2013;2:98-03.

115. Zeis PM, Kavazarakis E, Nakopoulou L, Moustaki M, Messaritaki A, Zeis MP, Nicolaidou P. Glomerulopathy with mesangial IgM deposits: long-term follow up of 64 children. *Pediatr Int* 2001;43:287–92.

116. Brugnano R, Del Sordo R, Covarelli C, Gnappi E, Pasquali S. IgM nephropathy: is it closer to minimal change disease or to focal segmental glomerulosclerosis? *J Nephrol*. 2016;29:479-86.

117. O'Donoghue DJ, Lawler W, Hunt LP, Acheson EJ, Mallick NP. IgM-associated primary diffuse mesangial proliferative glomerulonephritis: natural history and prognostic indicators. *Q J Med*. 1991;79:333-50.

118. Singhai AM, Vanikar AV, Goplani KR, Kanodia KV, Patel RD, Suthar KS, Patel HV, Gumber MR, Shah PR, Trivedi HL. Immunoglobulin M nephropathy nephropathy in adults and adolescents in India: a single-center study of natural history. *Indian J Pathol Microbiol*. 2011;54:3-6.

119. Chae Y, Yoon HE, Chang YK, Kim YS, Kim HW, Choi BS, Park CW, Song HC, Kim YO, Koh ES, Chung S. Renal Outcome of IgM Nephropathy: A Comparative Prospective Cohort Study. *J Clin Med*. 2021;10:4191.

120. Jennette JC, Hipp CG. C1q nephropathy: a distinct pathologic entity usually causing nephrotic syndrome. *Am J Kidney Dis*. 1985;6:103-10.

121. Devasahayam J, Erode-Singaravelu G, Bhat Z, Oliver T, Chandran A, Zeng X, Dakshinesh P, Pillai U. C1q Nephropathy: The Unique Underrecognized Pathological Entity. *Anal Cell Pathol (Amst)*. 2015;2015:490413.

122. Markowitz GS, Schwimmer JA, Stokes MB, Nasr S, Seigle RL, Valeri AM, D'Agati VD. C1q nephropathy: a variant of focal segmental glomerulosclerosis. *Kidney Int*. 2003;64:1232-40.

123. Vizjak A, Ferluga D, Rožič M, Hvala A, Lindič J, Tanja KL, VesnaJurčić KL, J, Jennette C. Pathology, Clinical Presentations, and Outcomes of C1q Nephropathy. *J Am Soc Nephrol*. 2008;19:2237-44.

124. Vizjack 2008, Devasahayam J 2015, Mii A, Shimizu A, Masuda Y, Fujita E, Aki K, Ishizaki M, Sato S, Griesemer A, Fukuda Y. Current status and issues of C1q nephropathy. *Clin Exp Nephrol*. 2009;13:263-74.

125. Kim K, Son HE, Ryu JY, Lee H, Han SH, Ryu DR, Paik JH, Kim S, Na KY, Chae DW, Chin HJ, Oh SW. C1q nephropathy in adults is a form of focal segmental glomerulosclerosis in terms of clinical characteristics. *PLoS One*. 2019;14:e0215217.

126. Ahn W, Bomback AS. Approach to Diagnosis and Management of Primary Glomerular Diseases Due to Podocytopathies in Adults: Core Curriculum 2020. *Am J Kidney Dis*. 2020;75:955-64.

127. Hodgin JB, Mariani LH, Zee J, Liu Q, Smith AR, Eddy S, Hartman J, Hamidi H, Gaut JP, Palmer MB, Nast CC, Chang A, Hewitt S, Gillespie BW, Kretzler M, Holzman LB, Barisoni L; Nephrotic Syndrome Study Network (NEPTUNE). Quantification of Glomerular Structural Lesions: Associations With Clinical Outcomes and Transcriptomic Profiles in Nephrotic Syndrome. *Am J Kidney Dis*. 2022;79:807-19.

128. Bertram JF., Douglas-Denton RN, Diouf B, Hughson MD, Hoy, WE. Human Nephron Number: Implications for Health and Disease. *Pediatr. Nephrol*. 2011;26:1529–33.

129. Lasagni L., Lazzeri EJ, Shankland S, Anders, HJ, Romagnani P. Podocyte Mitosis - a Catastrophe. *Curr. Mol. Med*. 2013;13:13–23

130. Kriz, W. The inability of podocytes to proliferate: cause, consequences, and origin. *Anat. Rec*. 2020;303:2588–96.



131. Kriz W. Podocyte is the major culprit accounting for the progression of chronic renal disease. *Microsc Res Tech.* 2002;15:189–95.
132. Griffin SV, Petermann AT, Durvasula RV, Shankland SJ. Podocyte proliferation and differentiation in glomerular disease: role of cell-cycle regulatory proteins. *Nephrol Dial Transplant.* 2003;18(Suppl 6): vi8–vi13.
133. Wharram BL, Goyal M, Wiggins JE, Sanden SK, Hussain S, Filipiak WE, Saunders TL, Dysko RC, Kohno K, Holzman LB, Wiggins RC. Podocyte depletion causes glomerulosclerosis: Diphtheria toxin-induced podocyte depletion in rats expressing human diphtheria toxin receptor transgene. *J Am Soc Nephrol* 2005;16:2941–52.
134. Kim YH, Goyal M, Kurnit D Wharram B, Wiggins J, Holzman L, Kershaw D, Wiggins R. Podocyte depletion and glomerulosclerosis have a direct relationship in the PAN-treated rat. *Kidney Int.* 2001; 60:957–68.
135. Pagtalunan ME, Miller PL, JumpingEagle S, Nelson RG, Myers BD, Rennke HG, Colpon NS, Sun L, Meyer TW. Podocyte loss and progressive glomerular injury in type II diabetes. *J Clin Invest.* 1997;99: 342348.
136. Shankland SJ, Smeets B, Pippin JW, Moeller MJ. The emergence of the glomerular parietal epithelial cell. *Nat Rev Nephrol* 2014;10:158–73.
137. Ravaglia F, Melica ME, Angelotti ML, De Chiara L, Romagnani P, Lasagni L. The pathology lesion patterns of podocytopathies: how and why? *Frontiers Cell and Developmental Biology.* 10; 2022.
138. Moeller MJ, Tharaux, P. L. Cellular regeneration of podocytes from parietal cells: the debate is still open. *Kidney Int.* 2019;96:542–44.
139. Lasagni L, Angelotti ML, Ronconi E, Lombardi D, Nardi S, Peired A, Becherucci F, Mazzinghi B, Sisti A, Romoli S, Burger A, Schaefer B, Buccoliero A, Lazzeri E, Romagnani P. Podocyte regeneration driven by renal progenitors determines glomerular disease remission and can be pharmacologically enhanced. *Stem Cell Rep.* 2015;5:248–63.
140. Ichikawa I, Ma J, Motojima M, Matsusaka T. Podocyte damage damages podocytes: Autonomous vicious cycle that drives local spread of glomerular sclerosis. *Curr Opin Nephrol Hypertens.* 2005;14:205–10.
141. Fukuda A, Wickman LT, Venkatreddy MP, Sato Y, Chowdhury MA, Wang SQ, Shedden KA, Dysko RC, Wiggins JE, Wiggins RC. Angiotensin II-dependent persistent podocyte loss from destabilized glomeruli causes progression of end stage kidney disease. *Kidney Int.* 2012;81:40–55.
142. Butt L, Unnersjö-Jess D, Höhne M, Hahnfeldt R, Reilly D, Rinschen MM, Plagmann I, Diefenhardt P, Brähler S, Brinkkötter PT, Brismar H, Blom H, Schermer B, Benzing T. Super-Resolution Imaging of the Filtration Barrier Suggests a Role for Podocin R229Q in Genetic Predisposition to Glomerular Disease. *J Am S Nephrol.* 2022;33:138–54.
143. Jacobs-Cachá C, Vergara A, García-Carro C, Agraz I, Toapanta-Gaibor N, Ariceta G, Moreso F, Serón D, López-Hellín J, Soler MJ. Challenges in primary focal segmental glomerulosclerosis diagnosis: from the diagnostic algorithm to novel biomarkers. *Clin Kidney J.* 2021;14:482–91.
144. Maas RJ, Deegens JK, Wetzels JF. Permeability factors in idiopathic nephrotic syndrome: historical perspectives and lessons for the future. *Nephrol Dial Transplant.* 2014; 29:2207-16.
145. Davin JC. The glomerular permeability factors in idiopathic nephrotic syndrome. *Pediatr Nephrol.* 2016;31:207–15.
146. Hackl A, Zed SEDA, Diefenhardt P, Binz-Lotter J, Ehren R, Weber LT. The role of the immune system in idiopathic nephrotic syndrome. *Mol Cell Pediatr.* 2021;8:18.
147. Dantal J, Bigot E, Bogers W, Testa A, Kriaa F, Jacques Y, Hurault de Ligny B, Niaudet P, Charpentier B, Soulillou JP. Effect of plasma protein adsorption on protein excretion in kidney-transplant recipients with recurrent nephrotic syndrome. *N Engl J Med.* 1994; 330:7-14.
148. Deegens JK, Andresdottir MB, Croockewit S, Wetzels JF. Plasma exchange improves graft survival in patients with recurrent focal glomerulosclerosis after renal transplant. *Transpl Int* 2004;17:151-57.
149. Uffing A, Pérez-Sáez MJ, Mazzali M, Manfro RC, Bauer AC, de Sottomaio Drumond F, O’Shaughnessy MM, Cheng XS, Chin KK, Ventura CG, Agena F, David-Neto E, Mansur JB, Kirsztajn GM, Tedesco-Silva H Jr, Neto GMV, Arias-Cabralles C, Buxeda A, Bugnazet M, Jouve T, Malvezzi P, Akalin E, Alani O, Agrawal N, La Manna G, Comai G, Bini C, Muhsin SA, Riella MC, Hokazono SR, Farouk SS, Haverly M, Mothi SS, Berger SP, Cravedi P, Riella LV. Recurrence of FSGS after kidney

# Glomerulosclerosis Focal y Segmentaria

transplantation in adults. *Clin J Am Soc Nephrol*. 2020;15:247–56.

150. Rea R, Smith C, Sandhu K, Kwan J, Tomson C. Successful transplant of a kidney with focal segmental glomerulosclerosis. *Nephrol Dial Transplant* 2001;16:416-17.

151. Gallon L, Leventhal J, Skaro A, Kanwar Y, Alvarado A. Resolution of recurrent focal segmental glomerulosclerosis after retransplantation. *N Engl J Med*. 2012;366:1648-89

152. Le Berre L, Godfrin Y, Lafond-Puyet L, Perretto S, Le Carrer D, Bouhours JF, Souillou JP, Dantal J. Effect of plasma fractions from patients with focal and segmental glomerulosclerosis on rat proteinuria. *Kidney Int*. 2000;58:2502-11.

153. Lin CY, Hsu HC. Histopathological and immunological studies in spontaneous remission of nephrotic syndrome after intercurrent measles infection. *Nephron*. 1986; 42:110-15.

154. Wei C, Möller CC, Altintas MM, Li J, Schwarz K, Zacchigna S, Xie L, Henger A, Schmid H, Rastaldi MP, Cowan P, Kretzler M, Parrilla R, Bendayan M, Gupta V, Nikolic B, Kalluri R, Carmeliet P, Mundel P, Reiser J. Modification of kidney barrier function by the urokinase receptor. *Nat Med*. 2008;14:55-63

155. Maas RJ, Wetzels JF, Deegens JK. Serum-soluble urokinase receptor concentration in primary FSGS. *Kidney Int*. 2012; 81:1043-44.

156. Wei C, El Hindi S, Li J, Fornoni A, Goes N, Sageshima J, Maiguel D, Karumanchi SA, Yap HK, Saleem M, Zhang Q, Nikolic B, Chaudhuri A, Daftarian P, Salido E, Torres A, Salifu M, Sarwal MM, Schaefer F, Morath C, Schwenger V, Zeier M, Gupta V, Roth D, Rastaldi MP, Burke G, Ruiz P, Reiser J. Circulating urokinase receptor as a cause of focal segmental glomerulosclerosis. *Nat Med* 2011;17:952-60.

157. Alachkar N, Wei C, Arend LJ, Jackson AM, Racusen LC, Fornoni A, Burke G, Rabb H, Kakkad K, Reiser J, Estrella MM. Podocyte effacement closely links to suPAR levels at time of post-transplantation focal segmental glomerulosclerosis occurrence and improves with therapy. *Transplantation* 2013;96:649-56.

158. Maas RJ, Deegens JK, Wetzels JF. Serum suPAR in patients with FSGS: trash or treasure? *Pediatr Nephrol* 2013; 28:1041-48.

159. Almasi CE, Christensen IJ, Høyer-Hansen G, Danø K, Pappot H, Dienemann H, Muley TI.

Urokinase receptor forms in serum from non-small cell lung cancer patients: relation to prognosis. *Lung Cancer*. 2011;74:510-15

160. Huang J, Liu G, Zhang YM, Cui Z, Wang F, Liu XJ, Chu R, Chen Y, Zhao MH. Plasma soluble urokinase receptor levels are increased but do not distinguish primary from secondary focal segmental glomerulosclerosis. *Kidney Int* 2013; 84:366-72

161. Sharma M, Zhou J, Gauchat JF, Sharma R, McCarthy ET, Srivastava T, Savin VJ. Janus kinase 2/signal transducer and activator of transcription 3 inhibitors attenuate the effect of cardiotrophin-like cytokine factor 1 and human focal segmental glomerulosclerosis serum on glomerular filtration barrier. *Transl Res* 2015; 166:384-98.

162. Gebeshuber CA, Kornauth C, Dong L, Sierig R, Seibler J, Reiss M, Tauber S, Bilban M, Wang S, Kain R, Böhmig GA, Moeller MJ, Gröne HJ, Englert C, Martinez J, Kerjaschki D. Focal segmental glomerulosclerosis is induced by microRNA-193a and its downregulation of WT1. *Nat Med*. 2013;19:481-87.

163. Doublier, S.; Zennaro, C.; Musante, L. Soluble CD40 ligand directly alters glomerular permeability and may act as a circulating permeability factor in FSGS. *PLoS ONE* 2017;12:e0188045.

164. Santín S, Bullich G, Tazón-Vega B, García-Maset R, Giménez I, Silva I, Ruíz P, Ballarín J, Torra R, Ars E. Clinical utility of genetic testing in children and adults with steroid-resistant nephrotic syndrome. *Clin J Am Soc Nephrol*. 2011;6:1139-48.

165. Bierzynska A, Saleem M. Recent advances in understanding and treating nephrotic syndrome. *F1000Res*. 2017;6:121.

166. Boyer O, Dorval G, Servais A. The genetics of steroid-resistant nephrotic syndrome in adults. *Nephrol Dial Transplant*. 2021;36:1600-02.

167. Lipska-Ziętkiewicz BS. Genetic Steroid-Resistant Nephrotic Syndrome Overview. 2021 Aug 26. In: Adam MP, Ardinger HH, Pagon RA editors. *GeneReviews®* [Internet]. Seattle (WA): University of Washington, Seattle; 1993-22.

168. Domingo-Gallego A, Pybus M, Bullich G, Furlano M, Ejarque-Vila L, Lorente-Grandoso L, Ruiz P, Fraga G, López González M, Piñero-Fernández JA, Rodríguez-Peña L, Llano-Rivas I, Sáez R, Bujons-Tur A, Ariceta G, Guirado L, Torra R, Ars E. Clinical utility of genetic testing in early-onset kidney disease: seven genes are the main players. *Nephrol Dial Transplant*. 2022;37:687-96.

169. Gast C, Pengelly RJ, Lyon M, Bunyan DJ, Seaby EG, Graham N, Venkat-Raman G, Ennis S. Collagen (COL4A) mutations are the most frequent mutations underlying adult focal segmental glomerulosclerosis. *Nephrol Dial Transplant*. 2016;31:961-70.
170. Furlano M, Martínez V, Pybus M, Arce Y, Crespi J, Venegas MDP, Bullich G, Domingo A, Ayasreh N, Benito S, Lorente L, Ruíz P, Gonzalez VL, Arlandis R, Cabello E, Torres F, Guirado L, Ars E, Torra R. Clinical and Genetic Features of Autosomal Dominant Alport Syndrome: A Cohort Study. *Am J Kidney Dis*. 202;78:560-70.
171. Machuca E, Hummel A, Nevo F, Dantal J, Martinez F, Al-Sabban E, Baudouin V, Abel L, Grünfeld JP, Antignac C. Clinical and epidemiological assessment of steroid-resistant nephrotic syndrome associated with the NPHS2 R229Q variant. *Kidney Int*. 2009;75: 727-35.
172. Tory K, Menyhárd DK, Woerner S, Nevo F, Gribouval O, Kerti A, Stráner P, Arrondel C, Huynh Cong E, Tulassay T, Mollet G, Perczel A, Antignac C. Mutation-dependent recessive inheritance of NPHS2-associated steroid-resistant nephrotic syndrome. *Nat Genet* 2014; 46:299-04
173. Boyer O, Benoit G, Gribouval O, Nevo F, Tête MJ, Dantal J, Gilbert-Dussardier B, Touchard G, Karras A, Presne C, Grunfeld JP, Legendre C, Joly D, Rieu P, Mohsin N, Hannedouche T, Moal V, Gubler MC, Broutin I, Mollet G, Antignac C. Mutations in INF2 are a major cause of autosomal dominant focal segmental glomerulosclerosis. *J Am Soc Nephrol* 2011; 22:239-45.
174. Boyer O, Nevo F, Plaisier E, Benoit G, Huynh Cong E, Arrondel C, Tête MJ, Montjean R, Richard L, Karras A, Pouteil-Noble C, Balafrej L, Bonnardeaux A, Canaud G, Charasse C, Dantal J, Deschenes G, Deteix P, Dubourg O, Petiot P, Pouthier D, Leguern E, Guiochon-Mantel A, Broutin I, Gubler MC, Saunier S, Ronco P, Vallat JM, Alonso MA, Antignac C, Mollet G. INF2 mutations in Charcot-Marie-Tooth disease with glomerulopathy. INF2 mutations in Charcot-Marie-Tooth disease with glomerulopathy. *N Engl J Med* 2011; 365:2377-88.
175. Reiser J, Polu KR, Möller CC, Kenlan P, Altintas MM, Wei C, Faul C, Herbert S, Villegas I, Avila-Casado C, McGee M, Sugimoto H, Brown D, Kalluri R, Mundel P, Smith PL, Clapham DE, Pollak MR. TRPC6 is a glomerular slit diaphragm-associated channel required for normal renal function. *Nat Genet*. 2005;37:739-44.
176. Kaplan JM, Kim SH, North KN, Renke H, Correia LA, Tong HQ, Mathis BJ, Rodríguez-Pérez JC, Allen PG, Beggs AH, Pollak MR. Mutations in ACTN4, encoding alpha-actinin-4, cause familial focal segmental glomerulosclerosis. *Nat Genet*. 2000; 24: 251-256.
177. Vazquez Fonseca L, Doimo M, Calderan C, Desbats MA, Acosta C, Cerqua C, Cassina M, Ashraf S, Hildebrandt F, Sartori G, Navas P, Trevisson E, Salvati L. Mutations in COQ8B (ADCK4) found in patients with steroid resistant nephrotic syndrome alter COQ8B function. *Human Mutation*. 2018;39:2018: 406-14.
178. Gribouval O, Boyer O, Hummel A Dantal J, Martinez F, Sberro-Soussan R, Etienne I, Chauveau D, Delahousse M, Lionet A, Allard J, Pouteil Noble C, Tête MJ, Heidet L, Antignac C, Servais A. Identification of genetic causes for sporadic steroid-resistant nephrotic syndrome in adults. *Kidney Int*. 2018; 94:1013-22.
179. Lipska BS, Ranchin B, Iatropoulos P, Gellermann J, Melk A, Ozaltin F, Caridi G, Seeman T, Tory K, Jankauskiene A, Zurowska A, Szczepanska M, Wasilewska A, Harambat J, Trautmann A, Peco-Antic A, Borzecka H, Moczulska A, Saeed B, Bogdanovic R, Kalyoncu M, Simkova E, Erdogan O, Vrljicak K, Teixeira A, Azocar M, Schaefer F; PodoNet Consortium. Genotype-phenotype associations in WT1 glomerulopathy. *Kidney Int*. 2014;85:1169-78.
180. Barua M, Stellacci E, Stella L, Weins A, Genovese G, Muto V, Caputo V, Toka HR, Charoonratana VT, Tartaglia M, Pollak MR. Mutations in PAX2 associate with adult-onset FSGS. *J Am Soc Nephrol*. 2014;25:1942-53.
181. Huynh Cong E, Bizet AA, Boyer O, Woerner S, Gribouval O, Filhol E, Arrondel C, Thomas S, Silbermann F, Canaud G, Hachicha J, Ben Dhia N, Peraldi MN, Harzallah K, Iftene D, Daniel L, Willems M, Noel LH, Bole-Feysot C, Nitschké P, Gubler MC, Mollet G, Saunier S, Antignac C. A homozygous missense mutation in the ciliary gene TTC21B causes familial FSGS. *J Am Soc Nephrol* 2014;25:2435-43.
182. Parsa A, Kao WH, Xie D, Astor BC, Li M, Hsu CY, Feldman HI, Parekh RS, Kusek JW, Greene TH, Fink JC, Anderson AH, Choi MJ, Wright JT Jr, Lash JP, Freedman BI, Ojo A, Winkler CA, Raj

# Glomerulosclerosis Focal y Segmentaria

- DS, Kopp JB, He J, Jensvold NG, Tao K, Lipkowitz MS, Appel LJ; AASK Study Investigators; CRIC Study Investigators. APOL1 risk variants, race, and progression of chronic kidney disease. *N. Engl. J. Med.* 2013;369:2183–96.
183. Gribouval O, Boyer O, Knebelmann B, Karras A, Dantal J, Fourrage C, Alibeu O, Hogan J, Dossier C, Tête MJ, Antignac C, Servais A. APOL1 risk genotype in European steroid-resistant nephrotic syndrome and/or focal segmental glomerulosclerosis patients of different African ancestries. *Nephrol Dial Transplant.* 2019;34:1885–93.
184. Rood IM, Deegens JK, Wetzels JF. Genetic causes of focal segmental glomerulosclerosis : implications for clinical practice. *Nephrol Dial Transplant.* 2012;27:882–90.
185. Lovric S, Ashraf S, Tan W, Hildebrandt F. Genetic testing in steroid-resistant nephrotic syndrome: when and how? *Nephrol Dial Transplant.* 2016;31:1802–13.
186. Novick AC, Gephardt G, Guz B, Steinmuller D, Tubbs RR. Long-term follow-up after partial removal of a solitary kidney. *N Engl J Med* 1991;325:58-62.
187. Muzaale AD, Massie AB, Wang MC, Montgomery RA, McBride MA, Wainright JL, Segev DL. Risk of end-stage renal disease following live kidney donation. *JAMA* 2014;311:579–86.
188. Argueso LR, Ritchey ML, Boyle ET Jr, Milliner DS, Bergstralh EJ, Kramer SA. Prognosis of patients with unilateral renal agenesis. *Pediatr. Nephrol.* 1992;6:412–16.
189. La Scola C, Ammenti A, Bertulli C, Bordini M, Brugnara M, Camilla R, Capone V, Casadio L, Chimenz R, Conte ML, Conversano E, Corrado C, Guarino S, Luongo I, Marsciani M, Marzuillo P, Meneghesso D, Pennesi M, Pugliese F, Puscedu S, Ravaioli E, Taroni F, Vergine G, Peruzzi L, Montini G. Management of the congenital solitary kidney: consensus recommendations of the Italian Society of Pediatric Nephrology. *Pediatr Nephrol.* 2022;37:2185-07
190. Wiggins J, Goyal M, Sanden S, Wharram BL, Shedden KA, Misk DE, Kuick RD, Wiggins RC. Podocyte hypertrophy, adaptation and decompensation associated with glomerular enlargement and glomerulosclerosis in the aging rat: prevention by calorie restriction. *J Am Soc Nephrol.* 2005;16:2953–66.
191. Floege J, Hackman B, Kliem V, Kriz W, Alpers CE, Johnson RJ, Kühn KW, Koch KM, Brunkhorst R. Age-related glomerulosclerosis and interstitial fibrosis in Milan normotensive rats: a podocyte disease. *Kidney Int.* 1997;51:230–43.
192. Bhathena DB. Glomerular basement membrane length to podocyte ratio in human. *Am J Kidney Dis.* 2003;41:1179–88.
193. Luyckx VA, Brenner BM. Low birth weight, nephron number, and kidney disease. *Kidney Int Suppl.* 2005;97:S68–S77.
194. Ikezumi, Y, Suzuki, T, Karasawa, T, Yamada, T, Hasegawa, H, Nishimura, H, Uchiyama M. Low birthweight and premature birth are risk factors for podocytopenia and focal segmental glomerulosclerosis. *Am J Nephrol.* 2013;38:149-57.
195. Schwimmer, J. A. Markowitz GS, Valeri AM, Imbriano LJ, Alvis R, D’Agati VD. Secondary focal segmental glomerulosclerosis in non-obese patients with increased muscle mass. *Clin. Nephrol.* 2003;60:233–41.
196. Fogo AB. Glomerular hypertension, abnormal glomerular growth, and progression of renal diseases. *Kidney Int Suppl.* 2000;75:S15–S21.
197. Kasiske BL, Crosson JT. Renal disease in patients with massive obesity. *Arch Intern Med* 1986;146:1105-09.
198. Kambham N, Markowitz GS, Valeri AM, Lin J, D’Agati VD. Obesity-related glomerulopathy: an emerging epidemic. *Kidney Int.* 2001;59:1498-09.
199. Xu T, Sheng, Z, Yao L. Obesity-related glomerulopathy: pathogenesis, pathologic, clinical characteristics and treatment. *Front. Med.* 2017;11:340–48.
200. Kriz, W, Lemley KV. Potential relevance of shear stress for slit diaphragm and podocyte function. *Kidney Int.* 2017 :91:1283–86.
201. Praga M, Hernández E, Andrés A, León M, Ruilope LM, Rodicio JL. Effects of body-weight loss and captopril treatment on proteinuria associated with obesity. *Nephron.* 1995; 70:35-41.
202. Chagnac A, Weinstein T, Herman M, Hirsch J, Gafer U, Ori Y. The effects of weight loss on renal function in patients with severe obesity. *J Am Soc Nephrol.* 2003; 14:1480-06.
203. Kopp JB, Nelson GW, Sampath K, Johnson RC, Genovese G, An P, Friedman D, Briggs W, Dart R, Korbet S, Mokrzycki MH, Kimmel PL, Limou S, Ahuja TS, Berns JS, Fryc J, Simon EE, Smith MC, Trachtman H, Michel DM, Schelling JR,

- Vlahov D, Pollak M, Winkler CA. APOL1 genetic variants in focal segmental glomerulosclerosis and HIV-associated nephropathy. *J Am Soc Nephrol*. 2011; 22:2129-37.
204. Papeta N, Kiryluk K, Patel A, Sterken R, Kacak N, Snyder HJ, Imus PH, Mhatre AN, Lawani AK, Julian BA, Wyatt RJ, Novak J, Wyatt CM, Ross MJ, Winston JA, Klotman ME, Cohen DJ, Appel GB, D'Agati VD, Klotman PE, Gharavi AG. APOL1 variants increase risk for FSGS and HIVAN but not IgA nephropathy. *J Am Soc Nephrol*. 2011;22:1991-96.
205. Bigé N, Lanternier F, Viard JP, Kamgang P, Daugas E, Elie C, Jidar K, Walker-Combrouze F, Peraldi MN, Isnard-Bagnis C, Servais A, Lortholary O, Noël LH, Bollée G. Presentation of HIV-associated nephropathy and outcome in HAART-treated patients. *Nephrol Dial Transplant*. 2012; 27:1114-21.
206. Han TM, Naicker S, Ramdial PK, Assounga AG. A cross-sectional study of HIV-seropositive patients with varying degrees of proteinuria in South Africa. *Kidney Int*. 2006; 69:2243-50.
207. Lescure FX, Flateau C, Pacanowski J, Brocheriou I, Rondeau E, Girard PM, Ronco P, Pialoux G, Plaisier E. HIV-associated kidney glomerular diseases: changes with time and HAART. *Nephrol Dial Transplant*. 2012;27:2349-55.
208. Laurinavicius A, Hurwitz S, Rennke HG. Collapsing glomerulopathy in HIV and non-HIV patients: a clinicopathological and follow-up study. *Kidney Int*. 1999;56:2203-13.
209. Rydel JJ, Korbet SM, Borok RZ, Schwartz MM. Focal segmental glomerular sclerosis in adults: presentation, course, and response to treatment. *Am J Kidney Dis*. 1995;25:534-42.
210. Agarwal SK, Dash SC, Tiwari SC, Bhuyan UN. Idiopathic adult focal segmental glomerulosclerosis: a clinicopathological study and response to steroid. *Nephron*. 1993;63:168-71.
211. Pei Y, Cattran D, Delmore T, Katz A, Lang A, Rance P. Evidence suggesting undertreatment in adults with idiopathic focal segmental glomerulosclerosis. Regional Glomerulonephritis Registry Study. *Am J Med*. 1987;82:938-44.
212. Quereda C, Ballarín J. Síndrome nefrótico por glomerulosclerosis focal segmentaria del adulto. *Nefrología* 2007; 27 (Supl 2):56-69.
213. Hodson EM, Sinha A, Cooper TE. Interventions for focal segmental glomerulosclerosis in adults. *Cochrane Database Syst Rev*. 2022;2:CD003233.
214. Ponticelli C, Rizzoni G, Edefonti A, Altieri P, Rivolta E, Rinaldi S, Ghio L, Lusvardi E, Gusmano R, Locatelli F. A randomized trial of cyclosporine in steroid-resistant idiopathic nephrotic syndrome. *Kidney Int* 1993; 43: 1377-84.
215. Cattran DC, Appel GB, Hebert LA, Hunsicker LG, Pohl MA, Hoy WE, Maxwell DR, Kunis CL. A randomized trial of cyclosporine in patients with steroid-resistant focal segmental glomerulosclerosis. North America Nephrotic Syndrome Study Group. *Kidney Int*. 1999;56:2220-26.
216. Rovin BH, Caster DJ, Cattran DC, Gibson KL, Hogan JJ, Moeller MJ, Roccatello D, Cheung M, Wheeler DC, Winkelmayer WC, Floege J. Management and treatment of glomerular diseases (part 2): conclusions from a Kidney Disease: Improving Global Outcomes (KDIGO), Controversies Conference. *Kidney Int*. 2019;95:281-95.
217. Duncan N, Dhaygude A, Owen J, Cairns TD, Griffith M, McLean AG, Palmer A, Taube D. Treatment of focal and segmental glomerulosclerosis in adults with tacrolimus monotherapy. *Nephrol Dial Transplant*. 2004;19:3062-67.
218. Sandoval D, Poveda R, Draibe J, Pérez-Oller L, Díaz M, Ballarín J, Saurina A, Marco H, Bonet J, Barros X, Fulladosa X, Torras J, Cruzado JM. Efficacy of mycophenolate treatment in adults with steroid-dependent/frequently relapsing idiopathic nephrotic syndrome. *Clin Kidney J*. 2017;10:632-38.
219. Senthil Nayagam L, Ganguli A, Rathi M, Kohli HS, Gupta KL, Joshi K, Sakhuja V, Jha V. Mycophenolate mofetil or standard therapy or membranous nephropathy and focal segmental glomerulosclerosis: a pilot study. *Nephrol Dial Transplant*. 2008;23:1926-30.
220. Iijima K, Sako M, Nozu K, Mori R, Tsuchida N, Kamei K, Miura K, Aya K, Nakanishi K, Ohtomo Y, Takahashi S, Tanaka R, Kaito H, Nakamura H, Ishikura K, Ito S, Ohashi Y. Rituximab for childhood-onset, complicated, frequently relapsing nephrotic syndrome or steroid-dependent nephrotic syndrome: a multicentre, double-blind, randomised, placebo-controlled trial. *Lancet* 2014; 384:1273-81.
221. Ravani P, Rossi R, Bonanni A, Quinn RR, Sica F, Bodria M, Pasini A, Montini G, Edefonti A, Belingheri M, De Giovanni D, Barbano G, Degl'In-

# Glomerulosclerosis Focal y Segmentaria

nocenti L, Scolari F, Murer L, Reiser J, Fornoni A, Ghiggeri GM. Rituximab in children with steroid-dependent nephrotic syndrome: a multicenter, open-label, noninferiority, randomized controlled trial. *J Am Soc Nephrol*. 2015;26:2259-66.

222. Chan E, Yu E, Angeletti A, Arslan Z, Basu B, Boyer O, Chan CY, Colucci M, Dorval G, Dossier C, Drovandi S, Ghiggeri GM, Gipson D, Hamada R, Hogan J, Ishikura K, Kamei K, Kemper M, Ma AL, Parekh R, Radhakrishnan S, Saini P, Shen Q, Sinha R, Subun C, Teo S, Vivarelli M, Webb H, Xu H, Yap HK, Tullus K. Long-term Efficacy and Safety of Repeated Rituximab to Maintain Remission in Idiopathic Childhood Nephrotic Syndrome: An International Study. *J Am Soc Nephrol*. 2022;33:1193-07.

223. DaSilva I, Huerta A, Quintana L, Redondo B, Iglesias E, Draibe J, Praga M, Ballarín J, Díaz-Encarnación M; Spanish Group for the Study of Glomerular Diseases (GLOSEN). Rituximab for Steroid-Dependent or Frequently Relapsing Idiopathic Nephrotic Syndrome in Adults: A Retrospective, Multicenter Study in Spain. *BioDrugs: clinical immunotherapeutics, biopharmaceuticals and gene therapy*. 2017;31:239-49.

224. Basu B, Angeletti A, Islam B, Ghiggeri GM. New and Old Anti-CD20 Monoclonal Antibodies for Nephrotic Syndrome. Where We Are? *Front Immunol*. 2022;13:805697.

225. Guitard J, Hebral AL, Fakhouri F, Joly D, Daugas E, Rivalan J, Guignon V, Ducret F, Presne C, Pirson Y, Hourmant M, Glachant JC, Vendrely B, Moranne O, Faguer S, Chauveau D. Rituximab for minimal-change nephrotic syndrome in adulthood: predictive factors for response, long-term outcomes and tolerance. *Nephrol Dial Transplant*. 2014;29:2084-91.

226. Dasgupta S, Mondal R, Chakravarty K, Tiwari V, Sahu RK, Pal A, Mandal AK, Divya-veer S. Tacrolimus versus rituximab in adult onset steroid resistant nephrotic syndrome. *Journal of the Indian Medical Association*. 2020;118:26-30.

227. Hladunewich MA, Cattran D, Sethi SM, Hayek SS, Li J, Wei C, Mullin SI, Reich HN, Reiser J, Fervenza FC. Efficacy of Rituximab in Treatment-Resistant Focal Segmental Glomerulosclerosis With Elevated Soluble Urokinase-Type Plasminogen Activator Receptor and Activation of Podocyte  $\beta 3$  Integrin. *Kidney Int Rep*. 2021;7:68-77.

228. Kimby E. Tolerability and safety of rituximab (MabThera). *Cancer Treat Rev*. 2005;31:456-73.

229. Takei K, Itabashi M, Moriyama T, Kojima C, Shiohira S, Shimizu A, Tsuruta Y, Ochi A, Aemamiya N, Mochizuki T, Uchida K, Tsuchiya K, Nitta K. Effect of single-dose rituximab on steroid-dependent minimal-change nephrotic syndrome in adults. *Nephrol Dial Transplant*. 2013;28:1225-32.

230. Bhatia D, Sinha A, Hari P, Sopory S, Saini S, Puraswani M, Saini H, Mitra DK, Bagga A. Rituximab modulates T- and B-lymphocyte subsets and urinary CD80 excretion in patients with steroid-dependent nephrotic syndrome. *Pediatr Res*. 2018;84:520-26.

231. Fujinaga S, Hirano D, Mizutani A, Sakuraya K, Yamada A, Sakurai S, Shimizu T. Predictors of relapse and long-term outcome in children with steroid-dependent nephrotic syndrome after rituximab treatment. *Clin Exp Nephrol*. 2017;21:671-76.

232. Colucci M, Carsetti R, Cascioli S, Casiraghi F, Perna A, Ravà L, Ruggiero B, Emma F, Vivarelli M. B Cell Reconstitution after Rituximab Treatment in Idiopathic Nephrotic Syndrome. *J Am Soc Nephrol*. 2016 ;27:1811-22.

233. Bensman A, Niaudet P. Non-immunologic mechanisms of calcineurin inhibitors explain its antiproteinuric effects in genetic glomerulopathies. 2010;25: 1197–99.

234. Fornoni A, Sageshima J, Wei C, Merscher-Gomez S, Aguillon-Prada R, Jauregui AN, Li J, Mattiazzi A, Ciancio G, Chen L, Zilleruelo G, Abitbol C, Chandar J, Seeherunvong W, Ricordi C, Ikehata M, Rastaldi MP, Reiser J, Burke GW, 3rd. Rituximab targets podocytes in recurrent focal segmental glomerulosclerosis. *Sci Transl Med*. 2011;3:85ra46.

235. Yoo TH, Fornoni A. Nonimmunologic targets of immunosuppressive agents in podocytes. *Kidney Res. Clin. Pract*. 2015;34:69–75.

236. Ingelfinger JR, Rosen CJ. Clinical Credence - SGLT2 Inhibitors, Diabetes, and Chronic Kidney Disease. *N Engl J Med*. 2019;380:2371-73.

237. Anders HJ, Peired AJ, Romagnani P. SGLT2 inhibition requires reconsideration of fundamental paradigms in chronic kidney disease, ‘diabetic nephropathy’, IgA nephropathy and podocytopathies with FSGS lesions. *Nephrol Dial Transplant*. 2022;37:1609-15.

238. Wheeler DC, Jongs N, Stefansson BV,

Chertow GM, Greene T, Hou FF, Langkilde AM, McMurray JJV, Rossing P, Nowicki M, Wittmann I, Correa-Rotter R, Sjöström CD, Toto RD, Heerspink HJL; DAPA-CKD Trial Committees and Investigators. Safety and efficacy of dapagliflozin in patients with focal segmental glomerulosclerosis: A prespecified analysis of the DAPA-CKD trial. *Nephrol Dial Transplant*. 2022;37:1647-56.

239. Trachtman H, Nelson P, Adler S, Campbell KN, Chaudhuri A, Derebail VK, Gambaro G, Gesualdo L, Gipson DS, Hogan J, Lieberman K, Marder B, Meyers KE, Mustafa E, Radhakrishnan J, Srivastava T, Stepanians M, Tesar V, Zhdanova O, Komers R; DUET Study Group. DUET: A Phase 2 Study Evaluating the Efficacy and Safety of Sparsentan in Patients with FSGS. *J Am Soc Nephrol*. 2018;29:2745-54.

240. Komers R, Diva U, Inrig JK, Loewen A, Trachtman H, Rote WE. Study Design of the Phase 3 Sparsentan Versus Irbesartan (DUPLICATE) Study in Patients With Focal Segmental Glomerulosclerosis. *Kidney Int Rep*. 2020;8;5:494-02

241. Ashraf S, Kudo H, Rao J, Kikuchi A, Widmeier E, Lawson JA, Tan W, Hermle T, Warejko JK, Shril S, Airik M, Jobst-Schwan T, Lovric S, Braun DA, Gee HY, Schapiro D, Majmundar AJ, Sadowski CE, Pabst WL, Daga A, van der Ven AT, Schmidt JM, Low BC, Gupta AB, Tripathi BK, Wong J, Campbell K, Metcalfe K, Schanze D, Nihori T, Kaito H, Nozu K, Tsukaguchi H, Tanaka R, Hamahira K, Kobayashi Y, Takizawa T, Funayama R, Nakayama K, Aoki Y, Kumagai N, Iijima K, Fehrenbach H, Kari JA, El Desoky S, Jalalah S, Bogdanovic R, Stajić N, Zappel H, Rakhmetova A, Wassmer SR, Jungraithmayr T, Strehlau J, Kumar AS, Bagga A, Soliman NA, Mane SM, Kaufman L, Lowy DR, Jairajpuri MA, Lifton RP, Pei Y, Zenker M, Kure S, Hildebrandt F. Mutations in six nephrosis genes delineate a pathogenic pathway amenable to treatment. *Nat Commun*. 2018;9:1960.

242. Büscher, A. K. Beck BB, Melk A, Hoefele J, Kranz B, Bamborschke D, Baig S, Lange-Sperandio B, Jungraithmayr T, Weber LT, Kemper MJ, Tönshoff B, Hoyer PF, Konrad M, Weber S. German Pediatric Nephrology Association (GPN). Rapid response to cyclosporin A and favorable renal outcome in nongenetic versus genetic steroid-resistant nephrotic syndrome. *Clin. J. Am. Soc. Nephrol*. 2016;11: 245–53.

243. Malakasioti G, Iancu D, Tullus K. Cal-

cineurin inhibitors in nephrotic syndrome secondary to podocyte gene mutations: a systematic review. *Pediatr Nephrol*. 2021;36:1353–64.

244. Wasilewska AM, Kuroczycka-Saniutycz E, Zoch-Zwierz W. Effect of cyclosporin A on proteinuria in the course of glomerulopathy associated with WT1 mutations. *Eur J Pediatr*. 2011;170:389–91.

245. Francis A, Trnka P, McTaggart SJ. Long-Term Outcome of Kidney Transplantation in Recipients with Focal Segmental Glomerulosclerosis. *Clin J Am Soc Nephrol* 2016;11:2041-46.

246. Ponticelli, C. Recurrence of focal segmental glomerular sclerosis (FSGS) after renal transplantation. *Nephrol. Dial. Transplant*. 2010;25;25–31.

247. Naciri Bennani H, Elimby L, Terrec F, Malvezzi P, Noble J, Jouve T, Rostaing L. Kidney Transplantation for Focal Segmental Glomerulosclerosis: Can We Prevent Its Recurrence? Personal Experience and Literature Review. *J. Clin. Med*. 2021;24;11:93.

248. Vallianou K, Marinaki S, Skalioti C, Lionaki S, Darema M, Melexopoulou C, Boletis I. Therapeutic Options for Recurrence of Primary Focal Segmental Glomerulonephritis (FSGS) in the Renal Allograft: Single-Center Experience. *J. Clin. Med*. 2021;10:373.

249. Alasfar S, Matar, D, Montgomery RA, Desai N, Lonze, B, Vujjini V, Estrella MM, Dieck JM, Khneizer, G, Sever, S Reiser J, Alachkar N. Rituximab and Therapeutic Plasma Exchange in Recurrent Focal Segmental Glomerulosclerosis Postkidney Transplantation. *Transplantation* 2018;102:e115–e120.

250. Verghese PS, Rheault MN, Jackson S, Matas AJ, Chinnakotla S, Chavers B. The effect of peri-transplant plasmapheresis in the prevention of recurrent FSGS. *Pediatr. Transplant*. 2018; 22:e13154

251. Boonpheng B, Hansrivijit P, Thongprayoon C, Mao SA, Vaitla PK, Bathini T, Choudhury A, Kaewput W, Mao MA, Cheungpasitporn W. Rituximab or plasmapheresis for prevention of recurrent focal segmental glomerulosclerosis after kidney transplantation: A systematic review and meta-analysis. *World J Transplant*. 2021;11:303-19.

252. Trachtman R, Sran SS, Trachtman H. Recurrent focal segmental glomerulosclerosis after kidney transplantation. *Pediatr Nephrol*. 2015;30:1793–02.

253. Kashgary A, Sontrop JM, Li L, Al-Jaishi AA, Habibullah ZN, Alsolaimani R, Clark WF. The role of plasma exchange in treating post-transplant focal segmental glomerulosclerosis: A systematic review and meta-analysis of 77 case-reports and case-series. *BMC Nephrol.* 2016;17:104.

254. Lanaret C, Anglicheau D, Audard V, Büchler M, Caillard S, Couzi L, Malvezzi P, Mesnard L, Bertrand D, Martinez F, Pernin V, Ducloux D, Poulain C, Thierry A, Del Bello A, Rerolle JP, Greze C, Uro-Coste C, Aniort J, Lambert C, Bouvier N, Schvartz B, Maillard N, Sayegh J, Oniszczuk J, Morin MP, Legendre C, Kamar N, Heng AE, Garrouste C. Rituximab for recurrence of primary focal segmental glomerulosclerosis after kidney transplantation: Results of a nationwide study. *Am J Transplant* 2021;21:3021-33.

255. Alhamad T, Manllo Dieck J, Younus U, Matar D, Alasfar S, Vujjini V, Wall D, Kanawati B, Reiser J, Brennan DC, Alachkar N. ACTH Gel in Resistant Focal Segmental Glomerulosclerosis After Kidney Transplantation. *Transplantation.* 2019;103:202-09.

256. Jhaveri KD, Naber TH, Wang X, Molmenti E, Bhaskaran M, Boctor FN, Trachtman H. Treatment of recurrent focal segmental glomerular sclerosis posttransplant with a multimodal approach including high-galactose diet and oral galactose supplementation. *Transplantation.* 2011;91:e35-36.

257. Hattori M, Chikamoto H, Akioka Y, Nakakura H, Ogino D, Matsunaga A, Fukazawa A, Miyakawa S, Khono M, Kawaguchi H, Ito K. A combined low-density lipoprotein apheresis and prednisone therapy for steroid-resistant primary focal segmental glomerulosclerosis in children. *Am J Kidney Dis.* 2003;42:1121-30.

258. Yu CC, Fornoni A, Weins A, Hakrrouch S, Maignel D, Sageshima J, Chen L, Ciancio G, Faridi MH, Behr D, Campbell KN, Chang JM, Chen HC, Oh J, Faul C, Arnaout MA, Fiorina P, Gupta V, Greka A, Burke GW 3rd, Mundel P. Abatacept in B7-1-positive proteinuric kidney disease. *N Engl J Med.* 2013;369:2416-23.