

# Hipercalcemia. Intoxicación por vitamina D

**Marta Albalate Ramón**

Servicio de Nefrología. Hospital Universitario Infanta Leonor. Madrid

Enlaces de Interés

- [Trastornos del Calcio, Fósforo y Magnesio](#)

Fecha actualización: 2020/12/28

TEXTO COMPLETO

## INTRODUCCIÓN

La hipercalcemia es un problema clínico relativamente común. Entre todas las causas de hipercalcemia, el hiperparatiroidismo primario y las neoplasias malignas son los más comunes, aunque siempre se debe seguir un algoritmo diagnóstico y considerar otras causas potenciales de hipercalcemia, como la intoxicación por vitamina D, cada vez más frecuente.

Las manifestaciones clínicas, son variables, desde asintomático al coma y es el grado de hipercalcemia, junto con la tasa de aumento de la calcemia, lo que a menudo determina los síntomas y la urgencia de la terapia.

Los pacientes con hipercalcemia asintomática o levemente sintomática (calcio

## CASO CLÍNICO

Mujer de 65 años que acude a Urgencias por debilidad generalizada con inestabilidad de la marcha y mareo de una semana de evolución. También los 4 últimos días ha comenzado con náuseas y estreñimiento y además ha notado que orinaba una gran cantidad.

Entre sus antecedentes se había realizado una paratiroidectomía 4 semanas antes por un adenoma paratiroideo. Le habían dado alta con 4 gramos de calcio oral, calcitriol 0,25 mcg/día y calcidiol 0,266 mg/mensual.

EF: PA 90/60. Afebril. Sequedad de piel y mucosas. Bradipsíquica y sin signos de focalidad neurológica.

En las exploraciones complementarias destaca:

- Análisis: Hb 16 g/dL, Glu 115 mg/dL, urea 125 mg/dL, Crs 2.17 mg/dL, CKD-EPI 25.1 mL/min, Na 131 mmol/L, K 3.3 mmol/L, Cl 85 mmol/L, Ca 17,3 mg/dL, P 3 mg/dL, Mg 1.9 mg/dL, pH 7.44, bicarbonato sérico 36 mEq/L

- ECG: bloqueo de rama izquierda e intervalo QT acortado

Al hacer una anamnesis exhaustiva, por error, la paciente ha estado tomando una ampolla de 0,266 mg de calcidiol diaria. Los parámetros bioquímicos: PTH suprimida (<2,5 pg/ml) y niveles de 25(OH) vitamina D de 183 ng/ml, confirmaron el diagnóstico de Intoxicación por vitamina D.

## Comentarios

La hipercalcemia se produce como consecuencia de un exceso de resorción ósea, una absorción intestinal aumentada o una disminución de la excreción renal de calcio.

La causa más frecuente en la población general es el hiperparatiroidismo primario (54%) y en enfermos hospitalizados los tumores (50%). La suma de ambas patologías origina más del 90% de las hipercalcemias. A pesar de ello, en la práctica clínica siempre hay que seguir una sistemática y algoritmo que confirme nuestro diagnóstico y excluya otras causas (Tabla 4, NAD). La frecuencia recogida en la bibliografía de intoxicación por vitamina D no es alta [1], pero el uso generalizado de esta vitamina en múltiples patologías y en población general, hace que en la práctica clínica se diagnostique cada vez más. Así, se han ido publicando diferentes casos de intoxicación por vitamina D [2] causada por la inadecuada prescripción, administración, errores de fabricación o etiquetado que causaron una dosis excesiva.

A veces el diagnóstico clínico de hipercalcemia es difícil ya que la sintomatología es inespecífica y puede encontrarse de forma casual debiéndose entonces confirmar el resultado. Siempre es obligado descartar una pseudohipercalcemia en la que el Ca ionizado es normal, pero la cifra de Ca total está aumentada debido a un aumento de las proteínas (calculadora en <http://www.senefro.org/modules.php?name=nefrocalc>) pero también es necesario hacerlo en cualquier otra situación ya que, por ejemplo, en la hemoconcentración con proteínas elevadas, la calcemia puede parecer más elevada de la realidad. En nuestro caso, por la concentración de proteínas totales y albúmina era 9 y 5,5 g/dl lo que daba un Ca corregido de 15,6 y 16,1 mg/dl, respectivamente. Luego en la sistemática diagnóstica, esta corrección debe incluirse siempre.

Como en nuestro caso, una buena historia clínica es clave, ya que el tratamiento administrado orienta al diagnóstico etiológico. Así, la anamnesis cuidadosa preguntando por la medicación que toma y como lo toma es esencial. En cualquier caso, y aunque parezca claro que la toma excesiva de vitamina D es la causa, debe tenerse en cuenta el algoritmo recogido en la (Figura 3 NAD) con el fin de hacer un diagnóstico correcto y confirmado. Así, siempre debería medirse una PTH que, en este caso si estuviera elevada nos llevaría a pensar que quedan restos del adenoma. Encontramos una PTH suprimida (<2,5 pg/ml) y se determinó 25(OH) vitamina D cuya concentración era 183 ng/ml, confirmando el diagnóstico de intoxicación por vitamina D. En este caso el diagnóstico es claro, pero no hay que olvidar que la 25 OH vitamina D puede encontrarse falsamente elevada por interferencia con paraproteínas [3], dato a tener en cuenta en aquellos pacientes en los que no se encuentre una fuente de aporte. La medida de 1,25 vitamina D es más complicada y lento el resultado, y aunque puede determinarse no se llevó a cabo en este caso. Otras causas como PTHrp, producido por un tumor, proteinograma para descartar un mieloma, o TSH y vitamina A para descartar hipertiroidismo e intoxicación por vitamina A, en este caso no son necesarias. Hay que destacar que el P plasmático, que se describe elevado en la intoxicación por vitamina D, ni en este ni la mayoría de los casos descritos está elevado y lo habitual es que sea normal posiblemente debido a que se mantiene la eliminación urinaria.

La clínica va a depender de la rapidez con la cual se ha incrementado el Ca sérico y del grado de hipercalcemia. Los más frecuentes son los síntomas neurológicos y gastrointestinales. En formas agudas desde el punto de vista renal lo más frecuente es la poliuria y deshidratación que, como en el caso mostrado, dan lugar a hiponatremia, alcalemia y fracaso renal agudo prerrenal. Por otro lado,

el calcio es determinante para la duración de la fase 2 (apertura de canales lentos de calcio) del potencial de acción. Así, la hipercalcemia puede acortar y la hipocalcemia prolongar el intervalo Q-T a expensas del segmento S-T. La (Figura 1) recoge las alteraciones electrocardiográficas típicas. En la hipercalcemia grave también se pueden encontrar ondas J de Osborn. Cuando se tenga sospecha clínica, el ECG puede ser una herramienta que apoye el diagnóstico de forma rápida mientras se obtiene el resultado del laboratorio, aunque no siempre está alterado.

En cuanto al tratamiento lo ideal es abordar la causa, en nuestro caso retirar los fármacos causantes (calcio y ambas formas de vitamina D), y al mismo tiempo, al encontrarnos frente a una forma grave considerar las diversas opciones de la (Tabla 6 NAD). . En el caso presentado, es obligatorio corregir la deshidratación, restaurar el volumen extracelular y aumentar la excreción urinaria de Ca mediante hidratación salina. Para ello, la infusión de suero salino fisiológico debe ser el primer paso en el tratamiento (0,5-1 l/hora y después reducir a 0,3 l/h), monitorizando el volumen infundido y la diuresis, con el objetivo de lograr un balance positivo de 1,5-2,5 l y una diuresis adecuada que evite la sobrecarga de volumen. Hay que recordar que el sodio urinario puede no ser útil para valorar la respuesta renal, que no deben usarse tiazidas y que los diuréticos del asa no deben usarse antes de reponer el volumen extracelular y solo si existe peligro de sobrecarga (ver capítulo Hipercalcemia: Tratamiento). Otros fármacos como los bifosfonatos, usados en tumores o los glucocorticoides, no suelen ser necesarios en estos casos en los que la suspensión de los fármacos y la hidratación puede ser suficiente, aunque podría valorarse en aquellos casos que llevan mucho tiempo con dosis de vitamina D y cuya concentración puede tardar en disminuir. La hemodiálisis puede usarse en casos de hipercalcemia muy grave (18-20 mg/dl) asociada a fracaso renal que no responden a la infusión de suero salino.

## Bibliografía

1. Pérez-Barrios C, Hernández-Álvarez E, Blanco-Navarro I, Pérez-Sacristán B, Granado-Lorencio F. Prevalence of hypercalcemia related to hypervitaminosis D in clinical practice. *Clin Nutr*. 2016 Dec;35(6):1354-1358. doi: 10.1016/j.clnu.2016.02.017. Epub 2016 Mar 8. PMID: 26995293.
2. Galior K, Grebe S, Singh R. Development of Vitamin D Toxicity from Overcorrection of Vitamin D Deficiency: A Review of Case Reports. *Nutrients*. 2018 Jul 24;10(8):953. doi: 10.3390/nu10080953. PMID: 30042334; PMCID: PMC6115827.
3. Choi MK, Putthapiban P, Lekprasert P. Falsely Elevated 25-Hydroxy-Vitamin D Levels in Patients with Hypercalcemia. *Case Rep Endocrinol*. 2020 Aug 9;2020:8873506. doi: 10.1155/2020/8873506. PMID: 32844041; PMCID: PMC7431955.

## IMÁGENES

**Figura 1.** Cambios electrocardiográficos en relación con cambios en la calcemia. Abreviatura: lpm: latido por minuto

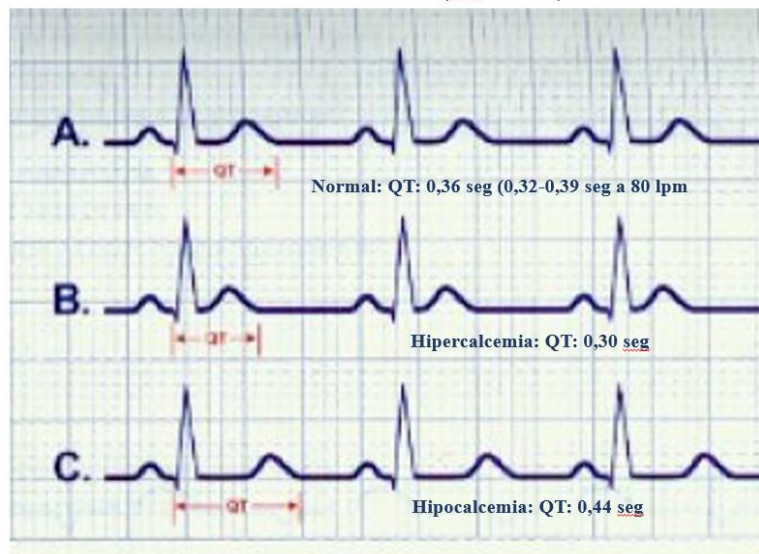


Figura 1.