

MONOGRAFÍAS NAD

**NEFROLOGÍA
AL DÍA** 

EDITORES

**Victor Lorenzo Sellares
Juan Manuel López Gómez
Angel LM de Francisco**



GLOMERULONEFRITIS

ISBN 978-84-127624-2-6

Editado por Nefrología al Día (<https://www.nefrologiaaldia.org/es>)
Grupo Editorial Nefrología de la Sociedad Española de Nefrología.
Edición 2024

Coeditor

Juan Manuel López Gómez

Servicio de Nefrología. Hospital Gregorio Marañón. Madrid

ÍNDICE

Glomerulonefritis Primarias

Nefropatía por Cambios Mínimos

Glomerulosclerosis Focal y Segmentaria

Nefropatía IgA

Nefropatía Membranosa

Glomerulonefritis Rápidamente progresivas

Glomerulonefritis e Infecciones

Glomerulonefritis Membranoproliferativa

Glomerulonefritis Fibrilar e Inmunotactoide

Glomerulonefritis asociadas al Complemento

Glomerulonefritis.

Monografías de Nefrología al Día.

Grupo Editorial de la Sociedad Española de Nefrología.

Edición 2024.

ISBN 978-84-127624-2-6

Glomerulonefritis Primarias

Gema Fernandez Fresnedo

Servicio de Nefrología, Hospital Universitario Marqués de Valdecilla. Santander

INTRODUCCIÓN

El término glomerulonefritis (GN) se emplea para designar las enfermedades que afectan a la estructura y función del glomérulo, aunque posteriormente se pueden ver implicadas las demás estructuras de la nefrona. Hablamos de GN primarias cuando la afectación renal no es la consecuencia de una enfermedad más general y las manifestaciones clínicas están restringidas al riñón, y de GN secundarias cuando la afectación está en el seno de una enfermedad sistémica: lupus, diabetes, etc. El presente capítulo se centra en el primer grupo.

ETIOLOGÍA

Las GN primarias son enfermedades de base inmunológica aunque en la mayoría se desconoce el antígeno o causa última de la enfermedad. La inmunidad desempeña un papel fundamental en el desencadenamiento de muchos tipos de lesiones glomerulares. En algunos casos la activación inespecífica de la inflamación puede causar o agravar el daño glomerular. También microorganismos infecciosos pueden desencadenar respuestas inmunes anómalas o frente a antígenos microbianos. Por último, los factores genéticos pueden ser causa de nefropatía glomerular pero también pueden influir sobre la predisposición al desarrollo de lesión glomerular, sobre la progresión de la misma o sobre la respuesta al tratamiento [1]

EPIDEMIOLOGÍA

Según datos del registro español de GN de la S.E.N. con datos de biopsia renales del periodo 1994-2020 y más de 26.000 biopsias, la nefropatía IgA (14.1%), la glomerulosclerosis segmentaria y focal (8.3%) y la GN membranosa (11%) constituyen casi la mitad de la patología renal biopsiada. El síndrome nefrótico (SN) es la forma clínica más frecuentemente biopsiada (33.5%) pero con una tendencia a disminuir en todas las edades. Las patologías más frecuentes por edades son: nefropatía

IgA entre los jóvenes (15-45 a); nefropatía IgA y nefropatía membranosa en adultos (45-65a) y vasculitis y nefropatía membranosa en mayores de 65 años [2]. La biopsia renal hoy en día es la técnica “gold estándar” para el diagnóstico de las enfermedades glomerulares.

CLASIFICACIÓN

Las GN primarias son entidades muy heterogéneas tanto por su etiología como por su evolución. No es posible hacer una clasificación única que permita diferenciar las GN en grupos homogéneos. De acuerdo a datos evolutivos, histológicos y clínicos podemos clasificar al GN en diversos tipos [1].

Según su evolución:

- **Aguda:** comienza en un momento conocido y habitualmente con síntomas claros. Suele cursar con hematuria, a veces proteinuria, edemas, hipertensión (HTA) e insuficiencia renal (IR).
- **Subaguda:** suele tener un comienzo menos claro y con un deterioro de función renal progresivo en semanas o meses, sin tendencia a la mejoría.
- **Crónica:** independiente del comienzo tiende a la cronicidad en años. Suele cursar con hematuria, proteinuria, HTA e IR con evolución variable a lo largo de los años pero con tendencia a progresar una vez que se instaura el daño.

Según la histología:

Es la clasificación más utilizada y aporta información pronóstica de utilidad [3]. Las diferentes enfermedades glomerulares pueden compartir las manifestaciones clínicas lo que dificulta el diagnóstico y por tanto la biopsia desempeña un papel decisivo. En este sentido, además, la biopsia renal es una técnica que permite al clínico no solo disponer de un diagnóstico para aplicar un tratamiento específico, sino disponer de información sobre el tipo de

Glomerulonefritis primarias

lesión aguda o crónica que por la historia clínica no se podrían sospechar. La presencia de lesiones más crónicas potencialmente no reversibles puede evitar tratar lesiones con pocas probabilidades de responder

a) GN proliferativas

Presentan aumento del número de algunas células glomerulares.

- GN mesangial: GN mesangial IgA, GN mesangial IgM.
- GN membrana-proliferativa.
- GN postestreptocócica o endocapilar difusa.
- GN extracapilar.

b) GN no proliferativas

Sin aumento del número de células de los glomérulos.

- Nefropatía por cambios mínimos.
- Glomerulosclerosis segmentaria y focal.
- GN membranosa o extramembranosa.

Según la clínica:

La expresión clínica de las GN es el resultado de la combinación de hematuria (macro o microscópica), proteinuria (con o sin SN) e IR en los casos en los que se produce bien aguda (síndrome nefrítico) o crónica. La HTA se asocia en 1/3 de los casos. De acuerdo a los datos clínicos podemos clasificar las GN según 6 patrones [1]:

Alteraciones urinarias asintomáticas: analíticamente se manifiesta como hematuria microscópica o proteinuria nunca >3g/día

Hematuria macroscópica: brotes de hematuria macroscópica sin coágulos que típicamente pueden coincidir con infecciones intercurrentes. Entre los brotes el sujeto suele estar asintomático salvo que puede persistir hematuria microscópica y/o proteinuria leve-moderada.

Síndrome nefrítico: la presencia de proteinuria >3.5 g/día en adultos y >40 mg/h/m² en niños, con hipoalbuminemia <3.5 g/dL, edemas e hipercolesterolemia

Síndrome nefrítico: cuadro clínico agudo caracterizado por oliguria, hematuria, proteinuria generalmente <3g/día, edema e HTA.

GN rápidamente progresiva: se caracteriza por la aparición gradual de proteinuria, hematuria e IR que progresa en un periodo de días o semanas.

GN crónica: se caracteriza por anomalías urinarias persistentes (hematuria microscópica), deterioro lento y progresivo de la función renal y proteinuria moderada o intensa. El tiempo de progresión hacia la IR terminal es variable.

En la (Tabla 1) se muestra la clasificación de las GN primarias correlacionando las manifestaciones clínicas e histológicas. En la (Tabla 2) se muestran los hallazgos serológicos de las GN primarias.

TRATAMIENTO GENERAL DE LAS GLOMERULONEFRITIS PRIMARIAS

Conjuntamente con el tratamiento específico de cada GN, que se expondrá posteriormente, se debe instaurar una terapia sintomática dependiendo de

Tabla 1: Clasificación de la glomerulonefritis primarias atendiendo a sus manifestaciones clínicas e histológicas

Glomerulonefritis	AASU	Hematuria recidivante	Síndrome nefrítico	Síndrome nefrítico	IRRP	GN crónica
Lesiones mínimas	-	-	++++	-	-	-
Focal y segmentaria	+	-	+++	-	-	++
GN Membranosa	+	-	+++	-	-	+
Nefropatía IgA	++	+++	+/-	-	+	+++
GN Membrana-proliferativa	+	-	++	++	-	+
GN Extracapilar	-	-	+	++	++++	+
GN Endocapilar	+	-	+	++++	-	-

AASU, alteraciones asintomáticas del sedimento urinario. IRRP, insuficiencia renal rápidamente progresiva.

las manifestaciones clínicas [4][5].

Medidas generales:

Dieta: restricción de la sal en caso de que exista HTA. En caso de SN, será precisa una restricción moderada de sal (2-4g/día) y de líquidos y sólo en casos de edema importante restricciones más severas. En cuanto a la ingesta proteica, en el SN se recomienda una dieta de 1 g/Kg/día. Si existe IR reducir la ingesta a 60 g/día. Además es muy recomendable el control de la obesidad, abandono del tabaco y ejercicio físico regular. Sólo en situación de SN con anasarca es recomendable el reposo en cama, sin que sea prolongado por el riesgo trombótico.

Tratamiento de la HTA: Importante como factor de riesgo cardiovascular y de progresión de la enfermedad. Los fármacos de elección, especialmente si existe proteinuria son los inhibidores de la ECA (IECA) y los antagonistas de los receptores de la angiotensina II (ARA II). El objetivo de control debe ser 130/80 mmHg en los pacientes renales y incluso <125/75 en caso de de proteinuria >1g/24h (aunque son escasos los datos publicados que apoyan esta recomendación). Si es preciso, añadir otros fármacos antihipertensivos para alcanzar el objetivo.

Control de la proteinuria: Inhibición del sistema renina angiotensina (SRA): El objetivo del uso de IECA/ARA II es la reducción de la proteinuria además del control de la presión arterial. Iniciar tratamiento con dosis bajas e ir incrementado progre-

sivamente hasta la dosis máxima tolerada o haber alcanzado el objetivo ideal <0.5g/día. Grandes estudios han demostrado el efecto renoprotector de ambos, que va estrechamente asociado al descenso de proteinuria. Su efecto antiproteinúrico es variable según el tipo de entidad. En la nefropatía IgA tienen un efecto demostrado, siendo menor en la glomerulosclerosis segmentaria y focal, GN membranosa o GN membrano-proliferativa aunque la indicación es clara especialmente en caso de proteinuria no nefrótica donde son el tratamiento de primera elección. En otras entidades no tienen ningún efecto favorable salvo para el control de la HTA como en la GN extracapilares y postestreptocócicas. En las lesiones mínimas no están indicadas salvo si existe HTA dada la respuesta tan rápida a esteroides. Por el contrario en fases iniciales del SN con anasarca pueden estar incluso contraindicados especialmente si existe hipovolemia o hipotensión. Por último, diversos estudios han demostrado el efecto sinérgico en la proteinuria del doble bloqueo del SRA, y en los últimos años también se ha visto el efecto antiproteinúrico de los antialdosterónicos. En estos casos y sobre todo si existe IR debe vigilarse cuidadosamente el potasio .

Tratamiento de la hiperlipemia. Es un trastorno frecuente en las GN que cursan con SN resultado de un incremento en la síntesis hepática de lípidos y apolipoproteínas. En caso de hiperlipemia transitoria (lesiones mínimas) el tratamiento dietético

Tabla 2: Hallazgos serológicos en los pacientes con Glomerulonefritis primarias

Glomerulonefritis	C ₄	C ₃	ASLO	AMBG	ANCA	Ac antiPLA2R
Lesiones mínimas	N	N	-	-	-	-
Focal y segmentaria	N	N	-	-	-	-
GN Membranosa	N	N	-	-	-	++
Nefropatía IgA	N	N	-	-	-	-
GN Membrana-proliferativa						
Tipo I	N/↓↓	↓↓	-	-	-	-
Tipo II	N	↓↓↓	-	-	-	-
GN Extracapilar						
Anti-MBG	N	N	-	+++	±	-
Inmunocomplejos	N/↓	N/↓↓	-	-	±	-
ANCA	N	N	-	-	+++	-
GN Endocapilar	N/↓	↓↓	+++	-	-	-

sería la única medida justificable o no ser que sea muy marcada. En el resto el tratamiento médico de elección son los inhibidores de la reductasa de HM-GCoA (estatinas) ya que la hipercolesterolemia es la anomalía más frecuente.

Tratamiento del edema: en el SN con edema importante se pueden utilizar diuréticos de asa de inicio a dosis más altas (furosemida o torasemida). En caso de anasarca o albúmina $<2\text{g/dl}$ puede ser útil la infusión combinada de albúmina y furosemida intravenosa. Si la respuesta de los diuréticos de asa es escasa se pueden asociar tiazidas o antialdosterónicos.

Complicaciones tromboembólicas: La trombosis de la vena renal y en general los fenómenos tromboembólicos constituyen una de las complicaciones más graves del SN. Oscilan entre un 5-60% de los pacientes. El riesgo aumenta con hipoalbuminemia severas ($<2\text{g/dl}$). A veces es preciso profilaxis antitrombótica (heparinas de bajo peso molecular) especialmente en pacientes que precisen reposo. Ante cualquier episodio trombótico se debe iniciar tratamiento anticoagulante.

Tratamiento del síndrome nefrítico: los puntos básicos son el control del edema vigilando la posible aparición de insuficiencia cardíaca y la HTA precisando antihipertensivos. La indicación del tratamiento antibiótico dependerá de cada caso. Una vez establecido la IR aguda el tratamiento consiste en una serie de medidas médicas y de soporte dialítico si se precisa hasta la resolución del cuadro.

Tratamiento de la insuficiencia renal crónica: En las GN que cursan con IR crónica el tratamiento derivado de la pérdida de función renal persigue la prevención de la aparición de síntomas derivados de la IR, minimizar complicaciones y preservar la función renal. Todos estos aspectos son tratados con más profundidad en otros capítulos.

Tratamiento de la hematuria macroscópica: Los brotes de hematuria macroscópica se autolimitan y no precisan tratamiento. No hay tampoco un tratamiento específico en caso de hematuria aislada.

Tratamiento con inhibidores de cotransportador SGLT2: A raíz del estudio DAPA-CKD [6] [7], se ha evidenciado una reducción del riesgo de progresión de la enfermedad renal y de proteinuria. Por tanto estos fármacos, con un buen perfil de seguridad, podrían incluirse en el manejo general de estos pacientes.

NEFROPATÍA POR CAMBIOS MINIMOS

<https://www.nefrologiaaldia.org/es-articulo-nefropatia-por-cambios-minimos-429>

Es una GN típicamente pediátrica cuya mayor frecuencia se encuentra entre los 2-6 años y con mayor incidencia en el sexo masculino. Clínicamente conlleva la presencia de SN puro. Es responsable del 80% del SN del niño y entre un 15-20% del adulto [8]

Etiología

Podría estar en relación a una posible disfunción de los linfocitos T pero algunos autores proponen que podría tratarse de una alteración transitoria en la expresión de proteínas constitutivas de la membrana. Se ha asociado con diversas enfermedades bien infecciosas, alérgicas, neoplásicas (síndrome de Hodgkin) o farmacológicas (AINEs)

Histología

Histológicamente y como su nombre indica no aparecen anomalías en la microscopía óptica siendo los glomérulos y los capilares normales, no objetivándose ningún depósito en la IF. El microscopio electrónico puede revelar cambios caracterizados por un ensanchamiento y borrado de los pies de los podocitos. La biopsia no está indicada en los casos infantiles en donde la córtico-sensibilidad es casi constante, pero sí en adultos donde las posibilidades diagnósticas se amplían.

Clínica

Se caracteriza casi exclusivamente por SN, junto con las manifestaciones clínicas que este provoca. Su pronóstico renal es bueno. No es infrecuente el deterioro de función renal reversible y en relación a factores funcionales (hipovolemia severa o tras tratamiento diurético intenso, administración IECA/ARA II, AINES, trombosis bilateral de la vena renal, etc).

Tratamiento [9][10]

1.Tratamiento de primera elección: Los corticoides siguen siendo el tratamiento de elección. El plan terapéutico general consiste en de prednisona a 1 mg/Kg/día sin exceder de $60\text{-}80\text{ mg/día}$ en adulto. Se recomienda administrar los esteroides en dosis única matinal y con un protector gástrico. La

Tabla 3: Patrones de repuesta de la enfermedad de cambios mínimos al tratamiento con esteroides.

Remisión completa: Proteinuria < 300 mg/día o cociente proteína-creatinina < 300 mg/g.
Remisión parcial: reducción de proteinuria entre 0,3-<3.5 g/día o cociente proteína-creatinina 300-< 3500 mg/g o al menos reducción de un 50% desde basal
Recidiva: Reaparición de proteinuria >3.5 g/día o cociente proteína-creatinina >3500 mg/g.
Cortico-sensible con respuesta primaria: Sin recidiva.
Cortico-sensible con respuesta primaria y sólo una recidiva en los primeros 6 meses después de dicha respuesta.
Recidiva frecuente: Respuesta primaria y 2 o más recidivas en 6 meses
Cortico-dependiente: remisión inicial y recidiva durante la pauta descendente o en las 2 semanas tras retirada
Cortico-resistente: sin respuesta inicial a esteroides

respuesta al tratamiento se define como la desaparición de la proteinuria durante al menos 3 días. Los adultos se consideran córtico-resistentes cuando la proteinuria persiste tras 16 semanas de tratamiento o cuando la proteinuria no ha descendido nada tras 8-12 semanas de tratamiento. La remisión del SN se consigue en un 81-90% de los adultos tratados, similar a niños, siendo mayor el tiempo en conseguir la remisión. Un aspecto controvertido es la pauta descendente de prednisona tras la respuesta inicial. La interrupción brusca o una pauta descendente demasiado rápida una vez lograda la remisión completa puede dar lugar a una recidiva. En general, la duración de las dosis altas de prednisona debe ser de 8 a 16 semanas (o 1-2 semanas tras la remisión completa). El paciente debe entonces iniciar un régimen de descenso de prednisona de manera que la duración total del tratamiento sea de unos 4 meses como mínimo. Se definen varios patrones de respuesta a esteroides definidos en la (Tabla 3). En las recidivas se empleará el mismo esquema terapéutico que en el episodio inicial.

2.Tratamiento de segunda línea: En caso de recidivas frecuentes o córtico-resistencia se emplean otras opciones terapéuticas. Se iniciara un tratamiento esteroideo de inducción como en el primer episodio y se añadirá un segundo inmunosupresor durante un periodo variable de 1-2 años en algunos casos atendiendo a respuesta clínica, tolerancia y efectos adversos. Las opciones son:

a. Ciclofosfamida, 2 mg/Kg/día durante 8–12 semanas

b. Micofenolato mofetil 500-1000 mg cada 12 h por vía oral.

c. Tacrolimus 0.05-0.1 mg/kg/día por vía oral repartido en dos dosis. Los pacientes respondedores tiene riesgo de recidiva con recaída en el periodo de retirada. Niveles objetivos: 5-10 ng/dl

d. Ciclosporina 3-5 mg/Kg/día por vía oral repartidos en dos dosis. Existe riesgo también de recaída en la retirada. Niveles objetivos: 100-175 ng/dl

e. Rituximab, 375 mg/m² 1-4 dosis.

En la (Figura 1) se muestra un algoritmo de tratamiento.

GLOMERULOSCLEROSIS SEGMENTARIA Y FOCAL PRIMARIA

<https://www.nefrologiaaldia.org/es-articulo-glomerulosclerosis-focal-segmentaria-510>

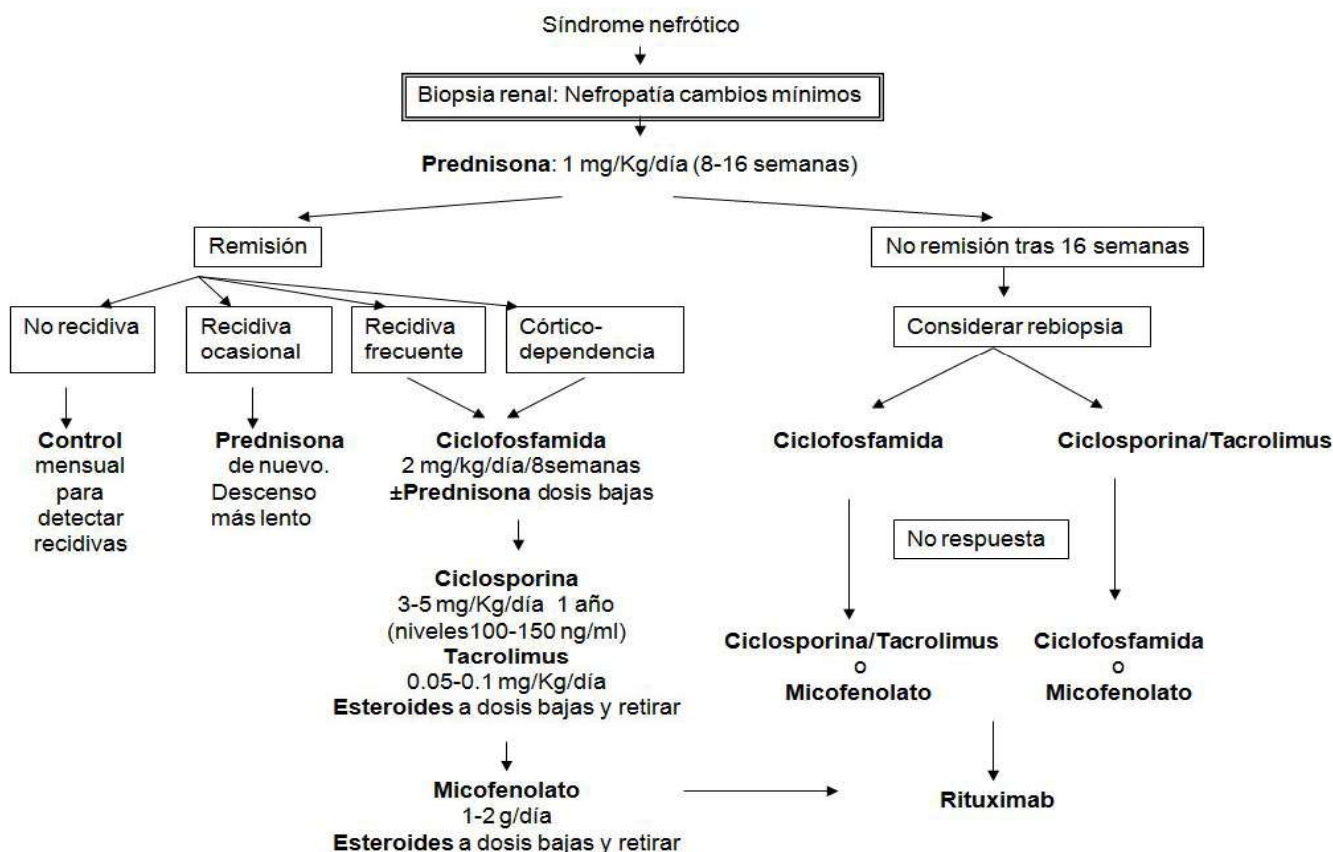
Es otra entidad responsable del SN en el niño (<10%) pero aumenta su frecuencia a medida que aumenta la edad llegando a un 20% en adolescentes y adultos jóvenes. No hay diferencias en el sexo. Ya que su diagnóstico es histológico su epidemiología depende de la población estudiada así como de los criterios de biopsia [11].

Etiología

Es fundamental el diferenciar las formas primarias (en las que no existe ningún agente o condición asociada), de las formas secundarias (por hiperfiltración, por tóxicos, por cicatrización por procesos

Glomerulonefritis primarias

Figura 1: Algoritmo de tratamiento de la nefropatía de cambios mínimos del adulto



glomerulares previos, etc) ya que el planteamiento terapéutico es diferente. En las formas primarias, a las que no referimos, se habla a favor de un posible factor circulante no caracterizado aun basándose en la elevada recurrencia tras el trasplante. Se propuso la forma soluble del receptor de activación del plasminogeno tipo urokinasa (suPAR) como uno de estos factores circulantes, sin embargo estudios recientes indican que los niveles de suPAR no son útiles en el diagnóstico diferencial. Existen también raras formas genéticas probablemente relacionadas con mutaciones de proteínas podocitarias. Algunos autores las engloban dentro de las secundarias. .

Histología

La lesión característica en microscopía óptica es la esclerosis del ovillo glomerular que afecta focalmente a algunos glomérulos desde la zona yuxtglomerular. Las luces capilares de la zona afecta están obliteradas por material acelular con zonas de hialinosis. En la IF muestra habitualmente depósitos de IgM y C3. Por criterios histológicos se distinguen cinco subtipos, existiendo una correlación clínica-histológica:

- Forma clásica: exige la exclusión de los otros

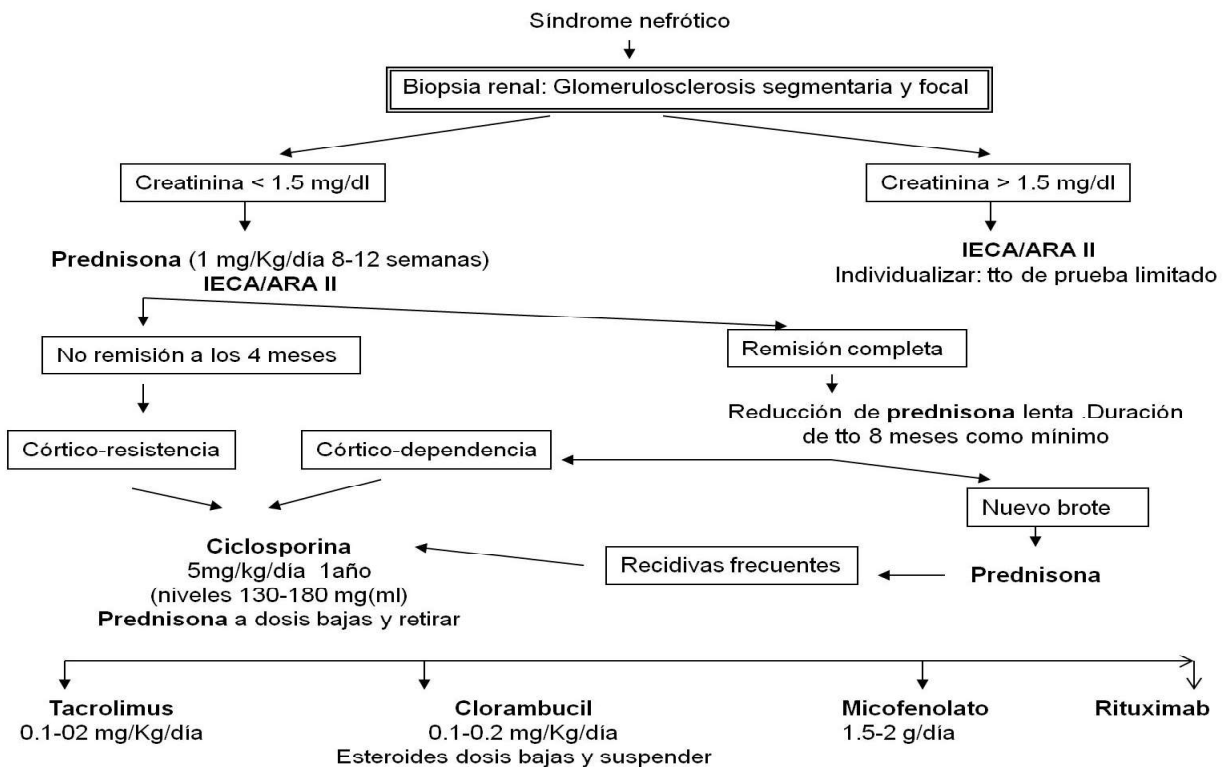
subtipos

- Forma perihiliar: lesión esclerosante próxima al hilio
- Forma celular: destaca un aumento de células endoteliales, extracapilares y polimorfonucleares.
- Forma “tip lesion”: lesión próxima al túbulo
- Forma colapsante: colapso generalizado de los glomérulos.

Clínica

La manifestación clínica más frecuente es la proteinuria generalmente con SN, aunque en adultos se puede dar cualquier grado. En adultos, es frecuente la presencia de hematuria e HTA y muchas veces en el diagnóstico existe ya IR sobre todo en las formas colapsantes. La evolución la marca el grado de proteinuria, el grado histológico, la presencia de IR y la respuesta al tratamiento. Los casos resistentes evolucionan a IR terminal en un 50% a los 10 años y en algunos de forma rápida en 2-3 años. El riesgo de recidiva tras el trasplante (habitualmente durante los primeros días) es alrededor de un 25%.

Figura 2: Algoritmo de tratamiento de la glomerulosclerosis segmentaria y global



Tratamiento [12]

Se emplean los mismos tratamientos que en las lesiones mínimas pero los índices de respuesta son claramente inferiores.

1. Tratamiento de primera línea: Deben tratarse todos los pacientes con SN y función renal normal siendo de elección la prednisona durante un tiempo prolongado (6-8 meses) Iniciar a la dosis de 1 mg/Kg/día y mantener esta dosis durante 8-12 semanas si la tolerancia al tratamiento es adecuada. Si no se produce una remisión significativa de la proteinuria durante este tiempo, prolongar el tratamiento hasta 16 semanas. Si hay respuesta seguir con 0,5 mg/Kg durante 6-8 semanas, bajando hasta suspensión en otras 8 semanas. La poca evidencia existente no recomienda iniciar el tratamiento asociando prednisona a otro inmunosupresor. Los enfermos que presentan SN e IR pre-tratamiento deben ser analizados individualmente. Las pautas a días alternos son menos exitosas. Los IECA/ARA II deben ser utilizados especialmente en los pacientes con proteinuria no nefrótica en los que son la primera opción antes de los inmunosupresores.

2. Tratamiento de segunda línea: Los anticalcineurínicos son fármacos de elección en caso de córtico-resistencia o córtico-dependencia en el SN

en el adulto y por tanto se recomienda su utilización en estas circunstancias. También son de elección de primera línea en caso de contraindicación para los esteroides Las dosis son similares a la empleadas en las lesiones mínimas y deben ser mantenidos mínimo 1-2 años con retirada lenta para evitar recidivas. En caso corticorresistencia y no tolerancia a anti-calcineurínicos podría emplearse el micofenolato con prednisona. Por último, el rituximab ha descrito buenos resultados en caso de cortico dependencia, con poca recomendación en cortico resistencia.

En la (Figura 2) se muestra un algoritmo de tratamiento.

GLOMERULONEFRITIS MEMBRANOSA

<https://www.nefrologiaaldia.org/es-articulo-nefrologia-membranosa-167>

Es la causa más frecuente de SN en el adulto (25-30%). Es una glomerulopatía poco frecuente en niños y su pico de incidencia se encuentra en la 4ª-5ª década de la vida con más frecuencia en varones [13][14]

Etiología

Habitualmente es idiopática. En los últimos años

Glomerulonefritis primarias

ha sido posible identificar algunos antígenos podocitarios relacionados con la patogenia de la nefropatía membranosa primaria. El antígeno principal lo constituye el receptor de la fosfolipasa A 2 del tipo M (PLA2R). Entre el 70-80% de los pacientes con nefropatía membranosa primaria poseen anticuerpos tipo IgG4 circulantes contra PLA2R. También se ha identificado otro antígeno podocitario denominado trombospondina tipo-1 que podría ser responsable del 10% de los casos anti-PLA2R negativo. Esta enfermedad puede tener relación también con otras enfermedades (neoplasias, enfermedades sistémicas, infecciones, drogas, etc.). Las enfermedades neoplásicas son responsables del 5-10% de los casos de GN membranosa secundaria, particularmente el carcinoma de pulmón, mama, colon.

Histología

Se observa engrosamiento de la pared de los capilares glomerulares global y difuso, a veces no evidente en las fases iniciales y que se inicia por la formación de agregados inmunes subepiteliales. Por plata-metamina se visualizan paredes capilares con imagen especular. En fases avanzadas puede observarse esclerosis glomerular de grado variable. La celularidad del glomérulo suele ser normal. Por IF se objetivan depósitos granulares difusos de IgG y C3.

Clínica

La forma típica es el SN de comienzo insidioso en el 80% de casos. A veces se presenta como sólo proteinuria. La hematuria microscópica es frecuente así como la HTA. Un 30% de casos se asocia con IR que puede evolucionar a IR terminal. Debe valorarse siempre la presencia de una causa identificable. La trombosis de la vena renal puede observarse con frecuencia. La evolución es variable. La frecuencia de remisión espontánea es variable, en torno a un 25%, siendo más alta en niños. La incidencia de IR terminal es de un 35% a los 10 años. Es difícil predecir la evolución pero los factores pronósticos son: proteinuria importante persistente ($>8\text{g/día}$), la presencia de IR y el grado de fibrosis túbulo-intersticial al diagnóstico. La edad avanzada, el sexo masculino y la presencia de HTA también pueden influir. La determinación seriada de los títulos de anti-PLA2R, en los pacientes positivos para estos anticuerpos, se ha configurado como el marcador más fiable para predecir la evolución y la respuesta

al tratamiento. Se ha propuesto que en los pacientes positivos los cambios en el título de anti-PLA2R deberían de guiar el comienzo del tratamiento inmunosupresor o los cambios en el tipo de tratamiento cuando no se aprecia un descenso claro.

Tratamiento [15]

1.Tratamiento conservador: En pacientes sin SN o con grados de proteinuria moderados ($< 4\text{ g/día}$) el tratamiento con IECA/ARA-II junto a un manejo general conservador es la opción más recomendable, aplicable también a los casos con IR establecida y signos de cronicidad en la biopsia renal. En los casos con SN y función renal normal, se recomienda un período de observación, que incluirá tratamiento general conservador con IECA/ARA-II. En general se recomienda un período de observación de 6 meses si la proteinuria es $> 8\text{ g/día}$, sobre todo en varones de edad > 50 años. Si la proteinuria oscila entre $4\text{-}8\text{ g/día}$, el período de observación puede extenderse a 12 meses, sobre todo en mujeres de edad < 50 años.

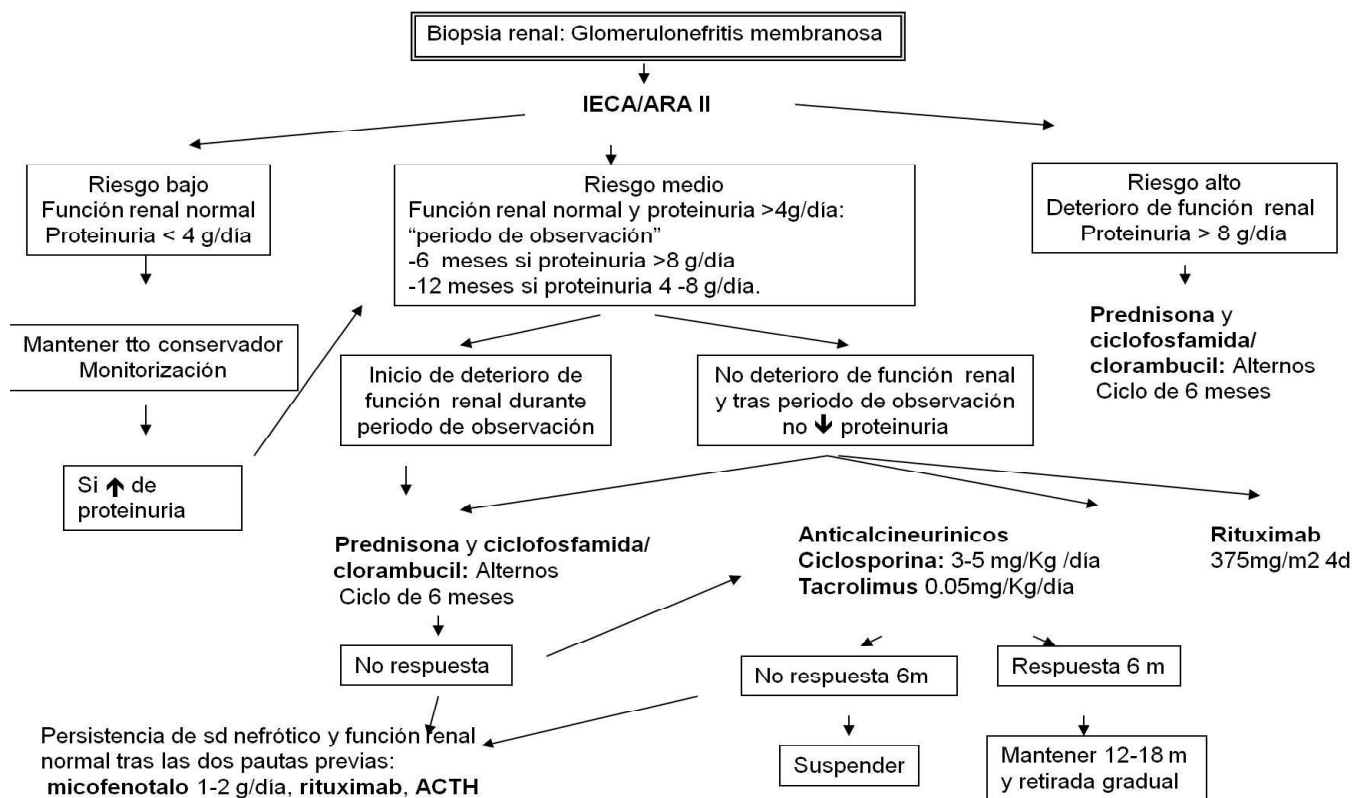
2.Tratamiento específico: Una vez transcurrido dicho período sin que aparezca remisión espontánea completa o parcial (proteinuria $< 0,3$ ó $< 3,5\text{ g/día}$, respectivamente), o una clara tendencia a la disminución de la proteinuria nefrótica, se recomienda tratamiento con una de las dos opciones que han demostrado eficacia en estudios randomizados:

a. *Ciclofosfamida/clorambucil combinado con esteroides (Pauta de Ponticelli)* administrados de forma cíclica durante 6 meses. Los meses impares ciclofosfamida oral (2 mg/kg/día) y los meses impares esteroides en forma de bolus los 3 primeros días y a partir del 4 día oral (0.5 mg/Kg/día). El tratamiento aislado con esteroides no induce efectos favorables por lo que no se recomienda esta opción.

b. *Anticalcineurínicos* durante 12-18 meses (ciclosporina [$3\text{-}5\text{ mg/Kg/día}$] o tacrolimus [0.05 mg/Kg/día], y con ajuste de dosis según niveles en rangos terapéuticos bajos). El problema de estos fármacos es la nefrotoxicidad y el riesgo de recidiva tras retirada, que se debe hacer gradual.

c. *Rituximab:* en los últimos años, diversos estudios han demostrado la eficacia. Se puede emplear de primera línea o en la recidivas. Las dosis empleadas han oscilado entre $375\text{ mg/m}^2/\text{semana}$ en 4 semanas consecutivas o 1 ó 2 dosis de 1 g . Se utilizan también pautas secuenciales tras anticalcineurínicos

Figura 3: Algoritmo de tratamiento de la glomerulonefritis membranosa



d. *Micofenolato mofetil*: Puede jugar un papel beneficioso en casos resistentes a otras terapias o que presentan ya grados diversos, no avanzados, de IR pero se requieren más estudios con este tipo de pacientes.

e. *ACTH*: otra opción a valorar

En la (Figura 3) se muestra un algoritmo de tratamiento.

GLOMERULONEFRITIS MEMBRANOPROLIFERATIVA

<https://www.nefrologiaaldia.org/es-articulo-glomerulonefritis-membranoproliferativa-209>

La GNMP primaria, también llamada mesangiocapilar, incluye un grupo de nefropatías glomerulares poco frecuentes que comparten una lesión histológica característica, y que pueden originarse por muy diversos mecanismos patogénicos. Afecta principalmente a niños entre 8-16 años siendo una proporción similar según el sexo. Su frecuencia tiende a ser decreciente. Las formas secundarias son más frecuentes en adultos [16] y el diagnóstico

es siempre histológico.

Etiología

La GNMP tipo I es una enfermedad mediada por inmunocomplejos aunque la identidad del antígeno se desconoce habitualmente. Cuando se identifica puede estar en relación a infecciones, neoplasias, enfermedades autoinmunes, disproteinemias, etc. La GNMP tipo II se caracteriza por depósitos densos que no contienen inmunoglobulinas pero se cree que activan el complemento. La hipocomplementemia es una característica común (80% en tipo I y 100 % tipo II), activándose por vía clásica en la tipo I y por vía alterna en la tipo II.

Histología

El patrón glomerular característico consiste en hiper celularidad mesangial, engrosamiento de la membrana basal glomerular e interposición mesangial en la pared capilar, adoptando con frecuencia el glomérulo un aspecto lobulado. Podemos diferenciar tres tipos:

- Tipo I: depósitos subendoteliales
- Tipo II: depósitos densos intramembranosos

- Tipo III: es similar a la tipo I pero con la existencia de depósito subepiteliales.

En los últimos años se ha propuesto una nueva clasificación de acuerdo a los hallazgos de la inmunofluorescencia. Esta nueva clasificación añade importantes implicaciones etiológicas y terapéuticas. Se proponen dos tipos de GNMP

- GNMP mediada por inmunocomplejos: se caracteriza por el depósito de inmunocomplejos y elementos del complemento
- GNMP mediada por complemento o glomerulopatía C3: se caracteriza por el depósito de componentes del complemento en ausencia de inmunocomplejos.

Clínica

Cursan como SN en la mitad de los pacientes. Un 25% presentan proteinuria y hematuria asintomática y otro 25% puede cursar como síndrome nefrítico. La HTA puede aparecer. La IR puede estar presente en la mitad de los casos al diagnóstico. La GNMP tipo I tiende a cursar más con nefritis mientras que la tipo II con SN. Se describe una supervivencia renal <65% a los 10 años y el pronóstico es peor en la tipo II.

Tratamiento

El tratamiento de las GNMP estará condicionado por la enfermedad subyacente. Es fundamental realizar una evaluación profunda para establecer el diagnóstico etiológico que guiará la actitud terapéutica.

- En niños con SN y con IR se recomienda la prednisona, aunque el régimen y duración del tratamiento no está bien definido. El único estudio con evidencia utilizó 40 mg/m² a días alternos durante 130 meses de media. En niños con proteinuria <3 g/día, la prednisona puede ser útil sin evidencia con antiagregantes.
- En caso de síndrome nefrítico y deterioro progresivo de función renal se recomienda ciclofosfamida, micofenolato con esteroides o anticalcineurínicos. La terapia con rituximab ha sido eficaz en casos publicados con GNMP idiopática. Por último, los estudios publicados con eculizumab presentan resultados dispares
- Control agresivo de HTA y proteinuria con uso de IECA/ARA II.

GLOMERULONEFRITIS POSTESTREPTOCÓCICA

<https://www.nefrologiaaldia.org/es-articulo-glomerulonefritis-e-infecciones-370>

La GNPE afecta principalmente a población infantil con incidencia máxima entre 2-6 años. Puede ser epidémica o esporádica [17]

Etiología

Es el prototipo de GN asociada a infección aunque el mecanismo patogénico último no se conoce. Podría ser un efecto tóxico directo de una proteína estreptocócica o una lesión mediada por inmunocomplejos. En la actualidad, el espectro de agentes infecciosos incluye más bacterias aparte de los estreptococos.

Histología

Hiperplasia global difusa de células mesangiales y endoteliales por proliferación endocapilar con neutrófilos. Por IF se detecta un patrón de tinción granular gruesa para C3 en la pared capilar.

Clínica

La presentación clásica es el síndrome nefrítico agudo que puede aparecer en gravedad variable desde casos asintomáticos hasta IR aguda oligoanuria. El periodo de latencia desde la infección oscila entre 7-21 días para las faringitis y 14-21 días para las cutáneas. En las fases iniciales suele existir hipocomplementemia transitoria y con frecuencia se detecta títulos de ASLO elevados. El pronóstico en general es bueno pero un pequeño porcentaje desarrolla HTA, proteinuria e IR terminal.

Tratamiento [18]

El tratamiento consiste en medidas de apoyo así como el tratamiento de la HTA y la sobrecarga de volumen con diuréticos y los antibióticos pertinentes. No existen pruebas que soporten el uso de agentes inmunosupresores a no ser que se objetive proliferación extracapilar.

NEFROPATÍA IGA

<https://www.nefrologiaaldia.org/es-articulo-nefropatia-iga-162>

Sigue siendo la forma más frecuente de GN. Puede presentarse a cualquier edad pero fundamentalmente en la 2^o-3^o década de la vida y su incidencia

es más elevada en varones [19]

Etiología

Es el resultado de la activación de complemento tras el depósito de inmunocomplejos circulantes, sobre todo IgA. La patogenia se debe probablemente a un defecto inmunitario de las mucosas produciendo una exposición a varios antígenos ambientales

Histología

Suele manifestarse como una GN proliferativa focal o difusa donde se observa expansión segmentaria e hiper celularidad de la matriz mesangial. En otros casos puede haber formas agresivas con semilunas. El diagnóstico definitivo sólo puede hacerse con IF donde se objetiva la tinción mesangial para IgA. Los niveles séricos de IgA se encuentran elevados en un 50% y los niveles de complemento suelen ser normales. En 2009 se desarrolló la clasificación Oxford, un consenso sobre la clasificación anatomopatológica de la nefropatía IgA. Se definieron 4 variables como predictoras de evolución renal:

- Hiper celularidad Mesangial (M)
- Hiper celularidad Endocapilar (E)
- Glomeruloesclerosis Segmentaria (S)
- Fibrosis intersticial o atrofia Tubular (T).

Más recientemente se añadía la presencia de semilunas (MEST-C) como factor pronóstico [20]

Clínica

En el 40-50% de los casos se encuentra en el momento del diagnóstico hematuria macroscópica asintomática. Los episodios suelen sobrevenir con estrecha relación temporal con una infección de vías respiratorias superiores. Puede desarrollarse IR aguda durante los brotes de hematuria. Otro 30-40% de los pacientes presentan hematuria microscópica acompañada de HTA. El resto de casos se presentan en forma de SN o GN crónica con hematuria, proteinuria e IR crónica. En un 5% de los casos uno de los signos de presentación es la HTA maligna. Hoy no se considera a esta entidad tan benigna desarrollando IR terminal a los 20 años un 20-30%. Los factores de mal pronóstico son la HTA, la presencia de IR, la proteinuria persistente así como el sexo varón y la edad elevada al diagnóstico.

Tratamiento [21]

1. Tratamiento conservador: los pacientes deben recibir IECA/ARA II en especial si son hipertensos o si presentan proteinuria elevada.

2. Tratamiento con inmunosupresores:

a. *Esteroides:* se recomienda una pauta de mínimo 6 m de prednisona oral a 1 mg/kg de peso con pauta descendente posterior en caso de proteinuria mantenida > 1 g/día a pesar de bloqueo SRA o si hematuria persistente con deterioro de función renal.

b. *Micofenolato mofetil:* son escasos los datos y las guías KDIGO no lo recomiendan sin embargo algunos autores aconsejan su uso en monoterapia o con dosis bajas de esteroides

c. *Budesonida oral:* recientemente varios estudios han publicado mejoría de proteinuria y enlentecimiento en la pérdida de función renal.

d. *Rituximab, azatioprina, anticalcineurínicos:* poco beneficio

e. *Prednisona y/o ciclofosfamida* en pauta similar a las GN extracapilares cuando existe extensa formación de semilunas.

GLOMERULONEFRITIS EXTRACAPILAR

<https://www.nefrologiaaldia.org/es-articulo-glomerulonefritis-rapidamente-progresivas-187>

La GNEC representa el fenómeno estructural más agresivo de las lesiones causadas por inflamación glomerular. Las GNEC por inmunocomplejos es la causa más frecuente en niños, mientras que en adultos es la GNEC pauciinmunitaria [22]

Etiología

Se distinguen 3 tipos:

- Tipo I o mediada por anticuerpos antimembrana basal glomerular (AMBG) dirigidos contra el colágeno tipo IV (20%). Su incidencia tiene dos picos, en la 2ª- 3ª década y más frecuente en varones y a menudo con hemorragia pulmonar (síndrome de Goodpasture), y en la 6ª-7ª década en mujeres y limitada al riñón.
- Tipo II o mediada por inmunocomplejos (40%): presenta pruebas clínicas y analíticas propias de las GN primarias
- Tipo III o pauciinmune o GN necrotizante idiopática (40%): constituye el tipo más frecuente en adultos, sobre todo de edad avan-

zada.

Histología [23]

Las semilunas es la expresión morfológica de la proliferación de células parietales. Las semilunas empiezan siendo epiteliales y acaban siendo fibrosas. En la tipo I suelen estar en el mismo estadio evolutivo a diferencia del la tipo III. En la tipo II el aspecto mediante microscopia óptica depende de la GN subyacente que se reconoce mejor en los glomérulos intactos. En la tipo III es frecuente que aparezcan lesiones de vasculitis. El patrón de IF permite diferenciar los tres tipos:

- Tipo I: tinción lineal de la membrana basal IgG.
- Tipo II: con depósitos granulares pero el patrón y tipo de Ig depende de la GN por inmunocomplejos subyacente que haya inducido la formación de semilunas.
- Tipo III: ausencia o escasez de tinción glomerular para Ig.

Clínica

Forma de presentación subaguda aunque depende del subtipo. La GNEC tipo I se caracteriza por instauración rápida de una GN aguda con oliguria o anuria. Rara vez se presenta de forma más insidiosa. Si el tratamiento no se instaura de forma rápida el riesgo de progresión a IR terminal es elevado, ya que incluso con tratamiento agresivo el riesgo de progresión es de un 40%. El hallazgo de laboratorio más característico es la detección de AMBG en el 90%.

Aunque la tipo III suele presentarse como un deterioro rápidamente progresivo de la función renal con hematuria, proteinuria e HTA, en algunos pacientes el curso clínico es más indolente y con menos alteraciones urinarias. Es frecuente observar fiebre, artralgias, y fatiga. Cerca del 80-90% de pacientes presentan anticuerpos anticitoplasma de neutrófilo (ANCA) anti-MPO o anti-PR3. Cuando la enfermedad se asocia a vasculitis sistémica los pacientes pueden presentar trastornos pulmonares, cutáneos o multisistémicos simultáneos. Los tres síndromes clínicos principales asociados con ANCA son: poliangeitis microscópica, la granulomatosis de Wegener y el síndrome de Churg-Strauss.

El marcador pronóstico principal es el nivel de creatinina al inicio del tratamiento, así como las características histológicas en cuanto a fibrosis in-

tersticial y tipo de semiluna. El retraso en el diagnóstico y el inicio del tratamiento aumentan el riesgo de IR terminal

Tratamiento [20]

El tratamiento suele ser similar en las tres empleándose pautas de prednisona y ciclofosfamida. El tratamiento de inducción debe realizarse con pulsos de metil-prednisolona (0.5-1 g/día 3 días consecutivos) y posteriormente prednisona oral (1 mg/Kg/día un mes y pauta descendente en 3-4 meses). Simultáneamente debe emplearse ciclofosfamida oral (2 mg/Kg/día) o intravenosa (ciclos mensuales de 0.5-1 g/m²) en función de los recuentos leucocitarios. El tratamiento se mantiene 6-12 meses hasta la remisión. En la fase de mantenimiento cambiar a azatioprina (2 mg/Kg/día) o micofenolato (1-2 g/día) en sustitución de ciclofosfamida a los 3-6 meses. En los pacientes que no abandonan la diálisis el beneficio de mantener la inmunosupresión más de 12 semanas es escaso y aumenta la toxicidad.

Como tratamiento inicial también se puede emplear rituximab (375 mg/m²/4 dosis) más prednisona con pauta posterior de mantenimiento

En caso insuficiencia renal aguda que requiera diálisis se recomienda plasmaféresis.

En la GNEC tipo I debe instaurarse un tratamiento con plasmaféresis intensiva reponiendo con albúmina salvo hemorragia o tras biopsia hasta que los niveles de anticuerpos se vuelvan indetectables. En la tipo III esta técnica aporta beneficios en los pacientes que requieren diálisis.

Por último, el tratamiento de la GNEC tipo II depende el tipo de GN primaria.

REFERENCIAS GRÁFICAS

BIBLIO-

1. Floege J, Feehally J. Introduction to glomerular disease: clinical presentations. En *Comprehensive Clinical Nephrology Fifth Edition* 2015. 184-197.
2. Registro de Glomerulonefritis Sociedad Española de Nefrología. Datos 2020 www.senefro.org
3. Johnson RJ, Floege J, Feehally J. Introduction to Glomerular Disease: Histologic Classification and pathogenesis. En *Comprehensive Clinical Nephrology Fifth Edition* 2015. 198-207.
4. General principles in the management of glomerular disease. KDIGO Clinical Practice Guideline for Glomerulonephritis. *Kidney Int* 2021; 100: s1-s276.
5. Martin JA, Alcazar R. Síndrome nefrótico: fisiopatología y tratamiento general. En *Nefrología Clínica*. Ed Panamericana 5º ed 2023; 435-446.
6. Heerspink HJL, Stefánsson BV, Correa-Rotter R et al. DAPA-CKD Trial Committees and Investigators Dapagliflozin in Patients with Chronic Kidney Disease. *N Engl J Med* 2020; 383 (15): 1436-1444
7. EMPA-KIDNEY Collaborative Group, Herrington WG, Staplin N, Wanner C et al. Empagliflozin in Patients with Chronic Kidney Disease. *N Engl J Med*. 2022; nov
8. Espino M. Nefropatía de cambios mínimos. En *Nefrología Clínica*. Ed Panamericana 5º ed 2023; 447-455.
9. Minimal-change disease in adults. KDIGO Clinical Practice Guideline for Glomerulonephritis. *Kidney Int* 2021; 100: s1-s276.
10. Vivarelli M, Massella L, Ruggiero B, Emma F Minimal Change Disease. *Clin J Am Soc Nephrol*. 2017 ;12 (2): 332-345.
11. Rosenberg AZ, Kopp JB . Focal Segmental Glomerulosclerosis. *Clin J Am Soc Nephrol*. 2017 ; 12 (3): 502-551
12. Focal segmental glomerulosclerosis (FSGS) in adults. KDIGO Clinical Practice Guideline for Glomerulonephritis. *Kidney Int* 2021; 100: s1-s276. .
13. Fernandez G. Nefropatía membranosa. En *Nefrología Clínica*. Ed Panamericana 5º ed 2023; 475-482.
14. Couser WG. Primary Membranous Nephropathy. . *Clin J Am Soc Nephrol*. 2017; 12 (6): 983-997
15. Membranous nephropathy. KDIGO Clinical Practice Guideline for Glomerulonephritis. *Kidney Int* 2021; 100: s1-s276.
16. Immunoglobulin- and complement-mediated glomerular diseases with a membranoproliferative glomerulonephritis (MPGN) pattern of injury. KDIGO Clinical Practice Guideline for Glomerulonephritis. *Kidney Int* 2021; 100: s1-s276.
17. Kanjanabuch T, Eiam-Ong S. An update on acute postinfectious glomerulonephritis worldwide. *Nat Rev Nephrol* 2009; 5: 259-269.
18. Infection-related glomerulonephritis. KDIGO Clinical Practice Guideline for Glomerulonephritis. *Kidney Int* 2021; 100: s1-s276.
19. Rodrigues JC, Haas M, Reich HN. IgA Nephropathy. *Clin J Am Soc Nephrol*. 2017 ; 12(4): 677-68.
20. Trimarchi H, Barratt J, Cattran D et al. Oxford Classification of IgA nephropathy 2016: an update from the IgA Nephropathy Classification Working Group. *Kidney Int* 2017; 91(5): 1014-1021.
21. Immunoglobulin A nephropathy (IgAN)/ immunoglobulin A vasculitis (IgAV). KDIGO Clinical Practice Guideline for Glomerulonephritis. *Kidney Int* 2021; 100: s1-s276.
22. Antineutrophil cytoplasmic antibody (ANCA)-associated vasculitis. KDIGO Clinical Practice Guideline for Glomerulonephritis. *Kidney Int* 2021; 100: s1-s276.
23. Jennette JC, Nachman PH. ANCA Glomerulonephritis and Vasculitis. *Clin J Am Soc Nephrol*. 2017 ; 12(10): 1680-1691

Nefropatía por Cambios mínimos

José Ballarín^a, Yolanda Arce^b, Helena Marco^a, Iara Da Silva^c, Montserrat Díaz^a

a Servicio de Nefrología, Fundació Puigvert, Barcelona

b Sección de Patología, Fundación Puigvert, Barcelona

c Servicio de Nefrología, Hospital Germans Trias i Pujol, Barcelona

La Nefropatía por Cambios Mínimos (NCM) es, como la glomeruloesclerosis focal y segmentaria (GESF) y la glomerulonefritis mesangial IgM (GNIgM), una podocitopatía sin depósitos de inmunocomplejos en el glomérulo. Se define por la presencia de un síndrome nefrótico (SN), habitualmente puro, por la ausencia de lesiones morfológicas en microscopía óptica y de depósitos de inmunoglobulinas y complemento en inmunofluorescencia y por la desaparición (o fusión) de los pedicelos en microscopía electrónica [1].

La NCM tiene un curso clínico crónico marcado por recidivas, suele responder a los corticoides (Síndrome Nefrótico Corticosensible: SNCS) y a largo plazo, tiene un riesgo muy bajo de progresión hacia la enfermedad renal crónica (ERC) (5%) [2].

La GNIgM es para algunos autores una forma de transición entre la NCM y la GESF. Presenta una proliferación mesangial difusa leve, depósitos de IgM y de complemento y depósitos densos en el mesangio. La sensibilidad a los corticoides es menor que en la NCM, la incidencia de recidivas del SN es mayor y hay más progresión hacia la ERC [3].

La GESFESFS tiene mayor incidencia de HTA y microhematuria, es con más frecuencia resistente a los corticoides (Síndrome Nefrótico Cortico-resistente: SNCR) y el riesgo de progresión de la ERC es mucho más elevado (70% a los 10 años de evolución) [4] [5]. No obstante, la NCM y la GESF no son sinónimos de SNCS y de SNCR respectivamente; en una serie pediátrica reciente de 2041 niños con SNCR, 56% tenían una GESF y 20% una NCM [6]. Este solapamiento entre signos clínicos y lesiones histológicas de las 2 enfermedades hacen pensar que no son entidades totalmente separadas. La NCM puede ser una forma precoz en la cual se inicia una lesión del podocito que se resuelve en la mayoría de los casos. Si la lesión inicial es severa

o si los mecanismos de reparación no funcionan, se producen la pérdida de los podocitos así como las lesiones histológicas de la GESF. Esta última sería un estadio más avanzado de la misma enfermedad. Esto parece demostrarlo, en algunos pacientes, la aparición de lesiones de GESF en biopsias repetidas de NCM cortico-resistentes [6] [7], la presencia de lesiones histológicas de NCM en la biopsia renal realizada precozmente por proteinuria después de un trasplante renal realizado a un paciente con GESF [2] [8] y el hecho de que compartan mecanismos fisiopatológicos [9] [10].

La NCM puede ser primaria en ausencia de causa identificable (se incluyen las formas asociadas a mutaciones genéticas) o en el 15% de los pacientes es una forma secundaria a otra enfermedad glomerular (glomerulonefritis IgA, LES, diabetes tipo I, virus de la inmunodeficiencia humana), a un alérgeno, a la toma de algunos fármacos como los antiinflamatorios no esteroideos, a un linfoma de Hodgkin o a un timoma. Solo se puede confirmar que se trata de una forma primaria si se han descartado las causas mencionadas (**Tabla 1**) [2] [9] [11] [12] [13] [14] [15] [16] [17] [18] [19] [20] [21].

EPIDEMIOLOGÍA

La NCM es la causa del 80% de los casos de SN diagnosticados antes de los 10 años, del 50% de los casos diagnosticados entre los 10 y los 16 años y del 15-25% de los casos de SN idiopático del adulto [22] [23] [24] [25] [26] [27] [28] [29]. Es una enfermedad minoritaria con una incidencia que varía entre 0,4 y 2,4 casos/100000 habitantes/año [28]. Algunos datos epidemiológicos muestran variaciones geográficas y étnicas: la incidencia es mayor en Asia que en América del Norte o Europa y el porcentaje de GESF como causa de SN es mayor en la población de raza negra. Estas diferencias pueden

Tabla1: Formas secundarias de NCM
Medicamentos Antiinflamatorios no esteroideos Interferon gamma Litio Ampicilina, rifampicina, cefalosporinas Pamidronato Tiopronina, D Penicilamina Sulfasalazina Mercurio (crema protectoras)
Alergia Polen Ácaros del polvo Picadura de insectos Inmunizaciones
Neoplasias Linfoma de Hodgkin Linfoma no Hodgkin Leucemia linfocítica crónica Timoma, carcinoma renal
Infecciones Virus inmunodeficiencia humana Sífilis Tuberculosis
Otras glomerulopatías GN IgA LES Diabetes tipo I

ser la consecuencia de variaciones geográficas en las indicaciones de biopsia renal y de factores genéticos o ambientales [29] [30].

ETIOPATOGENIA

Los mecanismos fisiopatológicos de la NCM son poco conocidos, pero parte de ellos son comparti-

dos con la GESF [31] [32] [33] [34].

Genes de susceptibilidad

(Véase los capítulos “Glomeruloesclerosis Focal y Segmentaria” y “Síndrome Nefrótico Corticorresistente, Genético y Familiar”). Se han identificado hasta ahora mutaciones en más de 50 genes en el SNCR, gracias a las técnicas de secuenciación masiva, principalmente en la GESF, pero también en la NCM [34].

Son genes que codifican proteínas de las distintas partes de la barrera de filtración glomerular: citoesqueleto del podocito, diafragma de hendidura, endotelio fenestrado y membrana basal glomerular. En la actualidad el estudio genético se reserva, en el caso de los adultos, a los que tienen un SNCR y una historia familiar de SN o si presentan signos extrarrenales. El hecho de que su coste haya disminuido considerablemente, de que haya cada vez más posibilidades de acceder a él y de que se hayan hecho avances considerables en este campo permitirán que forme parte muy pronto de la evaluación de estas podocitopatías [35] [36] [37].

Es probable que la NCM sea la consecuencia de interacciones complejas entre:

Un primer evento que inicia la enfermedad y corresponde a la inducción de la expresión de C80 (B7-1) en el podocito en respuesta a un factor circulante (citoquinas, alérgenos, derivados de microorganismos). Este factor disminuye la carga aniónica de la MBG, aumenta el coeficiente de cribado y permite el paso al espacio urinario de proteínas con carga negativa como la albúmina [38]. En condiciones normales, la expresión de C80 en los podocitos está controlada por las citoquinas de los linfocitos Treg (IL-10) y CTLA-4 (antígeno 4 del linfocito T citotóxico) [39].

Un segundo evento que provoca el SN es debido al mal funcionamiento de estos mecanismos de autorregulación. Se mantiene entonces la expresión de los C80 y la proteinuria (“two hit hypothesis”) [35] [36] [40].

Desregulación de la inmunidad adaptativa

Tiene un papel importante en la patogenia de la NCM. Esta desregulación se produce a distintos niveles:

Genético

Se han descrito en el SNCS variantes genéticas de los loci HLA-DQ y HLA-DR, en estudios de asociación en distintas poblaciones y etnias [41] [42] [43]. En un estudio a nivel de exoma completo que analiza la asociación de variantes codificantes en una cohorte sud-asiática de 214 niños con SNCS, se han identificado 4 variantes en los loci HLA-DQA1 y HLA-DQB1 cuya asociación con en SNCS ha sido replicada en una cohorte independiente de 100 niños de población blanca de origen europeo [44]. Estos antígenos HLA están presentes en las células presentadoras de antígenos y algunos alelos específicos aumentan la susceptibilidad de padecer una enfermedad autoinmune sistémica (artritis reumatoide, enfermedad de Behcet, esclerosis múltiple, diabetes tipo I, psoriasis, miastenia, LES, enfermedad celíaca, uveítis...) o renal (nefropatía membranosa, GN IgA, vasculitis asociada a ANCA) [45] [46].

También se han descrito mutaciones autosómicas recesivas en genes relacionados con la síntesis de la coenzima Q10 (COQ2, COQ6 y ADCK4). En este caso, se corrige el SN con suplementos orales de esta coenzima [47].

Linfocitos T y liberación de un factor circulante capaz de aumentar la permeabilidad capilar.

Esta hipótesis fue avanzada por Shalhoub en 1974 [31] y se basa en las siguientes observaciones:

Los corticoides y la ciclofosfamida (esta última se administra en casos de corticodependencia o corticoresistencia) inducen una remisión del SN en la mayoría de los casos [2] [47] [48].

La NCM ocurre con mayor frecuencia en los pacientes con linfoma de Hodgkin que en la población general [49] [50].

-Las remisiones del SN pueden asociarse a una rubeola que se acompaña de una disminución de la inmunidad celular [51].

Linfocitos T

En un brote de SN se producen cambios en las subpoblaciones de linfocitos T y en las citoquinas que los activan, con un predominio de los linfocitos Th2 y de las citoquinas correspondientes (IL-4, -IL-5, IL-9, IL-13, IL-10) sobre los linfocitos Th1 (Interferon-gamma, TNF-beta, IL-2, IL-8) [52] [53] [54]. También se sabe que los linfocitos Th2 son los responsables de las reacciones inflamatorias y del au-

mento de IgE en los pacientes con atopia. Esta doble implicación de los Th2 en la NCM y en la atopia subraya la posible asociación, propuesta hace años, entre NCM y atopia [55] [56] [57] [58].

También esta presente una disminución del número de los linfocitos T reguladores en caso de brote de SN y un aumento de los linfocitos Th17. Además, estas citoquinas podrían modificar de forma directa la ultraestructura del podocito [52] [54] [59] [60] [61]. Estos datos sugieren un papel de las subpoblaciones de linfocitos T, cuya importancia y mecanismos quedan por precisar.

Factores circulantes, aún no identificados, capaces de aumentar la permeabilidad capilar.

La hipótesis de su existencia se apoya en muchas observaciones clínicas, algunas descritas en fases tempranas de una NCM, la mayoría en formas primarias de GESF:

Aparición de un SN transitorio en un recién nacido de una madre con SN [62]

Desaparición de un SN después del trasplante de un riñón con SN por NCM a un paciente sin SN [63]

Recidiva del SN después del trasplante renal en el 40%-50% de los pacientes con SNCR [64] [65], esta recidiva puede ocurrir en las horas siguientes al TR.

Obtención de una remisión transitoria con intercambios plasmáticos (riñones propios o injerto renal) [66] [67].

Inducción de una proteinuria en ratas después de la administración del sobrenadante de los linfocitos [48].

Hay muchos factores candidatos a ser responsables del aumento de la permeabilidad capilar:

La forma soluble del receptor del activador del plasminógeno tipo urokinasa (soluble urokinase-type plasminogen activator receptor) o suPAR es el más conocido. Está más elevado en la orina y el plasma de los pacientes con GESF recurrente después del trasplante que en pacientes con NCM o GESF no recurrente. Su expresión está aumentada en el riñón de pacientes con GESF [69] [70]. Estos resultados no se confirman en otros estudios. Se han encontrado además niveles elevados de suPAR en otras enfermedades renales, con o sin proteinuria y en pacientes con ERC y riesgo de desarrollar una insuficiencia renal aguda [71] [72]. Parece más bien tratarse de un factor que contribuye a la formación de una lesión renal en general y sus niveles indican la progresión de la enfermedad renal con o sin pro-

teinuria.

Anticuerpos anti CD40: un aumento de estos anticuerpos predice la recidiva de una GESF después del trasplante renal. Pertenecen a la superfamilia de los receptores del TNF y tienen un papel importante como moléculas coestimuladoras en la inmunidad y en la inflamación. Como su ligando (CD40L), se expresan en diversos tejidos (células presentadoras de antígeno endotelio, células epiteliales como los podocitos y estimulan la producción de quimiocinas, metaloproteasas, PARsu y PARu [73]. Los datos disponibles son experimentales y necesitan confirmación.

IL-13: esta interleuquina se produce espontáneamente en los pacientes con NCM, aumenta su ARN mensajero durante las recaídas del SN y los linfocitos B expresan su receptor. La transfección del gen de la IL-13 induce albuminuria en las ratas. En este modelo, la proteinuria se asocia a una sobre expresión del gen que codifica CD80 (o B7-1), proteína transmembrana presente en la superficie de los linfocitos B, de las células presentadoras de antígeno y en la superficie de los podocitos. Una vez activada esta proteína provoca la reorganización del citoesqueleto de actina, la fusión de los pedicelos y proteinuria. Los niveles urinarios de CD80 están más elevados durante los brotes de SN que en los periodos de remisión en la NCM y que en la GESF [74] [75] [76] [77].

Hemopexina: es una glucoproteína presente en el plasma de los pacientes con NCM. Produce proteinuria al ser administrada a un riñón aislado de rata e induce una reordenación del citoesqueleto de actina de los podocitos en cultivo. Esta reordenación es reversible y depende de la nefrina. La hemopexina también induce una disminución de la glicocalix endotelial cargada negativamente [57] [78]. La implicación de la hemopexina en la NCM está todavía por confirmar. El aumento de permeabilidad capilar inducida por estos factores se debe a una modificación de los pies de los podocitos que lleva a una fusión completa de los mismos y a una disminución de las cargas aniónicas de la membrana basal glomerular y del endotelio. Esto permite que proteínas plasmáticas de bajo peso molecular y con carga negativa a pH neutro, como la albúmina sérica, atraviesen con mayor facilidad la pared de los capilares glomerulares [78] [79].

Por otra parte, el hecho de que algunos pacientes muestren una respuesta favorable al rituximab, un

anticuerpo monoclonal dirigido contra los linfocitos B CD20+, parece indicar que también los linfocitos B tienen un papel en la patogenia de esta enfermedad. La diferenciación de las células B parece verse afectadas en la NCM como lo demuestra la disminución frecuente de algunas subclases de IgG (IgG1, IgG2 o IgG3) que no se puede explicar solo por las pérdidas urinarias. Esto sugiere la presencia de anomalías de la cooperación de linfocitos T/B en la NCM [80].

Linfocitos B y autoinmunidad

El hecho de que algunos pacientes muestren una respuesta favorable al rituximab, un anticuerpo monoclonal dirigido contra los linfocitos B CD20+, indica que también estos linfocitos tienen un papel en la patogenia de esta enfermedad. La diferenciación de las células B parece verse afectadas en la NCM como lo demuestra la disminución frecuente de algunas subclases de IgG (IgG1, IgG2 o IgG3) que no se puede explicar solo por las pérdidas urinarias. Esto sugiere la presencia de anomalías de la cooperación de linfocitos T/B en la NCM [80]. Se han descubierto, recientemente, anticuerpos antinefrina en el suero del 30% de los pacientes de una cohorte de 62 adultos y niños con una NCM. Los niveles son altos cuando la extracción coincide con un brote de SN y disminuyen o desaparecen en periodos de remisión. La IF muestra una co-localización de depósitos granulares muy finos de IgG y nefrina en 9 pacientes con anticuerpos circulantes. Una mujer adulta, con un SNCD que debuto en la infancia, desarrolla una GEFS y una ERC-5D. Después de un TR, el SN recidiva, coincidiendo con niveles altos de anticuerpos antinefrina en el suero. La plasmáferesis permite la remisión del SN y la desaparición de los anticuerpos circulantes [81]. También muy recientemente, se ha descubierto en el 66% de 341 niños chinos con SNI, 7 autoanticuerpos dirigidos contra antígenos podocitarios [82][83]. Estos datos se han visto confirmados en un modelo murino de SNI. Se trata de ratas inmunizadas con la proteína Crb2, una proteína transmembrana presente en los pedicelos. A las 9-18 semanas de la inmunización presentan un SN. Histológicamente tienen una NCM y en algunos casos unos cambios histológicos son los de una NCM y en algunos casos (después de las 18 semanas) de una GEFS. La inmunofluorescencia muestra una co-localización de IgG granular (muy discreta) y de Crb2 [84].

PATOLOGÍA DE LA NCM

Microscopía óptica

Glomérulos

La principal característica morfológica de la NCM es la ausencia de alteraciones ópticas en el parénquima renal (**Figura 1**). La estructura glomerular debe estar preservada, sin alteraciones ópticas de la pared capilar glomerular, ni alteraciones en la celularidad glomerular (**Figura 2**) (**Figura 3**). La membrana basal glomerular es normal en grosor, textura y contorno. Puede observarse leve edema de los podocitos, pero no hiperplasia (observada con frecuencia en la GESF).

La presencia de algunas características morfológicas es incompatible con el diagnóstico de NCM. Se trata de :

- esclerosis glomerular segmentaria o colapso glomerular segmentario.
- adherencias capsulares.
- proliferación endocapilar.
- hialinosis glomerular.

En cambio, la presencia de otros hallazgos morfológicos se acepta. Se trata de:

Leve incremento mesangial, focal y consistente en un incremento de la matriz mesangial o de la ce-

lularidad mesangial (**Figura 4**) (**Figura 5**).

Glomérulos totalmente esclerosados (**Figura 6**): el número de glomérulos esclerosados debe ser inferior a la edad del paciente dividido por 2 menos 10. La presencia de glomérulos esclerosados (sin fibrosis intersticial ni atrofia tubular) no tiene implicaciones pronósticas ni se correlaciona con otros hallazgos como proliferación mesangial o depósito de IgM.

Túbulos

No hay hallazgos morfológicos tubulares característicos de la NCM (**Figura 7**) (**Figura 8**). Pueden observarse cambios inespecíficos en relación a la proteinuria:

- Vacuolas claras o glóbulos hialinos citoplasmáticos (que corresponden a reabsorción de proteínas): presentes en el epitelio tubular proximal, eosinófilos, PAS positivos y rojos con la tinción de tricrómico.

- Fina vacuolización citoplasmática (depósito de lípidos): presentes en el epitelio tubular proximal, claros con la H&E y no se tiñen ni con el PAS ni con el tricrómico.

La presencia de atrofia tubular no es propia de la NCM. Se acepta su presencia en focos parcheados, en pacientes mayores.

Figura 1. Parénquima renal sin alteraciones ópticas.

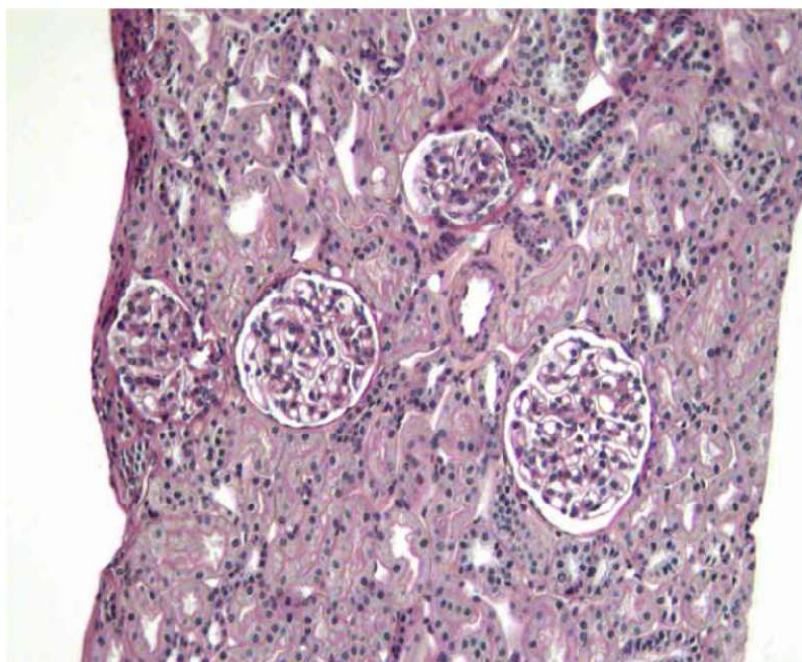


Figura 2. Glomérulo sin alteraciones ópticas. Luces capilares permeables, pared capilar fina sin alteraciones ópticas, ausencia de lesiones de esclerosis.

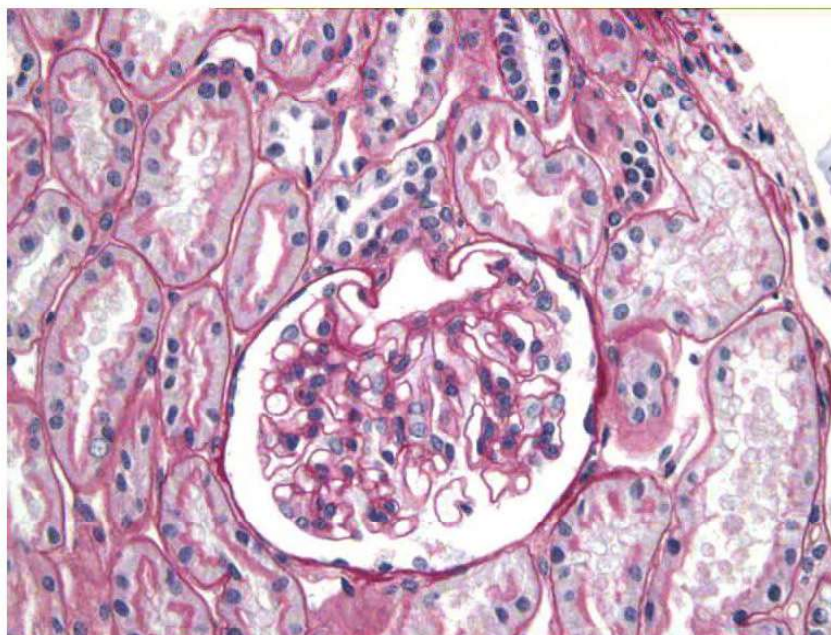
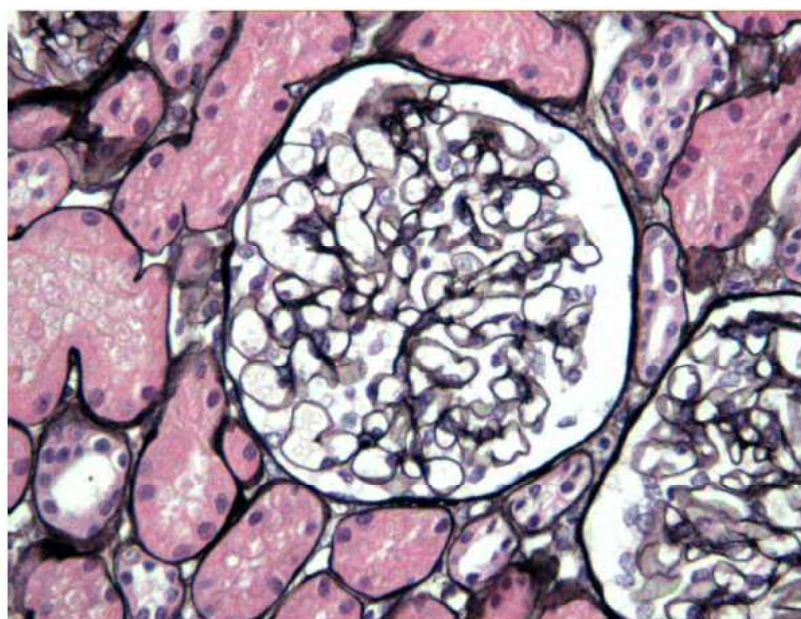


Figura 3. Glomérulo sin alteraciones ópticas.



Intersticio

No hay hallazgos morfológicos intersticiales característicos de la NCM (**Figura 7**) (**Figura 8**).

Pueden observarse algunos hallazgos inespecíficos, como:

- Edema intersticial.
- Fibrosis focal (en relación con atrofia tubular) en pacientes mayores.

- Fibrosis intersticial como complicación de tratamiento previo con ciclosporina u otros inhibidores de la calcineurina.

- Infiltrado inflamatorio crónico secundario a daño tubular.

- Ocasionalmente pueden observarse células espumosas intersticiales, en general de forma aislada.

Nefropatía por Cambios Mínimos

Figura 4. Leve proliferación mesangial segmentaria.

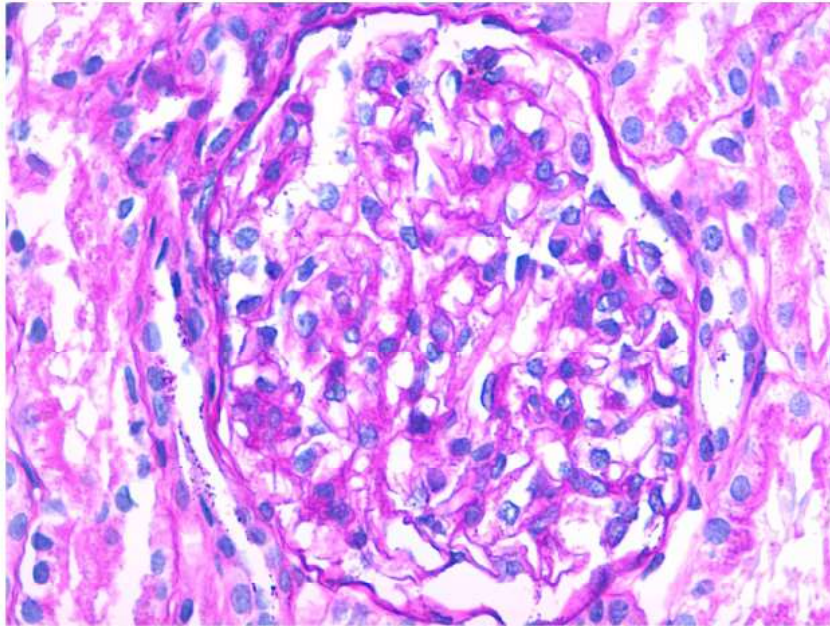
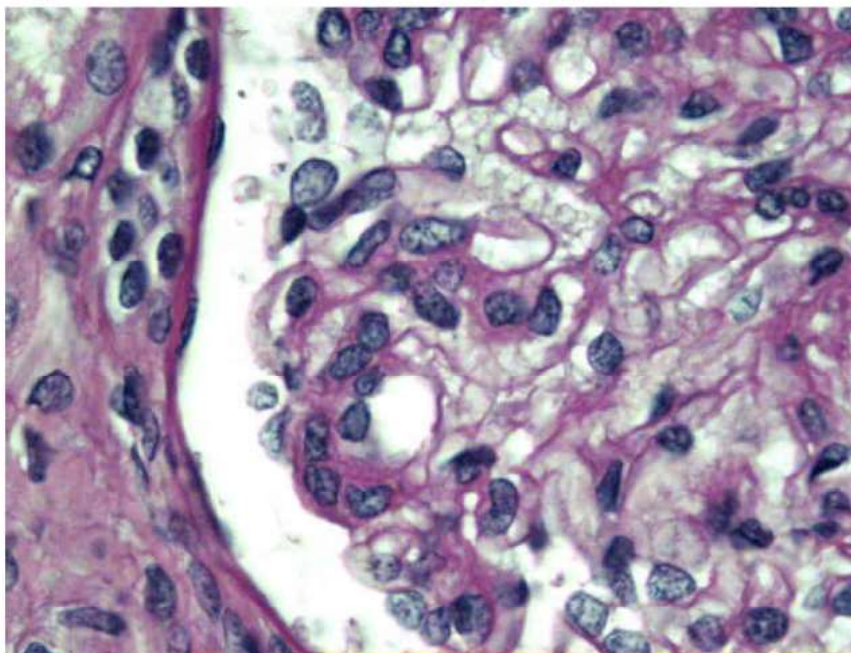


Figura 5. Leve proliferación mesangial segmentaria.



Vasos

No hay hallazgos morfológicos vasculares característicos de la NCM (**Figura 7**). Puede observarse fibrosis intimal en pacientes mayores.

Inmunofluorescencia

En la NCM no se observa la presencia de depósitos inmunes. De hecho, la presencia significativa de

depósitos inmunes excluye el diagnóstico de NCM. Puede observarse leve depósito de IgM y C3 mesangial, sin que ellos se corresponda con depósitos electrón-densos. Estos leves depósitos se consideran secundarios a la proteinuria.

Microscopía electrónica

La característica morfológica principal de la NCM es ultraestructural, y afecta al podocito (**Figura**

Figura 6. Glomérulo totalmente esclerosado, en ausencia de fibrosis intersticial ni atrofia tubular.

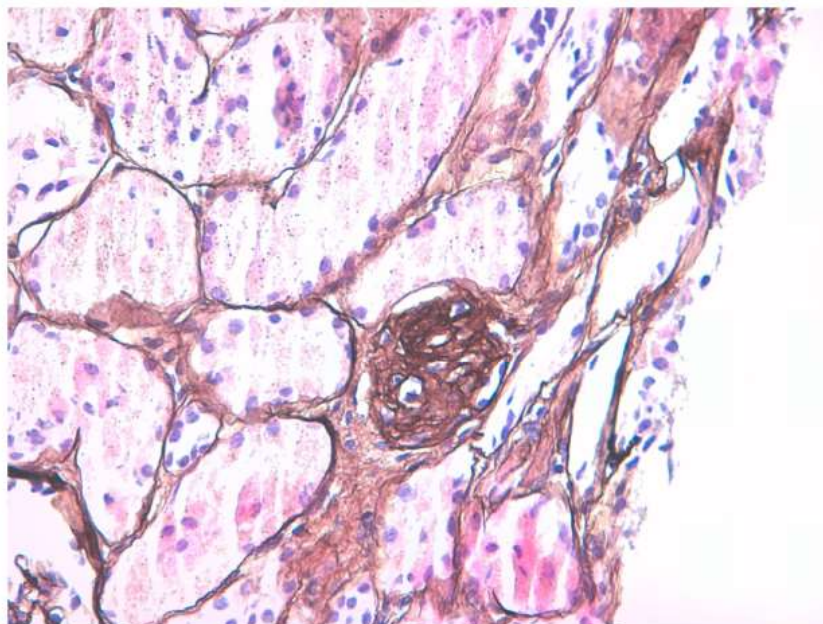
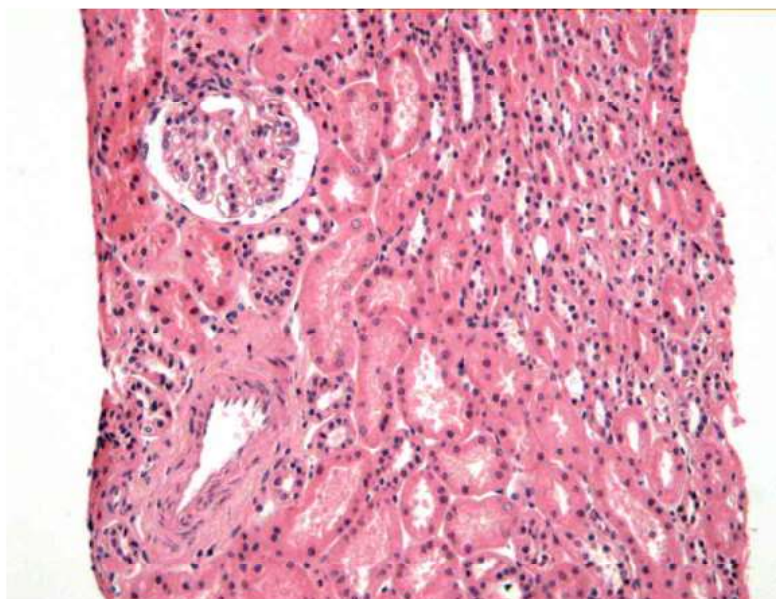


Figura 7. Parénquima renal con intersticio y vasos sin alteraciones ópticas.



9) (Figura 10). Es característica la extensa desaparición (o fusión o engrosamiento) de los pedicelos, de extensión variable, aunque suele ser un cambio extenso. Debe afectar como mínimo la mitad de la superficie de las asas capilares. También pueden observarse otros cambios en las células epiteliales como hipertrofia, transformación microvillositaria, formación de vacuolas y gotitas de reabsorción de

proteínas o lípidos.

La membrana basal glomerular es normal en cuanto a grosor y textura.

En algunos casos, pueden observarse pequeños depósitos electrondensos paramesangiales que se correlacionan con depósitos de IgM y que se corresponden con proteínas plasmáticas atrapadas durante la proteinuria. Para el diagnóstico de NCM, no se

Nefropatía por Cambios Mínimos

Figura 8. Intersticio y túbulos renales sin alteraciones ópticas.

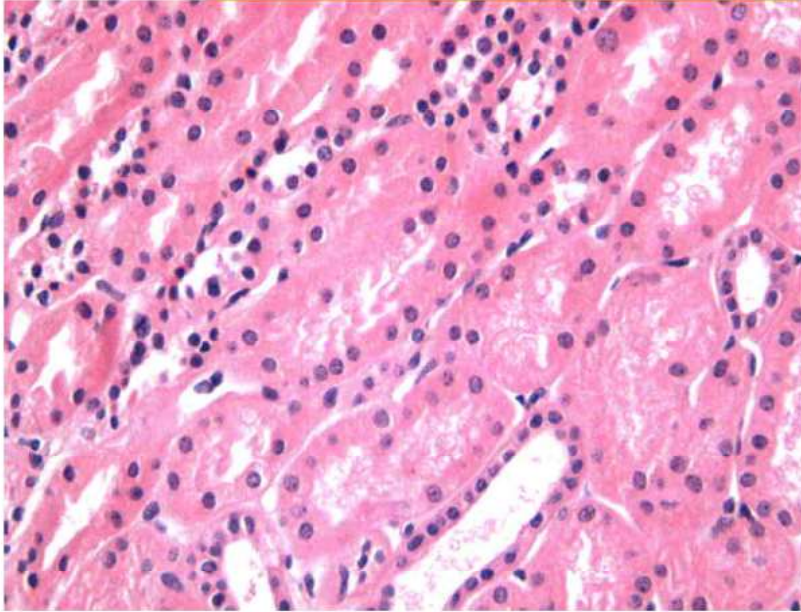
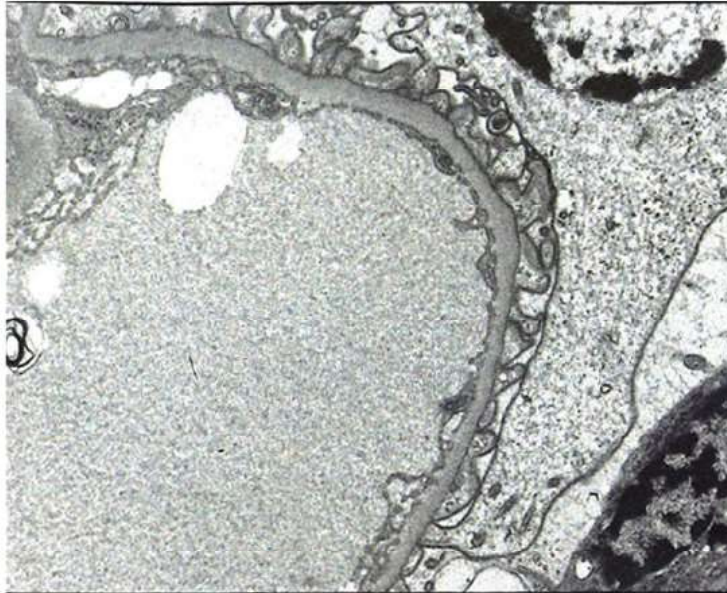


Figura 9. Borramiento de pedicelos con ausencia de depósitos inmunes.



acepta la presencia de depósitos inmunes en la periferia de los capilares glomerulares.

DIAGNÓSTICO DIFERENCIAL

Nefropatía IgM

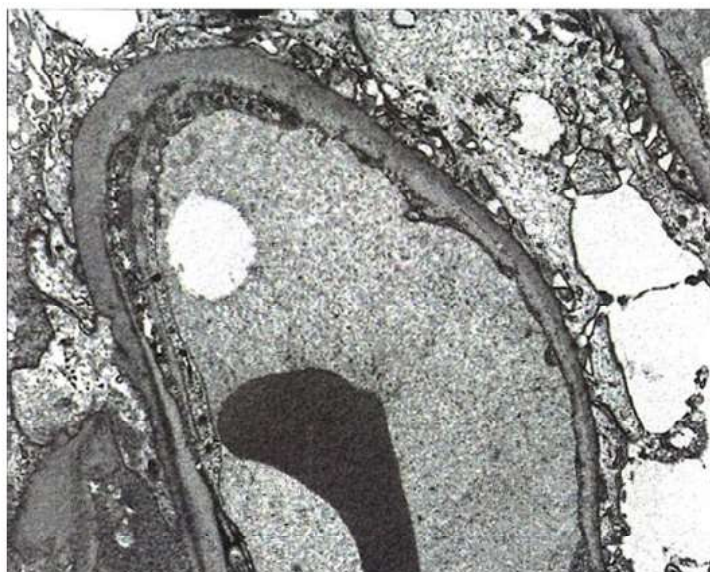
Ópticamente no se observan alteraciones, o una

leve proliferación mesangial. En la inmunofluorescencia, se observa depósito mesangial de IgM (++/+++) y se demuestran los depósitos mesangiales ultraestructuralmente.

Nefropatía C1q

Ópticamente puede no observarse alteraciones, una proliferación mesangial de intensidad varia-

Figura 10. Borramiento de pedicelos con ausencia de depósitos inmunes.



ble o bien un patrón de glomeruloesclerosis focal y segmentaria. En la inmunofluorescencia se observa depósito mesangial de C1q.

Glomeruloesclerosis focal y segmentaria

Para descartar una GESF es necesario una muestra adecuada, idealmente más de 25 glomérulos incluyendo zona yuxtamedular. Si se identifican lesiones de esclerosis segmentaria, no hay problema de diagnóstico diferencial. El problema surge cuando dada la afectación focal de las lesiones, éstas no se identifican en la biopsia renal. En esos casos, la presencia de algunas características apoya el diagnóstico de glomeruloesclerosis: mayor tamaño glomerular o atrofia tubular. La presencia de afectación túbulo-intersticial crónica hace sospechar que se trata de launa GESF y debe motivar a la seriación del material buscando la lesión diagnóstica. La extensión de la desaparición de los pedicelos no diferencia la NCM de la GESF.

CUADRO CLÍNICO

Es el de un síndrome nefrótico clínicamente evidente, de aparición brusca, con edemas generalizados que pueden ir acompañados de ascitis y derrame pleural.

La proteinuria de rango nefrótico suele ser masiva y la hipoalbuminemia (< 30 g/L) severa. Como consecuencia del SN, está presente una hiperlipemia.

El SN puro es mucho menos frecuente que en el niño [85] [86] [87] [88]:

- En el 10%-30% de los casos hay microhematuria.

- Hasta en el 40% de los casos se observa hipertensión arterial

- Puede estar disminuido el filtrado glomerular por la edad avanzada de muchos pacientes y por la disminución del volumen intravascular debido a la hipoalbuminemia.

Las complicaciones más frecuentes son las infecciones y los eventos tromboembólicos.

La función renal es normal en la mayoría de los pacientes, aunque algunos con SN grave pueden presentar una discreta disminución del filtrado glomerular “funcional” que vuelve a la normalidad cuando se corrige el SN [85] [86] [87] [88] [89] [90].

Hasta el 40% de los pacientes mayores pueden desarrollar un fracaso renal agudo grave cuya patogenia es desconocida. La edad, el sexo masculino, la HTA, la proteinuria masiva, las lesiones de arterioloesclerosis y la hipovolemia agravada por los diuréticos son factores de riesgo [7] [86] [87] [88] [89] [90] [91] [92][93] [94].

TRATAMIENTO Y PRONÓSTICO

Tratamiento inicial

Mientras persiste el SN, el paciente corre el riesgo de presentar las complicaciones características del mismo, sobre todo trombosis venosas e infecciones. Como la tasa de remisiones espontáneas es excepcional y retrasar el inicio del tratamiento favorece la aparición de una insuficiencia renal aguda y de una cortico-resistencia, se justifica el inicio rápido del tratamiento una vez diagnosticada la NCM por biopsia renal [48] [95] (**Figura 11**).

El tratamiento con corticoides es el tratamiento de elección, aunque no existe ningún estudio controlado randomizado que lo apoye. Esta recomendación se basa en la opinión de los expertos, en datos fundamentalmente pediátricos y en algunos estudios retrospectivos realizados en el adulto.

En ausencia de contraindicaciones, la dosis inicial recomendada es de 1 mg/kg/d (máximo 80 mg/día), en una sola dosis matutina, para evitar la supresión de la glándula suprarrenal [95] [96] [97][98] [99].

Una vez conseguida la RC, se mantiene la dosis de

prednisona 2 semanas más (un mínimo de 4 semanas y un máximo de 16 semanas), se reduce entonces a 0,5 mg/kg/d y se mantiene esta dosis durante 8 semanas. Posteriormente la disminución es lenta (5 a 10 mg/semana) hasta suspender los corticoides a los 6 meses de la remisión. Hay que estar atentos a la posible aparición de efectos secundarios y considerar tratamientos alternativos en el caso de que se manifiesten [98] [99] [100]. Otra posibilidad es iniciar el descenso de la dosis de corticoides antes de conseguir la RC, cuando hay una clara disminución de la proteinuria [7].

La tasa de remisiones (completas o parciales) esta relacionada con la duración del tratamiento (37 y 57% respectivamente a las 4 semanas de tratamiento, 68 y 75% respectivamente a las 8 semanas) [85] [86] [87] [88] [89] [100], 75 y 90% a las 16 semanas [101]. La CR se define, a partir de estos resultados, como la ausencia de respuesta a las 16 semanas de tratamiento [5] [20] [97] (**Tabla 2**). Estos resultados están muy alejados de la respuesta en los niños en los que se consigue un 90% de remisiones a las 8 semanas [102].

Algunos autores prefieren administrar los corticoides a días alternos (2mg/kg/día) con resultados

Figura 11. Tratamiento de la Nefropatía por lesiones mínimas

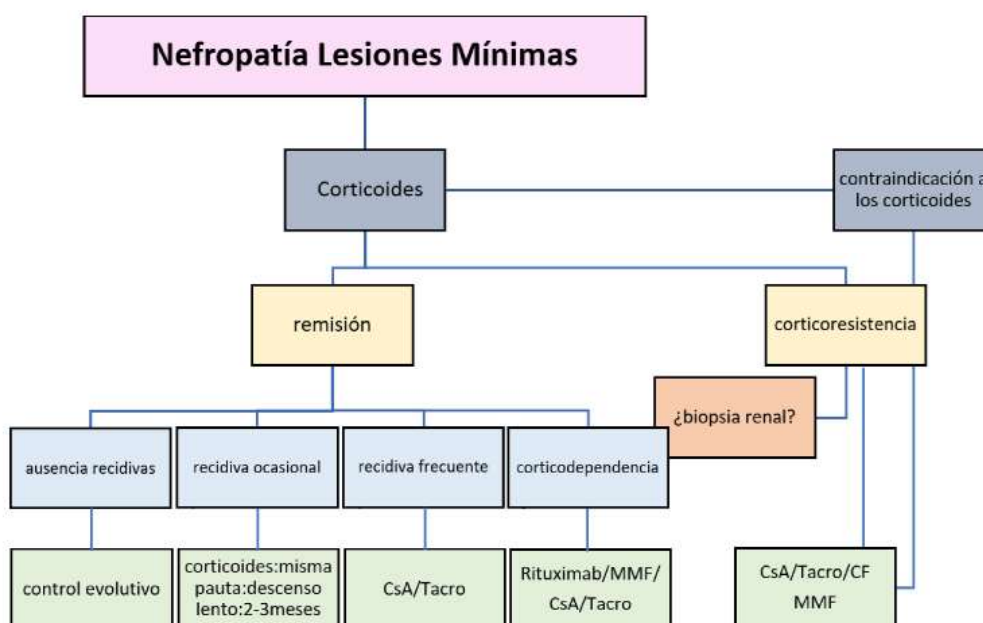


Tabla 2. Definiciones: Remisiones, recaídas, efecto corticoides

Remisión completa (RC):	Proteinuria < 0,3 g/d y albuminemia > 30 g/l.
Remisión parcial (RP):	Albuminemia > 30 g/l y proteinuria persistente >0,3 g/d.
Recaída:	Recidiva de la proteinuria > 3 g/d en un paciente en situación de RC o RP.
Recaídas frecuentes:	Presencia de dos recaídas en menos de 6 meses o al menos 4 en 12 meses después de haber conseguido una RP o C.
Corticorresistencia:	Ausencia de R después de 16 semanas de tratamiento con corticoides a la dosis de 1 mg/kg/día
Corticodependencia:	Aparición de una recaída durante la fase de disminución de los corticoides o durante las dos primeras semanas que siguen su interrupción

similares tanto en eficacia como en seguridad [88].

Contraindicación o intolerancia a los corticoides a dosis altas

En casos de mal control de una diabetes, de enfermedad psiquiátrica, de obesidad mórbida, de osteoporosis o osteopenia o de rechazo a la toma de corticoides por parte del paciente, se utilizan tratamientos inmunosupresores alternativos (ciclofosfamida, anticalcineurínicos, ácido micofenólico o rituximab) asociados o no a dosis bajas de corticoides. Los resultados son similares a los conseguidos con dosis altas de corticoides [5] [102] [103].

En caso de SN persistente a pesar del tratamiento, se recomienda la administración de inhibidores del sistema renina angiotensina aldosterona o antagonistas de los receptores de la angiotensina II, de anticoagulación profiláctica (en caso de albuminemia inferior a 20-25 g/L) y de estatinas [5].

Recaídas

Aunque no existen estudios controlados, diversos estudios observacionales sugieren que el riesgo de recidivas del SN aumenta si la duración del tratamiento con corticoides es corta.

Tras el primer brote de la enfermedad son frecuentes las recaídas. Del 30 al 70% de los pacientes presentan una sola recaída en los primeros 6 meses después de conseguida la remisión, del 28 al 40% tienen recaídas frecuentes durante los dos primeros

años que siguen a la remisión y del 14 al 30% son corticodependientes [85] [86] [88] [90] [99] [101].

En caso de recidivas frecuentes (más de 3 recidivas al año) o de corticodependencia (2 recaídas seguidas durante la disminución de los corticoides o en las dos semanas que siguen la suspensión), es necesario introducir de nuevo los corticoides o utilizarlos de forma prolongada. El riesgo de complicaciones es alto. Para evitarlas se suele asociar otros inmunosupresores [62] [80] [85].

Recaídas aisladas

Cuando son aisladas, se deben tratar con la misma pauta inicial que el primer brote. El periodo de reducción (5 mg cada 3-5 días) hasta la suspensión suele ser más corto (de 1 a 2 meses) especialmente si la recaída está diferida en el tiempo o desencadenada por una infección o un episodio alérgico.

Recaídas frecuentes y corticodependencia (Tabla 2)

Existen varias alternativas de tratamiento:

Dosis bajas de corticoides

En pacientes cortico-sensibles con recidivas frecuentes, una alternativa a los inmunosupresores es la administración de dosis bajas de corticoides a días alternos durante periodos largos (6-12 meses o más) en caso de buena tolerancia. Si la recaída se produce con dosis de prednisona superiores a 0,2

Nefropatía por Cambios Mínimos

mg/kg/d, el riesgo de desarrollar efectos tóxicos es demasiado importante y se prefiere la introducción de inmunosupresores para mantener la remisión [85] [104] [105].

Anticalcineurínicos

Es el tratamiento de elección. Se utiliza la ciclosporina (CsA) (iniciar con una dosis total de 3-5 mg/kg/d, dividida en 2 dosis diarias, mantener unos niveles valle entre 150 y 200 ng/ml durante los 3 primeros meses, y de 100 a 150 ng/ml posteriormente) [106] [107] [108] o el tacrolimus (iniciar con una dosis de 0.05-0.1 mg/kg/d, mantener niveles valle entre 5-7 ng/ml durante los 3 primeros meses, y 4-6 ng/ml posteriormente) [109].

Contamos solo con estudios observacionales y un solo estudio randomizado: 60% al 90% de los pacientes con recidivas frecuentes y con SNCD respectivamente entran en RC o RP con una dosis de CsA de 4 a 6 mg/d [108] [110] [111].

En ausencia de respuesta a los 3 o 6 meses (según los grupos), se debe suspender el tratamiento.

En los pacientes respondedores existe un riesgo alto de dependencia a los anticalcineurínicos con recaídas (60 al 90% de los casos) en el periodo de disminución de la dosis o después de la suspensión del fármaco [108]. El riesgo es más alto si la duración del tratamiento es relativamente corta. Para evitar las recaídas, se propone un periodo de tratamiento de 18 a 24 meses con una disminución progresiva de la dosis.

En caso de tratamiento prolongado (más de 2 años) por dependencia, algunos grupos proponen realizar una biopsia renal para valorar el daño intersticial y arteriolar [106] [110] [112] [113].

Parte del efecto de la CsA es independiente de su acción sobre los linfocitos T y B. Bloquea la defosforilación de la sinaptopodina, una proteína organizadora de la actina del podocito. Este bloqueo inhibe la proteólisis de la sinaptopodina, estabilizando las hendiduras diafragmáticas y la concentración-relajación normal del podocito [114].

Ciclofosfamida:

Estudios no controlados en el adulto han demostrado que un ciclo de ciclofosfamida (CF) oral (2-2,5 mg/kg al día durante 8-12 semanas) iniciado después de haber conseguido la RC con corticoides, es efectivo para disminuir o incluso eliminar las recaídas en el 50% de los pacientes durante 5

años. [86] [88] [95] [98] [99]. Después del inicio de la CF, se inicia la disminución de la dosis de corticoides y se suspenden a las 4 semanas. La dosis de CF se ajusta para prevenir la leucopenia.

La incidencia de recaídas es menor con la CF que con los anticalcineurínicos. También mejoran los resultados cuando se prolonga el tratamiento de 8 a 12 semanas [85] [107] [115], pero las complicaciones de la CF (leucopenia, infertilidad, cistitis hemorrágica, infecciones, neoplasias) son frecuentes con dosis acumuladas superiores a 200-300 mg/kg y limitan su utilización de forma habitual.

Micofenolato

El micofenolato (MMF) ha mostrado una efectividad similar a la de los anticalcineurínicos (50 a 80% de remisiones), sin el riesgo de nefrotoxicidad, pero solo en estudios no controlados con pocos pacientes. La dosis diaria es de 750 a 1000 mg/d, la duración mínima del tratamiento de 12 meses. Como con la CsA el riesgo de recidiva después de su suspensión es alto por lo que se aconseja una disminución progresiva de la dosis antes de la suspensión [88] [116] [117] [118] [119].

Se necesitan estudios controlados para confirmar que el MMF como alternativa en la NCM en pacientes CD o con contraindicaciones a los corticoides o a otros inmunosupresores.

Rituximab

El Rituximab (Rtx) permite la depleción de los linfocitos B por 3 mecanismos [120]

- Citotoxicidad celular mediada por anticuerpos
- Citotoxicidad dependiente del complemento
- Inducción de apoptosis.

Por otra parte, se une a la esfingomielina fosfodiesterasa tipo acida 3b (SMPDL3b) en los podocitos, estabilizando el citoesqueleto de actina y disminuyendo el fenómeno de fusión de los pedicelos y la apoptosis de los podocitos [121] [122].

En niños con SNI corticodependiente, el Rtx es eficaz y seguro lo que justifica su uso en la población adulta donde disponemos de algunos estudios prospectivos y retrospectivos unicéntricos y multicéntricos [123] [124] [125] [126] [127] [128], en los cuales también se muestra como un tratamiento seguro y eficaz para prevenir los brotes de SN en pacientes con SN difícil de tratar.

En un metaanálisis reciente que incluye 444 pacientes adultos tratados con Rtx por corticodepen-

dencia, más del 84% entran en RC y un 25% recaen a los 12 meses del tratamiento [129].

No hay ninguna pauta consensuada que establezca la dosis de Rtx ni el esquema de tratamiento que se debería usar. Las pautas descritas, con dosis más bajas que en la nefropatía membranosa o en las vasculitis asociadas a ANCA, son las siguientes:

Para inducir la remisión:

a) una dosis de 375 mg/m² semanal, repetida 4 veces,

b) 1 dosis de 1 gramo quincenal repetida 2 veces

Para tratar una recidiva:

a) 375 mg/m² (dosis única) y disminución progresiva de esteroides o inmunosupresores. Tratar con la misma pauta si se produce un brote.

b) 1 dosis única de 1 gramo y disminución progresiva de esteroides o inmunosupresores. Se trata con la misma pauta si se produce un brote.

En los casos de difícil control, se puede utilizar el Rtx con una periodicidad y dosificación muy variable según los autores y teniendo en cuenta los niveles de IgG y CD19: de 500 mg a 1g (1 sola infusión), repitiendo esta dosis cada 4-12 meses.

En estas indicaciones y con estas dosis se han descrito muy pocos efectos secundarios: en el momento de la administración endovenosa la liberación de citoquinas puede producir fiebre, astenia, cefaleas, náuseas), a más largo plazo, hipogammaglobulinemia, infecciones (reactivación hepatitis B, neumocistis, leucoencefalopatía multifocal progresiva por virus JC) [120].

No está claro cual es el régimen óptimo ni la dosis adecuada, pero la mayoría de los autores piensan

que es un fármaco efectivo para mantener la remisión y reducir la cantidad y número de inmunosupresores necesarios.

Corticorresistencia

Un porcentaje escaso (5%-10%) de síndrome nefrótico por NCM muestra resistencia a los corticoides (Tabla 2). Puede ser debido a una duración del tratamiento con corticoides inferior a 16 semanas o a un diagnóstico patológico incorrecto, pudiendo tratarse de una GESF o de una nefropatía IgM no diagnosticadas si la muestra es inadecuada. Es aconsejable, en caso de duda razonable, realizar una nueva biopsia renal. También se sabe que hasta el 30% de estos casos, sobre todo en la infancia o entre los adultos jóvenes, son enfermedades hereditarias de causa monogénica: se han descrito mutaciones

en más de 50 genes, de transmisión recesiva o dominante. Se tiene que realizar un estudio genético en todos los pacientes con un SNCR que debute antes de los 30 años [130] [131].

El tratamiento con CF aporta pocos beneficios en estos casos [98] [99] [132].

Los anticalcineurínicos son eficaces aunque no disponemos de resultados a largo plazo. El número de RP o RC es importante, pero las recaídas después de la suspensión son muy frecuentes. Es aconsejable no prolongar su administración más de 6 meses si no hay respuesta y evitar tratamientos de más de 18 meses (12 según algunos autores) [88] [95] [133].

En ausencia de respuesta, la actitud más razonable es el no insistir en el tratamiento inmunosupresor y limitarse al tratamiento del SN con diuréticos, inhibidores del sistema renina angiotensina aldosterona y estatinas.

PRONÓSTICO

Aunque algunos pacientes presentan numerosos brotes de SN o una dependencia prolongada a los corticoides, el pronóstico de la NCM es excelente. Las principales complicaciones son consecuencia de los tratamientos.

La insuficiencia renal avanzada es poco frecuente (< 5%) y solo ocurre en casos corticorresistentes. En estos casos, se observan lesiones de GESF si se repite la biopsia renal. Se desconoce si este dato corresponde a la ausencia de lesión de GESF en la biopsia diagnóstica, dado su carácter focal o a la evolución de un NCM hacia una GESF [59] [102] [134].

En conclusión, la mayoría de los pacientes con una NCM que debuta en la edad adulta son corticorresistentes. Las recaídas aisladas responden bien a los corticoides y en caso de recaídas frecuentes o de corticodependencia, los anticalcineurínicos o el Rituximab son las alternativas de tratamiento. La corticorresistencia sugiere la presencia de lesiones de GESF. Hasta el 40% de los pacientes adultos presentan una insuficiencia renal aguda reversible. Las complicaciones derivadas del SN o del tratamiento son frecuentes. Las principales líneas de mejora son la identificación de biomarcadores que puedan orientar el tratamiento, la identificación de las dosis y duración más eficaces y seguras del tratamiento con corticoides y la realización de estudios controlados que permitan comparar los tratamientos de segunda línea.

REFERENCIAS BIBLIOGRÁFICAS

- 1 Habib R, Lévy M, Gubler MC: Clinicopathological correlations in the nephrotic syndrome. *Paediatrician* 1979; 8: 325-348.
- 2 Korbet SM, Whittier WL: Management of Adult Minimal Change Disease. *Clin J Am Soc Nephrol* 2019;14: 911-913.
- 3 Yang CW, Chen FY, Chang FP, Ho Y, Wu BS, Yang AH, Tang DC, Yang CY: IgM mesangial deposition as a risk factor for relapses of adult-onset minimal change disease. *BMC Nephrol* 2021; 22:25- 33.
- 4 Ozeki T, Maruyama S, Imasawa T, Kawaguchi T, Kitamura H, Kadomura M, Katafuchi R, Oka K, Yokoyama H, Sugiyama H, Sato H: Clinical manifestations of focal segmental glomerulosclerosis in Japan from the Japan Renal Biopsy Registry: age stratification and comparison with minimal change disease. *Sci Rep* 2021;11: 2602-2617.
- 5 The KDIGO practice guideline on glomerulonephritis. Chapter 5: Minimal-change disease in adults. *Kidney International Supplements*. 2012;2:177-180.
- 6 Trautmann A, Lipska-Ziętkiewicz BS, Schaefer F: Exploring the Clinical and Genetic Spectrum of Steroid Resistant Nephrotic Syndrome: The PodoNet Registry. *Front Pediatr* 2018; 6: 200.
- 7 Fenton A., Smith SW, Hewins P: Adult minimal-change disease: observational data from a UK centre on patient characteristics, therapies, and outcomes. *BMC Nephrology* 2018; 19: 207-215.
- 8 Maas RJ, Wetzels JF: Glomerular disease in 2016: New advances in the treatment of glomerular disease. *Nat Rev Nephrol*. 2017; 13: 65-66.
- 9 Maas RJ, Deegens JK, Smeets B, Moeller MJ, Wetzels JF: Minimal change disease and idiopathic FSGS: manifestations of the same disease. *Nat Rev Nephrol* 2016; 12: 768- 776.
- 10 Rosenberg AZ, Kopp JB: Focal Segmental Glomerulosclerosis. *Clin J Am Soc Nephrol* 2017; 12: 502-517.
- 11 Barri Y M, Munshi NC, Sukumalchantra S, Abulezz SR., Bonsib SM, Wallach J, Walker, PD: Podocyte injury associated glomerulopathies induced by pamidronate. *Kidney International* 2004; 65: 634-641.
- 12 Tang HL, Mak YF, Chu KH, Lee W, Fung SK, Chan TY, Tong KL: Minimal change disease caused by exposure to mercury-containing skin lightening cream: a report of 4 cases. *Clin Nephrol* 2013; 79: 326-329.
- 13 Korzets Z, Golan E, Manor Y, Schneider M, Bernheim J: Spontaneously remitting minimal change nephropathy preceding a relapse of Hodgkin's disease by 19 months. *Clin Nephrol* 1992; 38:125-127.
- 14 Alpers CE, Cotran RS: Neoplasia and glomerular injury. *Kidney Int* 1986; 30:465-473.
- 15 Meyrier A, Delahousse M, Callard P, Rabinfray M: Minimal change nephrotic syndrome revealing solid tumors. *Nephron* 1992;61: 220-223.
- 16 Kwiatkowska E, Gołembiewska E, Ciechanowski K, Kędzierska K. Minimal-Change Disease Secondary to *Borrelia burgdorferi* Infection. *Case Rep Nephrol* 2012; 2012: 1-3.
- 17 Abdel-Hafez M, Shimada M, Lee PY, Johnson RJ, Garin EH: Idiopathic nephrotic syndrome and atopy: is there a common link? *Am J Kidney Dis*. 2009;54: 945-953.
- 18 Westhoff TH, Waldherr R, Loddenkemper C, Ries W, Zidek W, van der Giet M: Mesangial IgA deposition in minimal change nephrotic syndrome: coincidence of different entities or variant of minimal change disease? *Clin Nephrol* 2006; 65: 203- 207.
- 19 Oliva-Damaso N, Payan J, Oliva-Damaso E, Pereda T, Bomback AS: Lupus podocytopathy: An overview. *Adv Chronic Kidney Dis* 2019; 26: 369-375.
- 20 Korbet SM, Schwartz MM, Lewis EJ: Minimal change glomerulopathy of adulthood. *Am J Nephrol* 1988; 8: 291- 297.
- 21 Glasscock RJ: Secondary minimal change disease. *Nephrol Dial Transplant*. 2003; 18 (Suppl 6): vi52-vi58.
- 22 Cameron JS: The nephrotic syndrome and its complications. *Am J Kidney Dis* 1987; 10: 157-171.
- 23 Filler G, Young E, Geier P, Carpenter B, Drukker A, Feber J: Is there really an increase in non-minimal change nephrotic syndrome in children? *Am J Kidney Dis*. 2003; 42:1107-

1113.

24 Haas M, Meehan SM, Karrison TG, Spargo BH: Changing etiologies of unexplained adult nephrotic syndrome: a comparison of renal biopsy findings from 1976-1979 and 1995-1997. *Am J Kidney Dis* 1997; 30: 621- 631.

25 Korbet SM, Genchi RM, Borok RZ, Schwartz MM: The racial prevalence of glomerular lesions in nephrotic adults. *Am J Kidney Dis* 1996; 27: 647-651.

26 Bonilla-Felix M, Parra C, Dajani T, Ferris M, Swinford RD, Portman RJ, Verani R: Changing patterns in the histopathology of idiopathic nephrotic syndrome in children. *Kidney Int* 1999; 55:1885-1890.

27 Srivastava T, Simon SD, Alon US: High incidence of focal segmental glomerulosclerosis in nephrotic syndrome of childhood. *Pediatr Nephrol* 1999; 13:13-18.

28 McGrogan A, Franssen FMC, de Vries CS: The incidence of primary glomerulonephritis worldwide: a systematic review of the literature. *Nephrol Dial Transplant* 2011; 26: 414- 430.

29 Sharples PM, Poulton J, White RH: Steroid responsive nephrotic syndrome is more common in Asians. *Arch Dis Child* 1985; 60: 1014-1017.

30 Feehally J, Kendell NP, Swift PG, Walls J: High incidence of minimal change nephrotic syndrome in Asians. *Arch Dis Child* 1985; 60: 1018-1020.

31 Shalhoub RJ: Pathogenesis of lipoid nephrosis: a disorder of T cell function. *Lancet* 1974; 2: 556-561.

32 Ishimoto T, Shimada M, Araya CE, Huskey J, Garin EH, Johnson RJ: Minimal change disease: a CD80 podocytopathy. *Semin Nephrol* 2011; 31: 320- 325.

33 Chugh SS, Clement LC, Mace C: New insights into human minimal change disease: lessons from animal models. *Am J Kidney Dis* 2012; 59: 284- 292.

34 Shimuzu M, Khoshnoodi J, Akimoto Y, Kawakami H, Hirano H, Higashihara E, Hosogamada M, Sekine Y, Kurayama R, Joh K, Hirabayashi J, Kasai K, Tryggvason K, Ito N, Yan K: Expression of galectin-1, a new component of slit diaphragm is altered in minimal change nephrotic syndrome. *Lab Invest* 2009; 89: 178-195.

35 Bertelli R, Bonanni A, Caridi G, Canepa A

and Ghiggeri GM: Molecular and Cellular Mechanisms for Proteinuria in Minimal Change Disease. *Front. Med.* 2018; 5:170.

36 Kopp JB, Anders HJ, Susztak K, Podestà MA, Remuzzi G, Hildebrandt F, Romagnani P: Podocytopathies. *Nat Rev Dis Primers.* 2020; 6: 1-24.

37 Preston R, Stuart HM, Lennon R: Genetic testing in steroid resistant nephrotic syndrome: why, who, when and how? *Pediatr Nephrol* 2019; 34: 195-210.

38 Blouch K, Deen WM, Fauvel JP, Biulek J, Derby G, Myers BD: Molecular configuration and glomerular size selectivity in healthy and nephrotic humans. *Am J Physiol* 1997; 273: F430-F437.

39 Teh YM, Lim SK, Jusoh N, Osman K, Muallif SA: CD80 Insights as Therapeutic Target in the Current and Future Treatment Options of Frequent-Relapse Minimal Change Disease. *Biomed Res Int.* 2021; 2021: 6671552.

40 Shimada M, Araya C, Rivard C, Ishimoto T, Johnson RJ, Garin EH: Minimal change disease: a ¿two-hit¿ podocyte immune disorder? *Pediatr Nephrol* 2011;26: 645¿9.

41 Ramanathan AS, Senguttuvan P, Chinniah R, Vijayan M, Thirunavukkarasu M, Raju K, Mani D, Ravi PM, Rajendran P, Krishnan JI, Karuppiah B: Association of HLA-DR/DQ alleles and haplotypes with nephrotic syndrome. *Nephrology (Carlton).* 2016; 21: 745- 752.

42 Gbadegesin RA, Adeyemo A, Webb NJ, Greenbaum LA, Abeyagunawardena A, Thalga-hagoda S, Kale A, Gipson D, Srivastava T, Lin JJ, Chand D, Hunley TE, Brophy PD, Bagga A, Sinha A, Rheault MN, Ghali J, Nicholls K, Abraham E, Janjua HS, Omoloja A, Barletta GM, Cai Y, Milford DD, O'Brien C, Awan A, Belostotsky V, Smoyer WE, Homstad A, Hall G, Wu G, Nagaraj S, Wigfall D, Foreman J, Winn MP; Mid- West Pediatric Nephrology Consortium: HLA-DQA1 and PLCG2 Are Candidate Risk Loci for Childhood- Onset Steroid-Sensitive Nephrotic Syndrome. *J Am Soc Nephrol* 2015; 26:1701- 1710.

43 Lane BM, Cason R, Esezobor CI, Gbade-gesin RA: Genetics of Childhood Steroid Sensitive Nephrotic Syndrome: An Update. *Front Pediatr.* 2019; 7: 8.

44 Liu B, Shao Y, Fu R: Current research status of HLA in immune-related diseases. *Immun In-*

flamm Dis. 2021; 9: 340-350.

45 Robson KJ, Ooi JD, Holdsworth SR, Rossjohn J, Kitching AR: HLA and kidney disease: from associations to mechanisms. *Nat Rev Nephrol*. 2018; 14: 636-655.

46 Atmaca M, Gulhan B, Korkmaz E, Inozu M, Soylemezoglu O, Candan C, Bayazit AK, Elmaci AM, Parmaksiz G, Duzova A, Besbas N, Topaloglu R, Ozaltin F: Follow-up results of patients with ADCK4 mutations and the efficacy of CoQ10 treatment. *Pediatr Nephrol* 2017; 32: 1369;1375.

47 Ahn W, Bomback AS: Approach to diagnosis and management of primary glomerular diseases due to Podocytopathies in adults: Core Curriculum 2020. *Am J Kidney Dis* 75; 6: 955- 964.

48 Vivarelli M, Massella L, Ruggiero B, Emma F: Minimal change disease. *Clin J American Soc Nephrol* 2017; 12: 332-345.

49 Audard V, Larousserie F, Grimbert P, Abtahi M, Sotto JJ, Delmer A, Boue F, Nochy D, Brousse N, Delarue R, Remy P, Ronco P, Sahali D, Lang P, Hermine O. Minimal change nephrotic syndrome and classical Hodgkin's lymphoma: report of 21 cases and review of the literature. *Kidney Int* 2006; 69: 2251- 2260

50 Walker F, Neill S, Carmody M, O'Dwyer: Nephrotic syndrome in Hodgkins disease. *Int J Pediatr Nephrol* 1983; 4:3; 9-41.

51 Lin CY, Hsu HC: Histopathological and immunological studies in spontaneous remission of nephrotic syndrome after intercurrent measles infection. *Nephron*. 1986; 42: 110-115.

52 Elie V, Fakhoury M, Deschênes G, Jacqz-Aigrain E: Physiopathology of idiopathic nephrotic syndrome: lessons from glucocorticoids and epigenetic perspectives. *Pediatr Nephrol* 2012; 27: 1249-1256.

53 Grimbert P, Audard V, Remy P, Lang P, Sahali D: Recent approaches to the pathogenesis of minimal change nephrotic syndrome. *Nephrol Dial Transplant* 2003; 18: 245- 248.

54 van den Berg JG, Weening JJ: Role of the immune system in the pathogenesis of idiopathic nephrotic syndrome. *Clin Sci (Lond)* 2004; 107: 125;136.

55 Meadow SR, Sarsfield JK. Steroid-responsive and nephrotic syndrome and allergy: clinical studies. *Arch Dis Child* 1981; 56: 509;16.

56 Lagrue G, Laurent J, Rostoker G: Food allergy and idiopathic nephrotic syndrome. *Kidney*

Int Suppl 1989; 27: S147;S151.

57 Wei CC, Lin CL, Shen TC, Sung FC. Occurrence of common allergic diseases in children with idiopathic nephrotic syndrome. *J Epidemiol* 2015; 25: 370-7.

58 Youssef DM, Elbehidy RM, El-Shal AS, Sherief LM. T helper 1 and T helper 2 cytokines in atopic children with steroid-sensitive nephrotic syndrome. *Iran J Kidney Dis* 2015; 9: 298;305.

59 Bertelli R, Bonanni A, Di Donato A, Cioni M, Ravani P, Ghiggeri GM. Regulatory T cells and minimal change nephropathy: in the midst of a complex network. *Clin Exp Immunol* 2016; 183: 166-174.

60 Colucci M, Corpetti G, Emma F, Vivarelli M: Immunology of idiopathic nephrotic syndrome. *Pediatr Nephrol* 2018; 33: 573-584.

61 Lai KW, Wei CL, Tan LK, Tan PH, Chiang GSC, Lee CGL, Jordan SC, Yap HK: Overexpression of interleukin-13 induces minimal-change-like nephropathy in rats. *J Am Soc Nephrol* 2007; 18: 1476-1485.

62 Kemper MJ, Wolf G, Muller-Wiefel DE: Transmission of glomerular permeability factor from a mother to her child. *N Engl J Med* 2001; 344: 386- 387.

63 Ali AA, Wilson E, Moorhead JF, Amlot P, Abdulla A, Fernando ON, Dorman A, Sweny P: Minimal change glomerular nephritis. Normal kidneys in an abnormal environment? *Transplantation* 1994; 58: 849- 852.

64 Pru C, Kjellstrand CM, Cohn RA, Vernier RL: Late recurrence of minimal lesion nephrotic syndrome. *Ann Intern Med* 1984; 100: 69-72.

65 Francis A, Trnka P, McTaggart SJ: Long-term outcome of kidney transplantation in recipients with focal segmental glomerulosclerosis. *Clin J Am Soc Nephrol* 2016; 11: 2041;2046.

66 Feld SM, Figueroa P, Savin V, Nast CC, Sharma R, Sharma M, Sharma M, Hirschberg R, Adler SG: Plasmapheresis in the treatment of steroid-resistant focal segmental glomerulosclerosis in native kidneys. *Am J Kidney Dis* 1998; 32: 230-237.

67 Vincenti F, Ghiggeri GM: New Insights into the Pathogenesis and the Therapy of Recurrent Focal Glomerulosclerosis. *Am J Transplant* 2005; 5: 1179-1185.

68 Koyama A, Fujisaki M, Kobayashi M, Igarashi M, Narita M: A glomerular permeability fac-

tor produced by human T cell hybridomas. *Kidney Int* 1991; 40: 453-460.

69 Pereira LHD M, da Silva CA, Monteiro MLGDR et al: Podocin and uPAR are good biomarkers in cases of focal and segmental glomerulosclerosis in pediatric renal biopsies. *PLoS One* 2019; 14: e0217569.

70 Wei C: Circulating urokinase receptor as a cause of focal segmental glomerulosclerosis. *Nat Med* 2011; 17: 952-960.

71 Spinale JM, Mariani LH, Kapoor S, Zhang J, Weyant R, Song PX, Wong HN, Troost JP, Gadegbeku CA, Gipson DS, Kretzler M, Nihalani D, Holzman LB: Nephrotic Syndrome Study Network. A reassessment of soluble urokinase-type plasminogen activator receptor in glomerular disease. *Kidney Int* 2015; 87: 564-574.

72 Hayek SS, Sever S, Ko Y-A, Trachtman H, Awad M, Wadhvani S, et al: Soluble urokinase receptor and chronic kidney disease. *N Engl J Med* 2015; 373:1916-1925.

73 Delville M, Sigdel TK, Wei C, Li J, Hsieh S-C, Fornoni A, et al: A circulating antibody panel for pretransplant prediction of FSGS recurrence after kidney transplantation. *Sci Transl Med* 2014; 6:256ra136.

74 Yap HK, Cheung W, Murugasu B, Sim SK, Seah CC, Jordan SC: Th1 and Th2 cytokine mRNA profiles in childhood nephrotic syndrome: evidence for increased IL-13 mRNA expression in relapse. *J Am Soc Nephrol* 1999; 10: 529- 537.

75 Cara-Fuentes G, Wei C, Segarra A, Ishimoto T, Rivard C, Johnson RJ, Reiser J, Garin EH: CD80 and suPAR in patients with minimal change disease and focal segmental glomerulosclerosis: diagnostic and pathogenic significance. *Pediatr Nephrol* 2014; 29:1 363- 1371.

76 Minamikawa S, Nozu K, Maeta S, Yamamura T, Nakanishi K, Fujimura J, Horinouchi T, Nagano C, Sakakibara N, Nagase H, Shima H, Noda K, Ninchoji T, Kaito H, Iijima K: The utility of urinary CD80 as a diagnostic marker in patients with renal diseases. *Sci Rep* 2018; 8:17322.

77 Gonzalez Guerrico AM, Lieske J, Klee G, Kumar S, Lopez-Baez V, Wright AM, Bobart S, Shevell D, Maldonado M, Troost JP, Hogan MC: Nephrotic Syndrome Study Network Consortium (NEPTUNE). Urinary CD80 discriminates among glomerular disease types and reflects disease activity. *Kidney Int Rep* 2020; 5: 2021-2031.

78 Lennon R, Singh A, Welsh GI, Coward RJ, Satchell S, Ni L, Mathieson PW, Bakker Ww, Salem MA: Hemopexin induces nephrin-dependent reorganization of the actin cytoskeleton in podocytes. *J Am Soc Nephrol*. 2008; 19: 2140-2149.

79 Maas RJ, Deegens JK, Wetzels JF: Permeability factors in idiopathic nephrotic syndrome: historical perspectives and lessons for the future. *Nephro Dial Transplant* 2014; 29: 2207-2216.

80 Francois H, Daugas E, Bensman A, Ronco P: Unexpected efficacy of rituximab in multirelapsing minimal change nephrotic syndrome in the adult: first case report and pathophysiological considerations. *Am J Kidney Dis* 2007; 49: 158- 161.

81 Watts AJB, Keller KH, Lerner G, Rosales I, Collins AB, Sekulic M, Waikar SS, Chandraker A, Riella LV, Alexander MP, Troost JP, Chen J, Fermin D, Yee JL, Sampson MG, Beck LH Jr, Henderson JM, Greka A, Rennke HG, Weins A. Discovery of Autoantibodies Targeting Nephrin in Minimal Change Disease Supports a Novel Autoimmune Etiology. *J Am Soc Nephrol*. 2022;33:238-25.

82 Ye Q, Zhang Y, Zhuang J, Bi Y, Xu H, Shen Q, Liu J, Fu H, Wang J, Feng C, Tang X, Liu F, Gu W, Zhao F, Zhang J, Qin Y, Shang S, Shen H, Chen X, Shen H, Liu A, Xia Y, Lu Z, Shu Q, Mao J. The important roles and molecular mechanisms of annexin A2 autoantibody in children with nephrotic syndrome. *Ann Transl Med*. 2021;9:1452.

83 Ye Q, Zhou C, Wang D, Fu H, Wang J, Mao J. Seven novel podocyte autoantibodies were identified to diagnosis a new disease subgroup-autoimmune Podocytopathies. *Clin Immunol* 2021;232:108869.

84 Hada I, Shimizu A, Takematsu H, Nishibori Y, Kimura T, Fukutomi T, Kudo A, Ito-Nitta N, Kiuchi Z, Patrakka J, Mikami N, Leclerc S, Akimoto Y, Hirayama Y, Mori S, Takano T, Yan K. A Novel Mouse Model of Idiopathic Nephrotic Syndrome Induced by Immunization with the Podocyte Protein Crb2. *J Am Soc Nephrol*. 2022 Aug 19:ASN.2022010070.

85 Nolasco F, Cameron JS, Heywood EF, Hicks J, Ogg C, Williams DG: Adult-onset minimal change nephrotic syndrome: a long-term follow-up. *Kidney Int* 1986; 29: 1215- 1223.

86 Korbet SM, Schwartz MM, Lewis EJ: Minimal change glomerulopathy of adulthood. *Am J*

Nefropatía por Cambios Mínimos

Nephrol 1988; 8: 291- 297.

87 Mak SK, Short CD, Mallick NP: Long-term outcome of adult-onset minimal-change nephropathy. *Nephrol Dial Transplant* 1996; 11: 2192-2201.

88 Waldman M, Crew RJ, Valeri A, Busch J, Stokes B, Markowitz G, D'Agati V, Appel G: Adult minimal change disease: clinical characteristics, treatment and outcomes. *Clin J Am Soc Nephrol* 2007; 2: 445- 453.

89 Maas RJ, Deegens JK, Beukhof JR, Reichert LJ, Ten Dam MA, Beutler JJ, van den Wall Bake AWL, Rensma PL, Konings CJ, Geerse DA, Feith GW, Van Kuijk WH, Wetzels JF: The clinical course of Minimal Change Nephrotic Syndrome with onset in adulthood or late adolescence: a case series. *Am J Kidney Dis* 2017; 69: 37-646.

90 Kolb A, Gallacher P.J, Campbell J. et al: A national registry study of patient and renal survival in adult nephrotic syndrome. *Kidney Int Rep* 2021; 6: 449-459

91 Chen T, Lv Y, Lin F, Zhu J: Acute kidney injury in adult idiopathic nephrotic syndrome. *Ren Fail.* 2011; 33: 144-149.

92 Jennette JC, Falk RJ: Adult minimal change glomerulopathy with acute renal failure. *Am J Kidney Dis* 1990; 16: 432- 437.

93 Smith JD, Hayslett JP: Reversible renal failure in the nephrotic syndrome. *Am J Kidney Dis* 1992; 19: 201- 213.

94 Meyrier A, Niaudet P: Acute kidney injury complicating nephrotic syndrome of minimal change disease. *Kidney Int* 2018; 94: 861-869.

95 Tune BM, Mendoza SA: Treatment of the idiopathic nephrotic syndrome: regimens and outcomes in children and adults. *J Am Soc Nephrol* 1997; 8: 824- 832.

96 Black DA, Rose G, Brewer DB: Controlled trial of prednisone in adult patients with the nephrotic syndrome. *Br Med J.* 1970; 3: 421- 426.

97 Krasner AS: Glucocorticoid-induced adrenal insufficiency. *JAMA* 1999; 282: 671- 676.

98 Hogan J, Radhakrishnan J: The treatment of minimal change disease in adults. *J Am Soc Nephrol* 2013; 24: 702- 711.

99 Radhakrishnan J, Cattran DC: The KDIGO practice guideline on glomerulonephritis: reading between the (guide)lines-application to the individual patient. *Kidney Int* 2012; 82: 840-856.

100 Fujimoto S, Yamamoto Y, Hisanaga S, Mo-

rita S, Eto T, Tanaka K: Minimal change nephrotic syndrome in adults: response to corticosteroid therapy and frequency of relapse. *Am J Kidney Dis* 1991; 17: 687- 692.

101 Sinha A, Saha A, Kumar M, Sharma S, Afzal K, Mehta A, Kalaivani M, Hari P, Bagga A: Extending initial prednisolone treatment in a randomized control trial from 3 to 6 months did not significantly influence the course of illness in children with steroid-sensitive nephrotic syndrome. *Kidney Int* 2015; 87: 217-224.

102 Williams DG: Adult-onset minimal change nephrotic syndrome: A long-term follow-up. *Kidney Int* 1986; 29: 1215- 1223.

103 The primary nephrotic syndrome in children. Identification of patients with minimal change nephrotic syndrome from initial response to prednisone. A report of the International Study of Kidney Disease in Children. *J Pediatr* 1981; 98: 561-564.

104 Al-Khader AA, Lien JW, Aber GM. Cyclophosphamide alone in the treatment of adult patients with minimal change glomerulonephritis. *Clin Nephrol* 1979; 11: 26-30.

105 Remy P, Audard V, Natella PA, et al : An open-label randomized controlled trial of low-dose corticosteroid plus enteric-coated mycophenolate sodium versus standard corticosteroid treatment for minimal change nephrotic syndrome in adults (MSN Study). *Kidney Int* 2018; 94: 1217-1226.

106 Meyrier AY: Treatment of focal segmental glomerulosclerosis with immunophilin modulation: when did we stop thinking about pathogenesis? *Kidney Int.* 2009; 76: 487- 491.

107 Ponticelli C, Edefonti A, Ghio L, Rizzoni G, Rinaldi S, Gusmano R, Lama G, Zacchello G, Confalonieri R, Altieri P: Cyclosporin versus cyclophosphamide for patients with steroid-dependent and frequently relapsing idiopathic nephrotic syndrome: a multicentre randomized controlled trial. *Nephrol Dial Transplant* 1993; 8: 1326- 1332.

108 Cattran DC, Alexopoulos E, Heering P, Hoyer PF, Johnston A, Meyrier A, Ponticelli C, Saito T, Choukroun G, Nachman P, Praga M, Yoshikawa N: Cyclosporin in idiopathic glomerular disease associated with the nephrotic syndrome: workshop recommendations. *Kidney Int* 2007; 72: 1429-1447.

109 Li X, Li H, Chen J, He Q, Lv R, Lin W, Li Q, He X, Qu L, Sua W: Tacrolimus as a ste-

roid-sparing agent for adults with steroid-dependent minimal change nephrotic syndrome. *Nephrol Dial Transplant* 2008; 23: 1919-1925.

110 Tejani AT, Butt K, Trachtman H, Suthanthiran M, Rosenthal CJ, Khawar MR: Cyclosporine A induced Remission of relapsing nephrotic syndrome in children. *Kidney Int* 1988; 33: 729-734.

111 Meyrier A, Condamin MC, Broneer D. Treatment of adult idiopathic nephrotic syndrome with cyclosporin A: minimal-change disease and focal-segmental glomerulosclerosis. Collaborative Group of the French Society of Nephrology. *Clin Nephrol*. 1991; 35 Suppl 1: S37-42.

112 Goumenos DS, Kalliakmani P, Tsakas S, Savidaki I, Vlachojannis JG: Cyclosporin-A in the treatment of nephrotic syndrome: the importance of monitoring C0 (trough) and C2 (two hours after its administration) blood levels. *G Med Chem* 2006; 2: 391- 393.

113 Melocoton TL, Kamil ES, Cohen AH, Fine RN: Long-term cyclosporine A treatment of steroid-resistant and steroid-dependent nephrotic syndrome. *Am J Kidney Dis*. 1991; 18: 583-588.

114 Choi HY, Campbell KN, Kim K, Reiser J, Mundel P: The actin cytoskeleton of kidney podocytes is a direct target of the antiproteinuric effect of cyclosporine A. *Nat Med*. 2008; 14: 931-938.

115 Cyclophosphamide treatment of steroid dependent nephrotic syndrome: Comparison of eight week with 12 week course. Report of Arbeitsgemeinschaft für Pädiatrische Nephrologie. *Arch Intern Med* 1987; 62: 1102- 1106.

116 Briggs WA, Choi MJ, Scheel PJ Jr: Successful mycophenolate mofetil treatment of glomerular disease. *Am J Kidney Dis* 1998; 31: 213-217.

117 Choi MJ, Eustace JA, Gimenez LF, Atta MG, Scheel PJ, Sothinathan R, Briggs WA: Mycophenolate mofetil treatment for primary glomerular diseases. *Kidney Int* 2002; 61: 1098-1114.

118 Day CJ, Cockwell P, Lipkin GW, Savage CO, Howie AJ, Adu D: Mycophenolate mofetil in the treatment of resistant idiopathic nephrotic syndrome. *Nephrol Dial Transplant* 2002; 17: 2011-2013.

119 Sandoval D, Poveda R, Draibe J, Pérez-Oller L, Díaz M, Ballarín J, Saurina A, Marco H, Bonet J, Barros X, Fulladosa X, Torras J, Cruzado JM:

Efficacy of mycophenolate treatment in adults with steroid dependent/frequently relapsing idiopathic nephrotic syndrome. *Clin Kidney J* 2017; 10: 632-638.

121 Salvadori M, Tsalouchos A. How immunosuppressive drugs may directly target podocytes in glomerular diseases. *Pediatr Nephrol* (2021). <https://doi.org/10.1007/s00467-021-05196-4>

122 Mattiazzi A, Ciancio G, Chen L, Zilleruelo G, Abitbol C, Chandar J, Seeherunvong W, Ricordi C, Ikehata M, Rastaldi MP, Reiser J, Burke GW 3rd: Rituximab targets podocytes in recurrent focal segmental glomerulosclerosis. *Sci Transl Med* 2011; 3: 85ra46. <https://doi.org/10.1126/scitranslmed.3002231>

123 Guitard J, Hebral A-L, Fakhouri F, Joly D, Daugas E, Rivalan J, Guignon V, Ducret F, Presne C, Pirson Y, Hourmant M, Glachant JC, Vendrely B, Moranne O, Faguer S, Chauveau D: Rituximab for minimal change nephrotic syndrome in adulthood: predictive factors for response, long-term outcomes and tolerance. *Nephrol Dial Transplant* 2014; 29: 2084- 2091.

124 Sinha A, Bagga A: Rituximab therapy in nephrotic syndrome: implications for patients management. *Nat Rev Nephrol* 2013; 9: 154- 169.

125 Munyentwali H, Bouachi K, Audard V, Remy P, Lang P, Mojaat R, Deschênes G, Ronco PM, Plaisier EM, Dahan KY: Rituximab is an efficient and safe treatment in adults with steroid-dependent minimal change disease. *Kidney Int* 2013; 83: 511- 516.

126 Bruchfeld A, Benedek S, Hilderman M, Medin C, Snaedal-Jonsdottir S, Korkeila M: Rituximab for minimal change disease in adults: long-term follow-up. *Nephrol Dial Transplant* 2014; 29: 851-856.

127 Iwabuchi Y, Takei T, Moriyama T, Itabashi M, Nitta K: Long-term prognosis of adult patients with steroid-dependent minimal change nephrotic syndrome following rituximab treatment. *Medicine (Baltimore)* 2014; 93: e300.

128 DaSilva I, Huerta A, Quintana L, Redondo B, Iglesias E, Draibe J, Praga M, Ballarín J, Díaz-Encarnación M; Spanish Group for the Study of Glomerular Diseases (GLOSEN): Rituximab for Steroid- Dependent or Frequently Relapsing Idiopathic Nephrotic Syndrome in Adults: A Retrospective, Multicenter Study in Spain. *BioDrugs* 2017; 31: 239- 249.

129 Hansrivijit P, Cheungpasitporn W, Thongprayoon C, Ghahramani N: Rituximab therapy for focal segmental glomerulosclerosis and minimal change disease in adults: a systematic review and meta-analysis. *BMC Nephrol* 2020; 21, 134. <https://doi.org/10.1186/s12882-020-01797-7>

130 Bullich G, Trujillano D, Santín S, Ossowski S, Mendizábal S, Fraga G, Madrid Á, Ariceta G, Ballarín J, Torra R, Estivill X, Ars E: Targeted next-generation sequencing in steroid-resistant nephrotic syndrome: mutations in multiple glomerular genes may influence disease severity. *Eur J Hum Genet* 2015; 23: 1192- 1199.

131 Lovric S1, Ashraf S1, Tan W1, Hildebrandt F. Genetic testing in steroid-resistant nephrotic syndrome: when and how? *Nephrol Dial Transplant* 2016; 31: 1802-1813.

132 Ponticelli C, Rizzoni G, Edefonti A, Altieri P, Rivolta E, Rinaldi S, Ghio L, Lusvarghi E, Gusmano R, Locatelli F, Pasquali S, Castellani A, Della Casa-Alberighi O: A randomized trial of cyclosporine in steroid resistant idiopathic nephrotic syndrome. *Kidney Int* 1993; 43:1377-1384.

133 Meyrier A, Noel LH, Auriche P, Callard P: Long-term renal tolerance of cyclosporine: A treatment in adult idiopathic nephrotic syndrome. Collaborative Group of the Societe de Néphrologie. *Kidney Int* 1994; 45: 1446- 1456

134 Habib R. Editorial: focal glomerular sclerosis. *Kidney Int* 1973; 4: 355-361.

Glomeruloesclerosis Focal y Segmentaria

José Ballarín ^a, Yolanda Arce^b, Elisabet Ars^c, Helena Marco^a, Montserrat Díaz^a

a: Servicio de Nefrología, Fundació Puigvert, Barcelona

b: Sección de Patología, Fundación Puigvert, Barcelona

c: Laboratorio de Biología Molecular, Fundació Puigvert, Instituto de Investigaciones Biomédicas Sant Pau (IIB-Sant Pau)

INTRODUCCIÓN

La Glomeruloesclerosis Focal y Segmentaria (GEFS) es la causa del 10 al 15% de los casos de Síndrome Nefrótico (SN) del adulto [1]. No es una enfermedad sino un patrón morfológico, caracterizado por una esclerosis que afecta parte del ovillo de algunos glomérulos (lesión segmentaria y focal) y por una fusión de extensión variable de los pedicelos. Este patrón es común a varias enfermedades que tienen mecanismos fisiopatológicos, pronóstico y tratamientos muy distintos [2][3].

Junto a la nefropatía por cambios mínimos (NCM) y a la glomeruloesclerosis mesangial difusa en el niño, es una de las principales entidades incluidas en las podocitopatías. Tienen en común una lesión del podocito que produce una proteinuria. La lesión puede ser reversible o en algunos casos, puede ser la causa de una enfermedad renal crónica [3][4].

Según los mecanismos fisiopatológicos conocidos hasta ahora, se distinguen las formas primarias (GEFSp), secundarias, hereditarias y las formas de etiología desconocida [5][6] (**Figura 1**).

- Las GEFS primarias [5] son de origen inmunológico. Están causadas por un factor o factores circulantes aún no identificados, tóxicos para el podocito [3][7]. La mayoría responde al tratamiento inmunosupresor (IS) y la mitad de los que se someten a un trasplante renal (TR) recidivan. Los inhibidores del sistema renina angiotensina aldosterona (ISRAA) no disminuyen la proteinuria de estos pacientes [6][8][9][10].
- Las formas secundarias son formas “posadaptativas” a una reducción del número de nefronas funcionantes o formas causadas por la toxicidad directa de fármacos o infecciones

virales al podocito (**Tabla 1**) [5][11]. El tratamiento nefroprotector incluyendo los ISRAA suele disminuir la proteinuria.

- Las formas hereditarias son el resultado de mutaciones en más de 60 genes que codifican proteínas implicadas en la estructura y función de la barrera de filtración glomerular (BFG) [12]. Su prevalencia como causa de SN cortico resistente (SNCR) aumenta con la edad: cerca del 30% de los casos en el niño [13] y más del 10% en el adulto (más del 40% en los casos familiares) [14][15]. El fenotipo varía mucho según el gen mutado, además, algunos genes conocidos por su asociación a síndromes específicos, pueden manifestarse como una afectación renal aislada [12]. Los ISRAA disminuyen la proteinuria [16]. No recidivan después de un TR [5].
- En algunos casos, no se encuentra ninguna de las causas enumeradas y se habla de GEFS de causa desconocida. La forma de presentación clínica es similar a la de las formas secundarias. Puede tratarse de formas secundarias cuya causa no se ha evidenciado o de formas hereditarias no diagnosticadas [4].

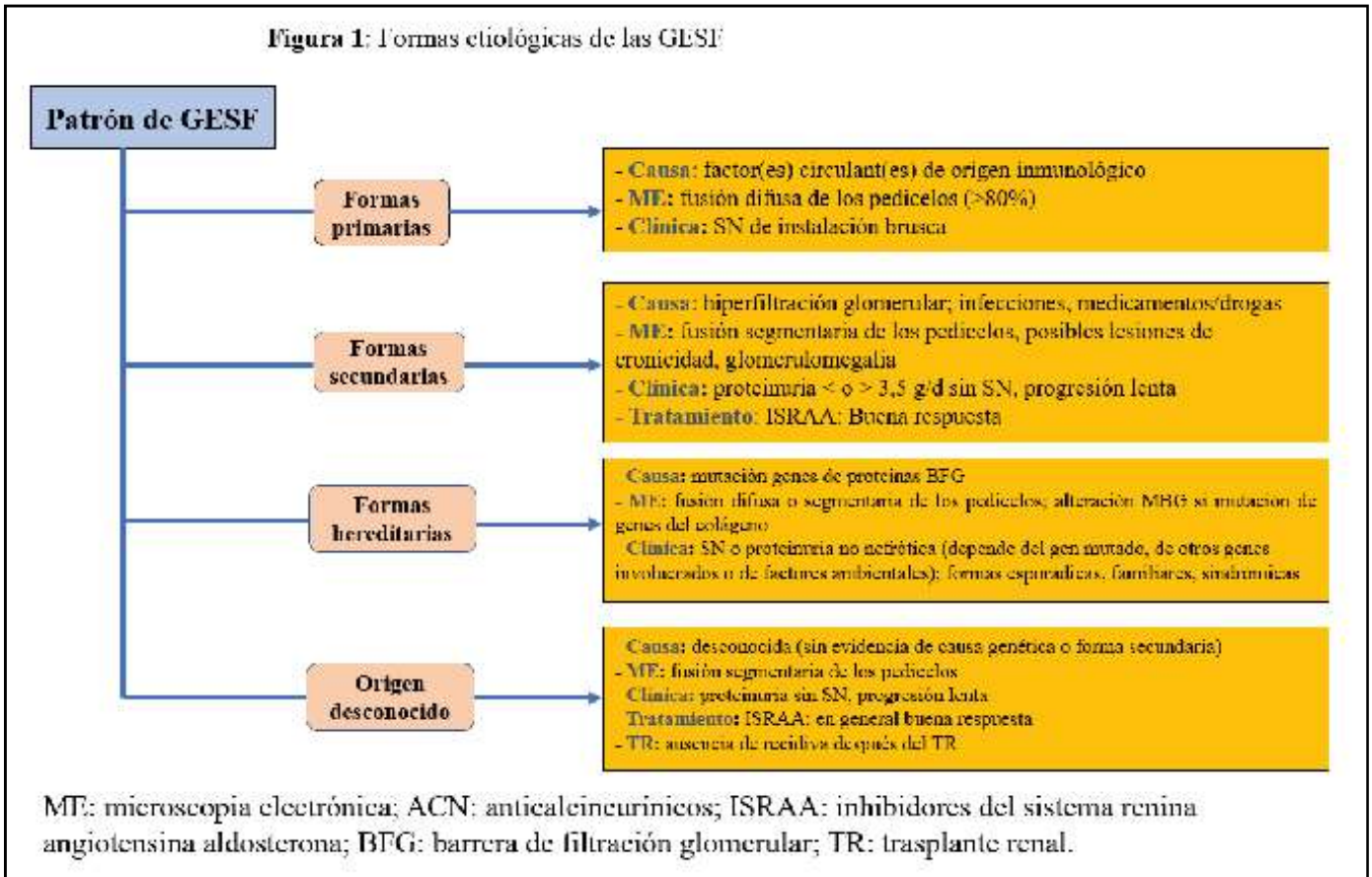
EPIDEMIOLOGÍA

Incidencia

Existe un aumento progresivo de la incidencia de GEFS en Estados Unidos [17][18][19][20][21][22]. En algunas series (especialmente en los pacientes de raza negra [18][19], y en otras afectando a todas las razas) se ven afectadas por este aumento: en el registro de biopsia renales (BR) del condado de Olmsted (Minnesota) cuya población es de pre-

Glomeruloesclerosis Focal y Segmentaria

Figura 1: Formas etiológicas de las GESF



dominio caucásica, la incidencia de la GEFS ha aumentado desde 1,4/100.000 personas/día (1974-1983) hasta 3,2/100.000 personas/día (1994-2003) [19]. En Europa la incidencia es menor y estable en las últimas décadas. En Flandes es de 12,1 pmp/año (2017-2019 [22]. En Uruguay, pasa de 8,3 (periodo: 1990-1994) a 7,66 pmp/año (2010-2014) [23].

Frecuencia relativa

Un estudio multicéntrico reciente en el que colaboran 29 servicios de nefrología de todo el mundo incluye 42603 pacientes con enfermedades glomerulares (diagnosticados en el periodo 2012-2013). Muestra las siguientes incidencias de la GEFS como causa de SN: Europa: 14,9%, América del Norte: 19,1%, América Latina: 14,8% y Asia: 6,9%. Los pacientes de origen europeo y asiático que viven en Estados Unidos tienen una mayor incidencia que los que viven en su continente de origen [24]. Estos datos coinciden con los de otros registros de BR en Europa [25][26], Asia [27][28], Australia [29] o América Latina [23]. No se observa ningún aumento de la incidencia con el tiempo en los pacientes europeos o asiáticos [30][31][32][33] [34].

En Estados Unidos, en las últimas décadas, existe

un aumento de la incidencia global de GEFS y de su incidencia como causa de SN [22][24][25][34][35] [36] y de ERC [37].

En España, se ha publicado recientemente una actualización (periodo: 1994-2019) de los datos del Registro Español de Glomerulonefritis que incluye 26.671 BR [38]. La GEFS representa el 8 % de las enfermedades glomerulares, la NCM el 6,8%. Por intervalos de edad los resultados son los siguientes:

- < 15 años GEFS: 11%, NCM: 21,5%
- 15-65 años: GEFS: 9%, NCM: 6,6%
- 65-80 años: GEFS: 4,7%, NCM: 4,7%
- >80 años: NCM: 6,1%

Frecuencia relativa de las formas primarias y de las formas secundarias

El registro del Condado de Olmsted, Minnesota, recoge en el periodo 1994-2013, 282 BR realizadas por enfermedad glomerular. El 17% (46 pacientes) tiene una GEFS. Con los siguientes criterios diagnósticos:

- **Formas primarias:** distribución difusa de la fusión de los pedicelos y SN,
- **Formas secundarias:** distribución focal sin SN,

12 pacientes tienen una forma primaria, 34 una forma secundaria y 3 una forma hereditaria. En el

Tabla 1. Causas de las formas secundarias de GEFS

Enfermedades infecciosas	VIH, parvovirus B19, virus de la hepatitis C, CMV, virus de Epstein-Barr
Fármacos/drogas	Interferón, litio, anticalcineuricos, pamidronato/alendronato, inhibidores de la mTOR, esteroides anabolizantes, heroína
Respuesta adaptativa a la hiperfiltración	Con disminución de la masa renal:
	Oligomeganefronia
	Displasia renal, nefropatía del reflujo, nefropatía crónica del injerto, anemia falciforme
	Sin disminución de la masa renal
	Enfermedad Glomerular relacionada con la obesidad Enfermedades glomerulares primarias Nefropatía diabética, nefroangioesclerosis

VIH: Virus de la Inmunodeficiencia Humana. CMV: Citomegalovirus

60% de las formas secundarias no se encuentra una causa [39]. Cuatro pacientes tienen una fusión difusa pero una causa clara de una forma secundaria.

PRESENTACIÓN CLÍNICA

La GEFSp debuta con un SN. Se acompaña de hipertensión arterial, hematuria microscópica e insuficiencia renal (IR) en el 30-45% de los casos [8]. Las remisiones espontáneas son <5% [40][41].

Al inicio pueden estar presentes una insuficiencia renal aguda (relacionada con la isquemia renal y favorecida por los nefrotóxicos, los diuréticos y una hipoalbuminemia severa [42][43]) y complicaciones tromboticas en más del 20% de los casos [44].

Las formas secundarias a una hiperfiltración debutan sin hipoalbuminemia, sea o no la proteinuria de rango nefrótico. Cuando no es nefrótica, la proteinuria suele aumentar progresivamente [45]. Si hay una agresión directa (medicamentos o infecciones virales) la mayoría de los casos debutan con un SN [46].

Las formas hereditarias tienen una forma de presentación variable dependiendo de la mutación implicada.

Los niños tienen habitualmente un patrón de herencia autosómico recesivo con una penetrancia completa, debutan con un SN severo y pueden presentar un cuadro sindrómico [47].

En el adulto la transmisión es autosómica dominante, la penetrancia variable, no suele estar presente un SN y se observa una progresión lenta de la ERC [48].

EVOLUCIÓN Y FACTORES PRONÓSTICOS

(ver definiciones en la (Tabla 2)

Evolución del SNI de la edad pediátrica a la edad adulta

Del 9 al 33% de los niños con SN corticosensible (SNCS) tienen recaídas en la edad adulta. La supervivencia renal es excelente si persiste la CS. Las principales complicaciones son la presencia de factores de riesgo cardiovascular y la afectación gonadal por la administración de ciclofosfamida [49] [50][51][52].

Evolución

- **Respuesta a los corticoides**
 - » del 34% al 53% de los adultos y del 10 al 20% de los niños son CR [46][53],
 - » del 47% al 66% entran en remisión completa (RC) o parcial (RP): (32-47% RC, 19-27% RP) si el tratamiento dura más de 4 semanas [8][54][55][56],
 - » 45% de los CR no responden a los anticalcineurínicos (ACN) y la función renal del 9,5% de estos casos empeora durante un periodo de observación de 23,6 meses (6-65,5) [54].
- **Recaídas:** ocurren en el 30-60% de los casos [54][57]
- **ERC:** en Estados Unidos la GEFS fue en 1980 y en 2000, la causa respectivamente, del 0,2% y 2,3% de los casos que necesitan tratamiento renal sustitutivo [37].

Si el tratamiento no es adecuado o si no hay

Glomeruloesclerosis Focal y Segmentaria

Tabla 2. Definiciones: respuesta a los corticoides y curso evolutivo

Síndrome nefrótico: proteinuria > 3,5 g/d, albuminemia < 30g/L

Remisión completa: proteinuria < 0,3g/d o PCR < 30mg/mmol (o < 300mg/g), creatinemia estable, albuminemia > 3,5 g/l.

Remisión parcial: proteinuria 0,3-3,5 g/d o PCR 30-350 mg/mmol (o 300-3500mg/g) + disminución > 50% del nivel inicial

Recaída: proteinuria > 3,5g/L o PCR > 30-350 mg/mmol (o > 3500mg/g) en caso de RC o aumento de la proteinuria > 50% después de una RP.

SN corticosensible: desaparición la proteinuria y normalización de la albuminemia en respuesta a los corticoides

SN con recaídas frecuentes: más de 2 recaídas en los primeros seis meses después del inicio o más de tres en un año, en cualquier momento evolutivo.

SN corticodependiente: recaída durante el tratamiento con corticoides o durante las dos semanas que siguen su supresión.

SN corticorresistente: proteinuria > 3,5 g/d o PCR > 30-350 mg/mmol (o > 3500mg/g), persistente o disminución de la proteinuria < 50% de los niveles iniciales a pesar del tratamiento con corticoides (1 mg/kg/d o 2mg/kg/18h) durante 16 semanas

respuesta a los corticoides, la enfermedad progresa hacia la ERC en el 50% de los adultos (30-40% de los niños), en un plazo de 6 a 8 años [41][42][46].

En una publicación reciente basada en el registro de biopsias renales de Escocia (periodo 2013-2017), el 8% de los pacientes menores de 60 años y el 25% de los mayores de 60 años necesitan tratamiento renal sustitutivo a los 3 años de evolución [55].

- **Mortalidad:** en el estudio escocés antes citado, el riesgo de muerte, durante un seguimiento de 3 años, es 2 veces mayor entre los menores de 60 años que en la población general de la misma edad. La principal causa de muerte son las enfermedades cardiovasculares (28% versus 18% en la población general) [55].
- **Pacientes mayores de 60 años:** según un estudio multicéntrico con 124 pacientes (31% con NCM, 69%, con GEFS), el SNI e caracteriza en estos pacientes por:
 - » Un alto porcentaje de remisiones (RC en el 65,5% de los casos y una RP en el 17,2%), y solo 15,5% son CR.
 - » Un periodo de tiempo largo hasta conseguir la remisión (60 días de media antes de los 60 años y 120 días después)
 - » Un alto porcentaje de recaídas con una incidencia acumulada a los 7 años de evolución del 90%

Al finalizar este periodo, el 67,2% están en RC, el 4% necesita tratamiento renal sustitutivo y el 6% ha fallecido. El riesgo de muerte es 3 veces mayor

que en la población general (emparejada por edad y sexo). Más del 50% de los pacientes tienen complicaciones (infecciones, trombosis venosas, diabetes, HTA) [58].

Factores pronósticos

- Forma de comienzo: durante un periodo de evolución de 6-8 años, la supervivencia renal es superior al 80% si la proteinuria inicial no es nefrótica e inferior al 50% si es nefrótica [59][60].
- Remisión: la RC es un factor de buen pronóstico, cualquiera que sea la variante histológica y el tratamiento utilizado. La supervivencia renal es superior al 95% a los 10 años en caso de RC o RP e inferior al 30% si no se ha conseguido una remisión [56][61][62][63][64]. Los pacientes tratados con IS tienen una mayor incidencia de remisiones y una menor probabilidad de llegar a la ERC [54][65][66]. Cuanto antes se consigue la remisión, menos posibilidades hay de recaída [57].

Anatomía Patológica

Las lesiones tubulointersticiales graves son un factor de mal pronóstico [66].

Otras lesiones histológicas:

El estudio Neptune, “the Nephrotic Syndrome Study Network”, está dedicado en parte, a analizar el valor pronóstico de un gran número de cambios estructurales (“descriptors”), valorados de forma cuantitativa o semicuantitativa (NEPTUNE Digital Pathology Scoring System: NDPSS) en una cohorte

de pacientes con SNI (NCM y GEFS) [67][68]. En una publicación reciente, se analiza el valor pronóstico de 61 “descriptors” sobre la función renal y la proteinuria en un grupo de 224 pacientes incluidos entre 2010 y 2017, con un seguimiento mínimo de 5 años. Algunos de los cambios estructurales que tienen valor pronóstico son conocidos o esperables (esclerosis glomerular global, obliteración capilar segmentaria, colapso glomerular, fibrosis intersticial) otros no (hiperplasia de los podocitos, fibrosis periglomerular, células espumosas en el intersticio, microvellosidades podocitarias y anomalías del endotelio y de la MBG en ME) [68][69].

Formas histológicas: según un estudio del 2013 [70], tienen un valor pronóstico. 47% de las variantes colapsantes, 20% de las NOS y 7 % de las “Tip” alcanzan la ERC estadio 5D a los 3 años de seguimiento. Este estudio confirmaba resultados anteriores en Estados Unidos y Europa [71][72]. En publicaciones posteriores, la clase histológica no tiene ninguna influencia sobre la evolución, responden todas de la misma forma al tratamiento IS [46][55][61][73][74].

- **Raza**

La progresión hacia la ERC es más frecuente entre los niños afroamericanos que entre los niños de ascendencia europea o del Sur Asiático (15-39%) [75].

Las variantes G1 y G2 del gen APOL1, presentes en el 35% de la población afroamericana en Estados Unidos, son un factor de mal pronóstico [76][77].

ANATOMIA PATOLÓGICA

Ver Atlas de Histopatología Renal

La lesión fundamental y diagnóstica es una esclerosis que afecta parte del ovillo glomerular (segmentaria) de algunos glomérulos (focal). Se asocia a un colapso de las asas capilares, con aumento de la matriz mesangial y condensación en el polo vascular, perihiliar y a una lesión focal de hialinosis (material acelular, liso y homogéneo, fucsínófilo con el tricrómico). Se suele utilizar la clasificación de Columbia que subdivide, independientemente de que se trate de formas primarias o secundarias, las GEFS en 5 clases histológicas: colapsante, celular, “tip”, perihiliar and “not otherwise specified” (NOS) [1][78] (**Tabla 3**). Estas clases histológicas no tiene correlación ni con los mecanismos fisiopatológicos ni con la respuesta al tratamiento. Tam-

co tienen un valor pronóstico.

En la variante colapsante, a menudo asociada al VIH, puede no evidenciarse ninguna causa [79].

El estudio ultraestructural está indicado siempre que sea posible. Al ser la GEFS un diagnóstico de patrón y no de etiología, la microscopía electrónica (ME) resulta fundamental para identificar posibles formas secundarias, además de permitir valorar el grado de lesión podocitaria.

No hay ninguna lesión histopatológica patognomónica de una GEFSp. En las formas primarias la fusión de los pedicelos es difusa (>80%) en más del 70% de las biopsias y en las formas secundarias suele ser segmentaria. En las hereditarias es de extensión variable si el gen implicado codifica proteínas del cito esqueleto o del diafragma en hendidura y segmentaria si codifica las otras proteínas [15][80][81][82].

La utilización de nuevas técnicas como la microscopía de superresolución y la observación en 3D del diafragma en hendidura y del ovillo glomerular permiten visualizar cambios estructurales o lesiones de esclerosis que pueden pasar desapercibidas con la microscopía óptica convencional [83][84][85].






La combinación de estas técnicas con la digitalización de las imágenes, el estudio molecular de la BR y el análisis bioinformático permitirá entender mejor los cambios estructurales y la heterogeneidad molecular de estas enfermedades [69].

Biomarcadores

No existe actualmente ningún biomarcador en suero o en orina que permita diagnosticar las distintas podocitopatías, diferenciar los mecanismos fisiopatológicos y utilizar nuevas dianas terapéuticas. El desarrollo de nuevas tecnologías de alto rendimiento (como la secuenciación de células individuales y la determinación de micro ARN en suero y orina) probablemente lo harán. Estudios de proteómica en orina han valorado la alpha-1-antitripsina, la transferrina, la histatina-3, la proteína ribosomal 39S y la calretinina como posibles biomarcadores urinarios. Los resultados se tienen que confirmar [86][87][88][89].

Glomeruloesclerosis Focal y Segmentaria

Tabla 3. Clasificación histológica de las GESF [78]

Variente	Criterios de inclusión	Incidencia	Criterios de exclusión
NC 	Al menos 1 glomérulo con aumento segmentario de la matriz, obliterando la luz capilar. Puede haber colapso segmentario de la pared capilar glomerular sin hiperplasia podocitaria.	42%	Variantes perihiliar, celular, tip, colapsante.
Perihiliar 	Al menos un glomérulo con hialinosis perihiliar, con o sin esclerosis. Más del 50% de los glomérulos con lesiones segmentarias deben tener hialinosis o esclerosis segmentaria perihiliar.	26%	Variantes: celular, tip, colapsante.
Celular 	Al menos un glomérulo con hiper celularidad segmentaria endocapilar ocluyendo la luz, +/- células espumosas o kariorrhexis y comprometiendo por lo menos 25% del ovillo.	17%	Variantes: tip, colapsante.
Tip 	Al menos una lesión segmentaria del ovillo, al inicio del túbulo proximal. El polo tubular debe estar incluido en la lesión. Debe haber una adhesión o confluencia de podocitos junto a células parietales o tubulares en la luz.	11%	Variante colapsante y cualquier tipo de esclerosis perihiliar.
Colapsante 	Al menos un glomérulo con colapso capilar global o segmentario, rodeado de podocitos hipertrofiados e hiperplásicos.	3%	Ninguno.

Clasificación de las podocitopatías según el patrón histológico

GEFSp y NCM

Según la mayoría de los autores la NCM y la GEFSp son la misma enfermedad: la NCM es un estadio inicial cuyas lesiones histológicas son reversibles, la GEFS una forma más tardía que aparece si el insulto inicial persiste o es muy intenso. Es decir que las lesiones histológicas dependen del momento en el que se realiza la biopsia y de que la lesión inicial sea o no reversible [90].

Muchos aspectos relacionados con la sintomatología clínica inicial, la anatomía patológica, la respuesta al tratamiento y la fisiopatología muestran un gran solapamiento entre NCM y GEFS.

Aspectos anatomopatológicos:

Una GEFS puede ser diagnosticada de NCM si:

- El cilindro no pertenece a la zona juxtamedular: los glomérulos juxtaglomerulares son los primeros en presentar las lesiones de esclerosis [78].
- La muestra de la BR, al tratarse de una lesión focal, puede no tener un número de glomérulos suficiente (>8) para ser representativa [75] [91].
- Las secciones del cilindro de BR no incluyen la zona con esclerosis del glomérulo ya que se trata de una lesión segmentaria que ocu-

pa por término medio el 12,5% del volumen glomerular total. La observación de múltiples cortes seriados del glomérulo y la reconstrucción en 3D permite ver lesiones de esclerosis que pasan desapercibidas con las técnicas habituales y confirman que una GEFS puede ser diagnosticada de NCM [92].

- La BR se realiza de forma precoz durante el curso evolutivo de la enfermedad. Se han descrito muchos casos de cambio histológico (NCM a GEFS) tanto en riñones propios como en riñones trasplantados. En este último caso la BR inicial, en caso de recidiva, solo muestra una fusión difusa de los pedicelos. Las lesiones de esclerosis aparecen en las BR posteriores [2][93][94][95][96][97].

Para algunos autores, el tamaño de los glomérulos diferencia las dos entidades: esta aumentado en los pacientes con GEFS (incluso el de los glomérulos sin esclerosis o en los pacientes diagnosticados de NCM que desarrollan posteriormente una GEFS) y es normal en la NCM [98].

Mecanismos fisiopatológicos:

Es probable, la implicación de uno o varios factores circulantes en las GEFSp y en las NCM [7][99]. Para algunos autores, el o los mismos factores de permeabilidad podrían ser responsables de las dos enfermedades.

Se han descubierto muy recientemente anticuerpos antinefrina en el suero del 30% de los pacientes

de una cohorte de 62 adultos y niños con una NCM. Los niveles son altos cuando la extracción coincide con un brote de SN y disminuyen o desaparecen en periodos de remisión. La IF muestra una colocación de depósitos granulares muy finos de IgG y nefrina en 9 pacientes con anticuerpos circulantes. Una mujer adulta, con un SN corticodependiente (SNCD) que debuto en la infancia, desarrolla una GEFS y una ERC-5D. Después de un TR, el SN recidiva, coincidiendo con niveles altos de anticuerpos antinefrina en el suero. La plasmaféresis permite la remisión del SN y la desaparición de los anticuerpos circulantes [100]. También muy recientemente se ha descubierto en el 66% de 341 niños chinos con SNI, 7 autoanticuerpos dirigidos contra antígenos podocitarios [101][102].

- Las formas hereditarias se asocian esencialmente a las GEFS. Algunas mutaciones en genes que codifican proteínas de la BFG, como la proteína “tyrosine phosphatase receptor type”, han sido descritas en ambas entidades [103][104].

En la NCM se han identificado variantes de genes, relacionados con el sistema inmunológico [105] [106], o con la endocitosis [107][108].

Respuesta al tratamiento:

Aunque en la literatura es todavía frecuente el utilizar indistintamente GEFS y SNCR o NCM y SNCS, la corticosensibilidad no es sinónimo de NCM (10-30% son CR), ni la CR de GEFS (50% son CS) [64]. Por ejemplo, en una serie pediátrica reciente de 187 niños con SNCR, 54,1% tienen una GEFS y 23,8% una NCM [12].

Variantes GEFS/NCM

Existen otras tres enfermedades glomerulares que debutan con un SN y lesiones histológicas similares a las de la NCM y la GEFS: la glomerulonefritis (GN) proliferativa mesangial idiopática, la GN con depósitos de IgM y la nefropatía C1q. Para algunos autores son variantes de la NCM o de la GEFS, mientras que para otros son entidades distintas.

GN proliferativa mesangial idiopática: pueden o no estar presentes depósitos de IgM, de distribución focal o difusa en el mesangio [109]. Hay una fusión, en general difusa, de los podocitos. Más del 50% de los pacientes responden a los corticoides [110][111]. 10 al 30% de los pacientes desarrollan lesiones de esclerosis glomerular y una insuficien-

cia renal [110].

GN con depósitos mesangiales de IgM: los depósitos mesangiales de IgM y C3 junto a depósitos mesangiales electrodensos y la proliferación mesangial permiten identificar esta enfermedad glomerular distinta, para algunos autores, de la NCM y de la GEFS [112][113]. Para otros se trata de una forma de transición entre estas dos glomerulopatías [114][115]. La presencia de IgM en mesangio, en ausencia de depósitos electrodensos, es la consecuencia de una fijación inespecífica. La evolución varía mucho según las series. En algunas cohortes, la respuesta a los corticoides (menos del 50% de los casos) es menor y evolucionan más pacientes hacia la ERC (más de 35% a los 10 años) que en la NCM [116][117]. En trabajos más recientes, no se confirman estos datos [118].

Nefropatía C1Q: en esta glomerulopatía, la proliferación mesangial se asocia a depósitos mesangiales de C1Q y a depósitos electrodensos [119] [120]. A nivel óptico, hay una proporción variable de glomerulos normales, con proliferación mesangial o con esclerosis. Para muchos autores se trata de una variante de la GEFS [121][122][123][124] [125].

La diferenciación entre patrones histológicos (NCM/GEFS) o la clasificación de Columbia no tienen ninguna utilidad práctica para orientar el tratamiento. Se adopta en la actualidad una clasificación basada en los mecanismos fisiopatológicos y en datos ultraestructurales que también tiene limitaciones [3]. En el futuro, ha propuesto valorar en cada paciente algunos parámetros clínicos, histológicos y moleculares que permitan incluirlo en grupos con dianas terapéuticas específicas [3][75][126][127].

Clasificación de las podocitopatías según el mecanismo fisiopatológico

La GEFS está caracterizada por una lesión inicial del podocito o de algún otro componente de la BFG. Como en otras enfermedades glomerulares, se produce un espectro continuo de lesión desde la fusión de los pedicelos hasta la pérdida de los mecanismos de anclaje de los podocitos a la MBG y su desprendimiento. La fusión de los pedicelos es la respuesta inicial de los podocitos para aumentar la superficie de adhesión a la MBG y evitar desprenderse [59].

El número de podocitos está determinado antes de nacer. No pueden replicarse porque son incapaces

de completar la citoquinesis [128][129][130] y no se compensa su pérdida. Al contrario, los podocitos adyacentes a los podocitos desprendidos, también abandonan la MBG dejando áreas desnudas [131] [132].

Esta la falta de cobertura conduce a la dilatación del asa capilar y al engrosamiento de la matriz mesangial. Cuando más del 30% de los podocitos han desaparecido, se producen adherencias a la capsula de Bowman y glomeruloesclerosis, y aumenta la permeabilidad de la BFG a las proteínas [133][134] [135]. Las de mayor peso molecular no pasan esta barrera y se acumulan en el espacio subendotelial formando hialina que acaba ocluyendo los capilares [75].

Para compensar la pérdida de podocitos, las células epiteliales parietales (CEP) adquieren un fenotipo de transición epitelio-mesénquima, proliferan, migran hasta el ovillo glomerular al que se adhieren y forman sinequias entre ovillo y capsula de Bowman [136].

Si la pérdida es rápida y masiva (toxicidad medicamentosa, enfermedad viral), estas CEP hiperplásicas forman “seudo semilunas” que rellenan el espacio de Bowman y se asocian a un colapso de ovillo glomerular [130][137].

Por otra parte, un subgrupo de CEP adquiere el fenotipo podocitario para sustituir los podocitos desprendidos. Del balance entre estas 2 reacciones de las CEP (regenerativo y lesivo) depende la aparición de esclerosis [138][139].

Para compensar la pérdida de nefronas funcionantes, cualquiera que sea la causa que provoca la pérdida de podocitos, el filtrado glomerular (FG) por nefrona única aumenta en las nefronas restantes y se activa el sistema renina angiotensina aldosterona. Estos mecanismos de adaptación establecen un círculo vicioso que amplifica el proceso de esclerosis glomerular y lo generalizan [131][140][141].

Es probable que en muchos casos se necesite más de un estímulo patogénico para provocar la pérdida de podocitos. Por ejemplo una variante de riesgo en un gen de la BFG induce una mayor vulnerabilidad del podocito al estrés mecánico o a algún tóxico podocitario [46][47][142].

La lesión inicial tiene un origen muy variado [46]: factor circulante en las formas primarias, mutaciones de los genes que codifican proteínas de la BFG en las formas genéticas y el estrés mecánico en las formas secundarias a la hiperfiltración.

Formas primarias

El responsable inicial de las formas primarias es uno o varios factores circulantes, tóxicos para el podocito. La secreción de estos factores es debida a alteraciones de la función de los linfocitos T (LT) y B (LB) mal conocidas: se ha descrito un desequilibrio entre los linfocitos T colaboradores 17 (TH17) y los T reguladores (TH17/Treg). La implicación de los LB se deduce de la eficacia de los anticuerpos monoclonales anti-CD20 en muchos casos de SNCD [143][144][145][146].

La implicación de un factor circulante se apoya en varias observaciones:

- la GEFSp recidiva en el 30% - 50% de los pacientes en horas o días después del trasplante renal (TR). En las BR precoces, hay una fusión generalizada de los pedicelos y los glomérulos son normales. En la BR más tardías aparecen las lesiones de esclerosis glomerular. Con intercambios plasmáticos o inmunoadsorción se puede conseguir una remisión completa [147] [148][149].
- se han descrito varios casos en los que, un riñón con una recidiva de una GEFS se reimplanta a un paciente con ERC por una causa distinta a una GEFS: la proteinuria desaparece y disminuye la esclerosis glomerular [150] [151].
- la administración de suero proveniente de pacientes con GEFS provoca proteinuria en ratas [152]
- el sarampión, probablemente porque altera la inmunidad celular, induce la remisión de un SN [153].

Las sustancias que podrían estar implicadas tanto en la patogenia como en la recurrencia de la GEFS en el injerto renal son la CLCF- 1 (cardiotrophin-like cytokine factor-1), la ApoA1b (una isoforma de ApoA1), los anticuerpos anti-CD40 y el receptor soluble de la uroquinasa (suPAR), entre otras.

suPAR: es la forma soluble del receptor del activador del plasminógeno tipo urokinasa (soluble urokinase-type plasminogen activator receptor).

El suPAR activa la beta-3-integrina del podocito que tiene un papel importante en la regulación dinámica del citoesqueleto y en la adhesión del podocito a la MBG [154].

Los niveles de suPAR están más elevados en el suero de los pacientes con GEFS que en los pacien-

tes con otras causas de SN [155] y aumentan en los pacientes cuando recidiva la enfermedad glomerular después de un TR [156].

Los intercambios plasmáticos, en algunos casos de recidiva post TR, disminuyen los niveles plasmáticos de suPAR, la actividad de la beta-3-integrina del podocito y la fusión de los pedicelos [157].

Su papel está cuestionado en estudios más recientes ya que los niveles en suero no permiten diferenciar:

- las GEFS de otras enfermedades glomerulares y están elevados en caso de disminución del filtrado glomerular independientemente de la causa, así como en otras enfermedades que no causan proteinuria [158][159]
- las formas primarias de las formas secundarias [160].

CLCF1 (Cardiotrophin-like cytokine factor 1) pertenece a la familia de la IL-6. Está presente en el plasma de pacientes con recidiva post TR de una GEFS [161]. Su papel como factor de permeabilidad está por confirmar.

Micro-ARN: los micro ARN son pequeñas moléculas (21-23 nucleótidos) de ARN no codificantes que regulan la expresión génica a nivel post-transcripcional. Actúan silenciando o degradando los ARNm diana.

La expresión de un microARN, miR-193a, produce una GEFS en ratas. miR-193a inhibe la transcripción de la proteína WT1 en los podocitos y en consecuencia la activación de algunos genes que intervienen en la función del podocito como NPHS1. La expresión de miR-193a también aumenta en los glomérulos de pacientes con formas no genéticas de GEFS, pero no en sujetos sanos o en pacientes con otras enfermedades glomerulares.

Muchos de los estudios que actualmente se están llevando a cabo están basados en la detección de microARN para diagnosticar la GEFS, diferenciar los casos primarios de los secundarios, e incluso valorar la respuesta al tratamiento. Se han detectado niveles elevados de miR-193a en biopsias de pacientes afectados de GEFS, no así en sujetos controles ni en pacientes con nefropatía IgA, nefropatía membranosa o NCM. Las razones que justificarían este aumento son desconocidas en la actualidad [162].

Anticuerpos anti CD40: un aumento de estos anticuerpos precede la recidiva de una GEFS después del trasplante renal. Pertenecen a la superfamilia de

los receptores del TNF y tienen un papel importante como moléculas coestimuladoras en la inmunidad y en la inflamación. Como su ligando (CD40L), se expresan en diversos tejidos (células presentadoras de antígeno endotelio, células epiteliales como los podocitos) y estimulan la producción de quimioquinas, metaloproteasas, suPAR y uPAR. Los datos disponibles son experimentales y necesitan confirmación [163]

No se ha demostrado hasta ahora que alguno de los candidatos mencionados sea el factor de permeabilidad responsable, ni si se trata de un único factor o de varios factores relacionados.

Formas hereditarias

Aproximadamente un 30% de los niños y un 10% de los adultos a los que se realiza un estudio genético por CR tienen una mutación en uno de los genes que codifica alguna de las proteínas esenciales para mantener la estructura y/o la función de la BFG [14] [164][165].

Hasta la actualidad se han identificado más de 60 genes. Este número está aumentando rápidamente. Se pueden clasificar:

- según la localización y función de las proteínas codificadas por estos genes [13][166] [167]:
- son parte de la estructura o participan en la función del diafragma de filtración: NPHS2, NPHS1, CD2AP, TRPC6.
- forman el citoesqueleto de actina: ACTN4, INF2, MYO1E, ARHGAP24, ANLN, APOL1
- son proteínas nucleares y factores de transcripción WT1, PAX2
- son proteínas de la MBG: COL4A3/4/5/6
- son proteínas mitocondriales: COQ2, COQ6, PDSS2, COQ8 (ADCK4), MT-TL1
- son proteínas lisosomales: SCARB2
- son proteínas del aparato ciliar: TTC2B1 (nefronoptosis)

Según su patrón de herencia:

- » autosómico recesivo (NPHS1, NPHS2, COQ8B (ADCK4), MYO1E, APOL1, ARHGAP24, COQ2, COQ6, COQ8 (ADCK4), SCARB2, TTC2B1): la mayoría lo son habitualmente. La clínica debuta en edad pediátrica, la penetrancia es completa, el SN grave [13].
- » autosómica dominante (WT1, INF2, PAX2,

Glomeruloesclerosis Focal y Segmentaria

LMX1B, TRPC6, ACTN4, ANLN): se suelen presentar en adolescentes o adultos jóvenes [15]. La penetrancia es variable, el SN no es grave y hay una progresión lenta hacia la insuficiencia renal crónica.

- » AR/AD: CD2AP
- » Ligada al cromosoma X: COL4A5
- » AR/AD, DIGÉNICA: COL4A3/4/5
- » Herencia materna (ADN mitocondrial): MTTL1
- **Si están asociados a una forma sindrómica:**
 - » INF2: enfermedad de Charcot Marie-Tooth
 - » LMX1B : síndrome uña-rotula
 - » PAX2 : CAKUT,coloboma
 - » MTTL1 : MELAS (mitochondrialencephalomyopathy, lactic acidosis, stroke-like episodes)
 - » COQ2, COQ6, PDSS2,COQ8 (ADCK4) : Déficit coenzima Q10 (afectación SNC, retraso del crecimiento, sordera sensorial)
 - » TTC21B: nefronoptosis
 - » SCARB2: action myoclonus-renal failure syndrome (AMRF)
 - » COL4A3/4/5 : síndrome de Alport

En el caso de COL4A3/4/5, COQ8B (ADCK4), CRB2, INF2, LMX1B, and WT1, el fenotipo puede consistir en una manifestación renal aislada.

Los más frecuentes en el adulto son los siguientes:

COL4A3, COL4A4 y COL4A5 (genes del colágeno IV)

Las mutaciones en estos genes son causa del Síndrome de Alport. Son, con mucha ventaja, las más frecuentes de las mutaciones identificadas en las formas hereditarias de GEFS (> 10% de los pacientes con formas esporádicas y > 30% de los pacientes con formas familiares). Representan del 44 al 56% de todas las mutaciones identificadas en esta enfermedad [168][169].

Muchos pacientes con una variante patogénica en uno de los genes del síndrome de Alport no presentan manifestaciones extrarrenales y se presentan como una forma aislada de GEFS (con microhematuria), aunque se tiene que buscar una posible pérdida de audición y anomalías oftálmicas. La progresión de la ERC suele ser rápida. Se encuentran anomalías de la MBG en la mayoría de los pacien-

tes [13][167][170].

NPHS2 (codifica la podocina, componente del diafragma de filtración)

Las mutaciones bialélicas en el gen NPHS2 son una de las principales causas de SNCR en la edad adulta.

La mayoría de los adultos son portadores de una variante de secuencial p.R229Q y de una mutación en el segundo alelo en heterocigosis compuesta [171].

La variante p.R229Q solo es patogénica si se asocia con una mutación situada en el extremo C-terminal de un alelo del gen NPHS2 que ejerce un efecto dominante-negativo. Los individuos con esta variante en homocigosis son asintomáticos [172].

El patrón de herencia es autosómico recesivo, aunque en algunos casos las mutaciones aparecen de novo.

Gen INF2 (codifica la proteína formina invertida 2, inverted formin 2: implicada en los procesos de polimerización de la actina y de los microtúbulos)

Codifica la proteína inverted formin 2 (INF2), miembro de la familia de las forminas. Estas proteínas tienen un dominio de unión a la actina y estabilizan la polimerización de los monómeros de actina formando los microfilamentos.

Se han identificado mutaciones en el gen INF2 en heterocigosis en el 12-17% de familias con SNCR/GEFS con patrón de herencia autosómico dominante.

Estas mutaciones tienen una penetrancia incompleta y una expresividad variable: proteinuria no nefrótica en la adolescencia o edad adulta.

La herencia es autosómica dominante. Las edades de diagnóstico de la proteinuria y de aparición de la ERC estadio 5 son muy variables (11 a 72 años y 13 a 67 respectivamente) [173][174].

Algunas mutaciones en el gen INF2 son las principales causas de la GEFS asociada a la enfermedad de Charcot-Marie-Tooth (neuropatía periférica sensitivo- motora hereditaria). La mayoría de estos pacientes presentan mutaciones en el exón 2. Desarrollan proteinuria entre los 7 y 30 años y neuropatía durante la segunda década de vida [174].

Gen TRPC6 (codifica el canal de receptor transitorio de potencial catiónico 6)

Es un canal catiónico poco selectivo, permeable

al calcio, asociado a la podocina en el diafragma en hendidura. Mutaciones en el gen TRPC6 en heterocigosis son responsables de un 5% de familias con SNCR/GEFS con patrón de herencia autosómico dominante.

No obstante, la penetrancia es incompleta y la expresividad variable [175].

Los pacientes presentan proteinuria de rango nefrótico generalmente en la tercera o cuarta década, aunque también se han descrito casos pediátricos. Progresan hacia la ERC grado V en 10 años. No se han descrito manifestaciones extrarrenales asociadas a mutaciones en TRPC6 [167].

Gen ACTN4 (codifica la alpha actina 4, a-actinin-4, actin-binding protein)

La alpha actina 4 establece puentes entre los filamentos de actina. Son mutaciones en heterocigosis responsables de un porcentaje muy bajo de los SNCR. Los pacientes debutan con proteinuria durante la adolescencia y llegan a la ERC grado V en unos 10 años [176].

Gen COQ8B/ADCK4 (coenzima Q8B, codifica una cinasa (aarF domain containig kinase 4, ADCK4)

Es uno de los genes responsables de la síntesis de la coenzima CoQ10. Es responsable en adolescentes de un SNCR/GEFS aislado o asociado a una forma síndrómica. Con menos frecuencia se puede ver un déficit del CoQ10 con afectación glomerular en caso de mutaciones en los genes COQ2, COQ6, PDSS2. El patrón de herencia es autosómico recesivo, producen una pérdida de función de ACCK4 con descenso de los niveles de CoQ10 y reducción de la migración de los podocitos.

El déficit en CoQ10 se caracteriza por una gran variabilidad clínica dependiendo del gen afectado [177]. El diagnóstico es importante ya que la suplementación precoz con COQ10 puede disminuir los síntomas, en particular la proteinuria [166].

LMX1B (“lim homeobox transcription factor 1 beta”, factor de transcripción del DNA)

En el niño mutaciones en heterocigosis del gen LMX1B son la causa del síndrome uña-rótula.

Algunas mutaciones específicas de este gen provocan una GEFS que debuta en la edad adulta, sin manifestaciones extra renales, y son de herencia autosómica dominante [178].

Genes del Desarrollo renal

WT1:

El gen WT1 codifica un factor de transcripción implicado en el desarrollo renal y gonadal. Las mutaciones en heterocigosis son causa de un amplio espectro de enfermedades síndrómicas de herencia autosómica dominante, principalmente Síndrome de Denys Drash y Síndrome de Frasier.

Mutaciones de este gen también pueden ser responsables de una GEFS aislada en adolescentes o adultos jóvenes [167][179].

PAX2 (Paired Box gene2)

El gen PAX2, con herencia autosómica dominante, codifica un factor de transcripción implicado en el desarrollo del aparato urinario, del ojo, del oído y del sistema nervioso y es causa de malformaciones severas del aparato urinario. Se han descrito pacientes con mutaciones en PAX2 con hipodisplasia renal aislada o GEFS, sin alteraciones extrarrenales [180].

Genes del aparato ciliar

Mutaciones en el gen TTC2B1 (que codifica la proteína IFT139, ciliary retrograde intraflagellar transport-A protein) son algunas de las causas de nefronoptosis. La mutación más frecuente (p.P209L) está presente en familias con GEFS. El fenotipo correspondiente asocia HTA, ERC a la edad adulta y a nivel histológico, GEFS y engrosamiento de la MB tubular [181].

APOL1 (apolipoprotein L1, high-risk polymorphisms)

El gen APOL1 tiene una variante de riesgo para el desarrollo de una ERC (que protege contra el tripanosoma brucei), presente en el 35% la población general de ascendencia africana en EU, en el 26% de la población de África Central y en el 50% de la población de África del Oeste. El 40% de los pacientes con una ERC por una GEFS son de raza negra. Comparados con los que tienen una sola variante o no tienen ninguna, el riesgo de desarrollar una GEFS, con una velocidad de progresión más rápida, esta multiplicado por 3 a 5. La GEFS asociada a una variante de riesgo del gen APOL1, aunque no es una forma monogénica por no ser causal sino un factor de riesgo, es de lejos la forma genética más habitual en países con poblaciones importantes de

descendencia africana.

La variante de riesgo del gen APOL1 se encuentra en homocigosis (G1/G1 o G2/G2) o heterocigosis compuesta (G1/G2). La forma de transmisión es autosómica recesiva y la penetrancia incompleta [182] [183].

¿Cuándo se tiene que realizar un estudio genético a un adulto con SNCR/GEFS?

En los últimos años han disminuido considerablemente los costes de los estudios genéticos gracias a las técnicas de secuenciación masiva (permiten la secuenciación simultánea de todos los genes relevantes para un determinado fenotipo a un coste y tiempo de respuesta mucho más reducido que con el método de Sanger y con una sensibilidad comparable). Esta mejoría será aun mayor cuando se incorporen a la rutina del diagnóstico genético los secuenciadores de tercera generación que permiten secuenciar fragmentos de ADN considerablemente más largos [184][185].

En el paciente adulto con GEFS/SNCR sería recomendable realizar el estudio genético (**Tabla 4**):

- si presenta una historia familiar de enfermedad renal y/o manifestaciones extrarrenales, teniendo en cuenta que:
 - » las mutaciones en genes que habitualmente causan formas sindrómicas pueden también manifestarse como una GEFS aislada: es el caso de LMX1B asociado al síndrome de uña-rótula, del gen PAX2 responsable de anomalías congénitas del riñón y del tracto urinario (CAKUT) y del coloboma del nervio óptico, de COL4A3/4/5, COQ8B (ADCK4), INF2 y de WT1) [167]
 - » la interpretación de variantes candidatas puede verse dificultada en el adulto por la ausencia de miembros de la familia (no permite la segregación familiar de la variante) y por la falta de una historia familiar si la variante tiene una penetrancia incompleta, una herencia autosómica recesiva o existe un mosaicismo germinal [14].
- frente a una GEFS clasificada como primaria (con los criterios diagnósticos anteriormente presentados) pero CR [14]
- en caso de discordancia entre los datos de la ME y la forma de debut [14]

- en caso de una forma aparentemente secundaria, pero sin causa identificada [14]
- en presencia de alteraciones de la MBG en la ME [177]
- si necesita un TR, para la selección del donante familiar y valorar el riesgo de recidiva [166].

¿Hasta qué edad?

La posibilidad de que se diagnostique una alteración genética en un paciente con GEFS disminuye según aumenta la edad de debut de la enfermedad (69% en los 3 primeros meses de vida, 50% de 4 a 12 meses), 25% de 13 meses a 6 años, 18% de 7 a 12 años, 11% de 13-18 años y 21% de 19 a 25 años) [14]

En el adulto, se han realizado pocos estudios utilizando paneles amplios o que incluyan casos esporádicos. La frecuencia de las formas hereditarias varía en los estudios actuales del 8 al 12% [167][184].

Es probable, como se ha demostrado recientemente, que realizando una correcta valoración de los criterios diagnóstico a favor de una forma genética en cada paciente (**Figura 1**), se consiga mejorar considerablemente, como publicado recientemente, el rendimiento de los estudios genéticos en el adulto [14][168].

Las mutaciones en los genes que no están relacionados con la enfermedad del colágeno suelen estar presentes cuando la proteinuria aparece antes de los 25 años, en cambio las mutaciones en los genes relacionados con la enfermedad del colágeno pueden estar presentes en pacientes diagnosticados a los 50 o 60 años [14][178]

Beneficios del estudio genético

La identificación de una forma hereditaria de SNCR/GEFS aporta grandes beneficios: permite entender el mecanismo fisiopatológico de la enfermedad, hacer un seguimiento de las manifestaciones extra renales cuando existen, proporcionar asesoramiento genético preciso y confirmar o descartar la enfermedad en otros miembros de la familia, evitar un tratamiento IS inútil y con efectos secundarios, saber que no hay riesgo de recidiva después del TR y asesorar a los familiares en caso de donante vivo [177].

Se tiene que interrogar y explorar correctamente al paciente buscando manifestaciones extra renales, realizar un árbol genealógico (descartando consan-

Tabla 4: ¿Cuándo solicitar un estudio genético en el adulto?

Si existe una historia familiar de enfermedad renal y/o manifestaciones extrarenales
En presencia de una GESFS cortico resistente con fusión difusa de los pedicelos
En caso de discordancia entre los datos de la ME y la forma de debut ¹
Si es una forma secundaria sin causa identificada
En presencia de alteraciones de la MBG en ME ²
En el caso de un TR, para la selección del donante familiar y valoración del riesgo de recidiva

MBG: membrana basal glomerular; ¹ fusión difusa de los pedicelos en Microscopía Electrónica sin SN o fusión segmentaria con SN; ² sospecha de mutación en los genes del colágeno.

guinidad de los padres y enfermedad renal en los familiares) y buscar una alteración del sedimento en los familiares.

La lesión podocitaria puede ser el resultado de una sola causa (alteraciones monogénicas y la mayoría de las formas primarias), pero en algunos casos se necesita más de un estímulo patogénico para provocar la pérdida de podocitos. Por ejemplo, en las formas con implicación de las variantes de riesgo del gen APOL1, se necesita otro mecanismo fisiopatológico (vírico como la infección por el VIH [46][47][142][166]. Otros factores que pueden contribuir a la lesión podocitaria son el bajo peso al nacer, la prematuridad, la obesidad, la enfermedad hipertensiva del embarazo, episodios previos de fracaso renal agudo, la exposición a nefrotóxicos y la edad avanzada.

Formas secundarias

En todas las formas secundarias existe un aumento del estrés mecánico que se ejerce sobre la pared lateral de los pedicelos a través del diafragma en hendidura. Es debido a la hipertensión intraglomerular que se produce como mecanismo de compensación a la disminución del número de nefronas. Aumenta el FG por nefrona única para conseguir un FG global normal [78]. El estrés mecánico está elevado en la porción inicial del ovillo y va disminuyendo hasta llegar a la arteriola aferente. Esto explica la distribución heterogénea de la fusión de los pedicelos en el ovillo [81][82].

Las formas secundarias debutan habitualmente con una proteinuria no nefrótica y una insuficiencia renal. No responden al tratamiento inmunosupresor

y evolucionan lentamente hasta la ERC estadio V. No recidivan después del trasplante renal [45].

Respuesta adaptativa a la hiperfiltración:

Disminución de la masa renal: las causas son múltiples (**Tabla 1**). Para mantener un FG global normal, aumenta la presión de filtración intraglomerular y el volumen glomerular. Después de un tiempo de evolución variable, dependiendo en parte de la utilización de los inhibidores del SRAA, se producen las lesiones de esclerosis y la disminución del FG como hemos visto anteriormente.

Si la pérdida de masa renal es superior al 75% aparece una GEFS [186], si es igual al 50% (donante de vivo por ejemplo) aumenta el riesgo de proteinuria y se puede desarrollar una ERC si están presentes otros factores de riesgo (morbididades asociadas o susceptibilidad a la enfermedad del donante si son familiares) [187][188][189]. En caso de riñón único congénito, existe un riesgo mayor de proteinuria y de ERC en ausencia de hipertrofia compensadora o de otra anomalía congénita (CAKUT) [188][189].

Todas las causas de ERC provocan la pérdida de nefronas sanas (también ocurre en la edad avanzada). Esto implica un aumento del FG en las nefronas restantes [190][191].

Otros de los mecanismos son: el aumento del volumen glomerular que se asocia a la obesidad, al aumento extremo de masa muscular, la disminución del número de nefronas (bajo peso al nacer o prematuridad). En esta situación, los podocitos no aumentan su volumen y no pueden cubrir toda la

superficie del ovillo glomerular hipertrofiado [192][193][194][195][196].

Obesidad

Algunos pacientes obesos tienen una proteinuria y una GEFS denominada glomerulopatía relacionada con la obesidad (GRO) [197]. A veces solo presentan una glomerulomegalia sin evidencia de esclerosis [198]. El aumento de masa corporal provoca una hiperfiltración por nefrona única, aumento del tamaño glomerular y el resto de los mecanismos fisiopatológicos descritos anteriormente [196][197][198][199][200].

Es probable que los estadios iniciales sean reversibles puesto que la pérdida de peso y la administración de inhibidores del SRAA permiten disminuir la proteinuria [197][201][202].

En ausencia de tratamiento, 10 a 30% de los pacientes llegan a la ERC-5 [197].

Se desconoce por qué algunos individuos obesos desarrollan este tipo de glomerulopatía y otros no. La incidencia de la GRO se ha multiplicado por 10 entre los años 1986 y 2000. La coincidencia frecuente de la GRO con otros procesos fisiopatológicos (enfermedades renales, hipertensión arterial o edad avanzada), potencia la aparición de la lesión renal.

Enfermedades virales

Una de las formas más conocidas es la nefropatía asociada al VIH (NVIH).

Es particularmente frecuente entre la población de descendencia africana (sobre todo de África del Oeste), donde la presencia de 2 alelos de riesgo en el gen APOL1 es muy frecuente [203][204].

Puede ser una complicación no solo de los estadios avanzados de la infección, ya que también puede aparecer en fases iniciales. La proteinuria puede ser de rango no nefrótico [205][206], pero la progresión de la ERC suele ser rápida [207].

La lesión habitual es la forma colapsante asociada a un infiltrado intersticial y a lesiones tubuloreticulares visibles en ME [208].

No se llega a conocer la causa de la GEFS de una parte importante de los pacientes con una forma secundaria. Probablemente muchos de ellos tienen una causa genética que no se puede diagnosticar con los paneles de los que disponemos.

Con los medios de los que disponemos en la actualidad, el clasificar un paciente con GEFS en uno

de los grupos fisiopatológicos tiene que ser nuestro principal objetivo. Nos tenemos que apoyar en un estudio clínico e histológico, acompañados o no de un estudio genético (**Figura 1**) y (**Tabla 4**).

TRATAMIENTO

Tratamiento de las formas primarias

Los **corticoides** son el tratamiento de primera línea. El efecto depende en parte de la duración del tratamiento:

- si es inferior a 16 semanas, se consigue una RC o RP en el 15% de los casos, si es superior a 16 semanas, se consigue una RC en el 61% de los casos [56],
- la duración media del tratamiento de los respondedores es superior en 5,7 meses a la de los no respondedores [209].

La dosis inicial recomendada por la mayoría de los autores es de 1mg/kg/d (máximo 80mg/d) o 2 mg/kg/d a días alternos (máximo 120mg/d) hasta conseguir la remisión. Esta dosis no debe ser administrada más de 16 semanas. Se suspenden los corticoides antes de la semana 16 si no se observa una disminución de la proteinuria (los respondedores inician el descenso de la proteinuria a partir de las 8 semanas), sobre todo en presencia de efectos secundarios graves. Una vez conseguida la remisión completa, se inicia 2 semanas más tarde, la disminución de la dosis de corticoides de forma progresiva (5 mg/semana) y se suspenden a los 6 meses del inicio. El mismo protocolo se aplica en caso de recidiva [6][64][209][210][211].

Los **anticalcineurínicos (ACN)** están indicados como tratamiento de segunda línea en casos de CR, de recaídas frecuentes, de intolerancia o de contraindicación relativa a los corticoides (osteoporosis grave, obesidad, enfermedad psiquiátrica) [189][190][191][192][193][194][195][196][197][198][199][200][201][202][203][204][205][206][207][208][209][210][211][212]. En este último caso se pueden administrar desde el inicio, sin corticoides [190][191][192][193][194][195][196][197][198][199][200][201][202][203][204][205][206][207][208][209][210][211][212][213].

El principal mecanismo de acción de la Ciclosporina A (CsA) es la inhibición de la calcineurina, una fosfatasa dependiente del Calcio iónico. La

calcineurina, al desfosforilar los factores de transcripción NFAT (nuclear factor of activated T cells), permite su translocación en el núcleo y la activación linfocitaria. Los anticalcineurínicos impiden este fenómeno. El Tacrolimus inhibe la activación de los linfocitos-T al unirse a la proteína intracelular FKBP12, formando un complejo que inhibe de forma competitiva la calcineurina.

La dosis inicial de Ciclosporina (CsA) es de 3-7mg/kg/d, en dos dosis, y se ajusta posteriormente para conseguir niveles valle de 100-175 ng/ml [6]. El tacrolimus se inicia a la dosis de 0,05-0,1 mg/kg/d para conseguir niveles de 5-10 mg/ml. Se recomienda un mínimo de 6 meses de tratamiento para valorar la respuesta. Se observa un 47% de RC o RP según la última revisión de la Biblioteca Cochrane [213]. El riesgo de recaídas es muy alto después de la suspensión (60-80% al año). Para evitarlas se mantienen los niveles plasmáticos mencionados 12 meses si se consigue una RC o una RP [214] [215] [216][217]. Posteriormente, se disminuye de forma progresiva la dosis de los anticalcineurínicos durante 12 meses hasta suspenderlos. Algunos autores recomiendan realizar una biopsia renal después de 18-24 meses de tratamiento para diagnosticar una posible nefrotoxicidad. Los efectos secundarios de la CsA (hipertricosis, hipertrofia gingival) hacen que sea más utilizado el tacrolimus [215].

En la revisión de la Biblioteca Cochrane ya mencionada, se analizan cinco estudios controlados que incluyen 240 pacientes: la CsA asociada o no a la prednisona y comparada con micofenolato mofetil o dexametasona, aumenta la posibilidad de conseguir una RC (RR 2.31, 95% CI 1.13-4.73) o una RP (RR 1.64, 95% CI 1.10- 2.44) [213].

Micofenolato Mofetil (MMF)

No hay ningún estudio que haya comparado el MMF a los corticoides, solo disponemos de algunos estudios observacionales sin resultados concluyentes [218][219].

Rituximab: es un anticuerpo monoclonal quimérico dirigido contra el antígeno CD20 situado en la superficie celular de los LB. Ha demostrado, en las formas CD, ser capaz de mantener una remisión prolongada en el niño [220][221].

En un reciente estudio multicéntrico, 346 niños con SN CD reciben una media de 3,4 dosis de rituximab (de 2 a 7). El seguimiento medio es de 6 años

(4,3-7,7). La duración de los periodos de remisión aumenta con el número de tratamientos: la primera recidiva ocurre a los 10 meses (IC: 9,0-10,7), la última a los 16 meses (13,3- 19,7) aunque la duración del periodo de depleción de los LB se mantiene idéntica (6,1 meses: 6,0-6,3). La reconstitución de los LB coincide en el 70% de los casos con un nuevo brote de la enfermedad (2,6 meses después de media). En el 30% de los casos restantes, no se produce ningún brote. Los autores aconsejan no tratar de formar profiláctica una vez reconstituida la población de LB y hacerlo solo en caso de nuevo brote. Los efectos secundarios son raros y sin gravedad: hipogammaglobulinemia (51%), infecciones (4,5%), neutropenia (3,7%). Al final del periodo de estudio, el 96% de los niños tienen una función renal normal [222].

En el adulto, se observan resultados favorables en estudios observacionales, retrospectivos, o con pocos casos incluidos [223][224][225]. El estudio de GLOSEN [200] incluye 50 adultos con SNCD o con recaídas frecuentes (28 se tratan con rituximab, 22 con otros inmunosupresores y constituyen el grupo control): 83% consiguen una RC en el grupo rituximab, 63% en el grupo control. La incidencia de recaídas por año y la cantidad de IS necesaria para mantener la remisión son menores en el grupo Rituximab.

Disponemos además de un estudio controlado reciente que no muestra ninguna ventaja del rituximab sobre el tacrolimus [226].

No es eficaz en caso de CR [204-227].

Los efectos secundarios son tolerables [228].

Hay dos posibles protocolos de inicio: 4 dosis de 375mg/m² semanales o dos dosis de 1 gramo separadas por quince días. Es posible que una sola dosis de 375mg/m² sea suficiente para inducir la remisión [229].

El rituximab persiste en sangre durante al menos 6 meses y la recuperación de los LB se produce a los 12 meses [228].

Se desconoce cual es el mejor tratamiento posterior para evitar las recaídas: administración de 1g, 500mg o 375mg/m² cada 6 meses o solo después de la repoblación de células B (el brote de SN coincide en muchas ocasiones con la recuperación de los LB, especialmente de los LB transicionales CD19+). Pero en algunas ocasiones, la recuperación de los LB no es un predictor de brote, una remisión puede persistir a pesar de la repoblación de LB y un brote

ocurrir persistiendo la depleción de LB. Es probable que la recuperación de LB memoria conmutados sea más útil para predecir un brote [230][231][232]. El rituximab parece reducir, en los SN CD o con recaídas frecuentes, el número de recaídas y la dosis de corticoides necesaria para mantener la remisión. Se tienen que confirmar los datos de los trabajos publicados. Tres ensayos controlados para estudiar eficacia y efectividad del rituximab están actualmente incluyendo pacientes con GEFS/NCM: TURING (EudraCT: 2018-004611-50), RIFIRE-INS (NCT03970577) y (NCT03298698) [5].

Los corticoides, los ACN y el rituximab tienen un efecto protector directo sobre los podocitos estabilizando el citoesqueleto de actina: los corticoides aumentan la expresión de la nefrina, la CsA inhibe la desfosforilación de la sinaptopodina, el rituximab restablece la expresión de la fosfodiesterasa ácida de esfingomielina 3B (SMPDL3B), disminuida en las GEFS y necesaria a una correcta función del citoesqueleto [233][234][235].

Dapagliflozina: los inhibidores del cotransportador sodio-glucosa tipo 2 (SGLT2i) son capaces de disminuir la hiperfiltración glomerular y de proporcionar un efecto nefroprotector a largo plazo en varias nefropatías incluidas la GEFS [236][237][238].

Hay actualmente un ensayo clínico en marcha incluyendo pacientes con GEFS (EMPA-KIDNEY trial) [238].

Sparsentan (bloqueador del receptor de endotelina A y del receptor de la angiotensina I). Un estudio aleatorizado, multicéntrico, doble ciego que compara los efectos del Sparsentan al del Irbesartan (bloqueador del receptor de la angiotensina II), en las formas primarias o genéticas de GEFS, ha demostrado que a las ocho semanas consigue una mayor reducción de la proteinuria que el Irbesartan [239]. Este fármaco también es útil cuando la proteinuria no es nefrótica o después de haber conseguido una RP con el tratamiento IS [240].

Quedan muchas dudas sobre el tratamiento:

- los ensayos clínicos
 - » tienen que incluir pacientes correctamente clasificados según los grupos etiológicos descritos y solo se tienen que utilizar IS en las formas primarias.
- el seguimiento tiene que ser suficiente para valorar los efectos secundarios a largo plazo de los tratamientos biológicos.

- en las formas CD se debe valorar la asociación de dos IS o la prolongación del rituximab para aumentar los periodos de remisión.
 - » tratamiento de mantenimiento: se debe comparar los distintos protocolos del tratamiento de mantenimiento con rituximab (dosis, periodicidad, duración).
- Hay nuevos tratamientos, algunos están en fase de ensayo clínico: aféresis, adalimumab, fresolimumab, galactosa a dosis elevadas y ofatumumab.

Tratamiento de las formas secundarias

Siempre que sea posible se tiene que tratar la causa: pérdida de peso en caso de obesidad, suspensión del fármaco o tóxico responsables etc.

El tratamiento nefroprotector es el mismo que el que se aplica a todos los pacientes con proteinuria: restricción de sal, diuréticos de asa y tiazidas si es necesario, ISRAA para controlar de forma estricta la TA. Se deben emplear las dosis máximas toleradas. La dapagliflozina se debe incorporar al tratamiento nefroprotector. También es importante la pérdida de peso en general y el hacer ejercicio [59].

Los corticoides y anticalcineurínicos no están indicados.

Tratamiento de las formas genéticas.

Estas formas no responden a los IS, pero los inhibidores del SRAA disminuyen, en la mayoría de los casos, la proteinuria (se ha demostrado en los pacientes con alguna mutación en los genes COL4) [15].

No obstante, los pacientes con mutaciones en EMP2 o en genes que codifican proteínas que interactúan con las Rho-GTPasas (reguladoras del citoesqueleto de actina) presentan una remisión parcial con los corticoides, lo que hace suponer que tienen estos un efecto directo sobre la función de los podocitos.

También pacientes con otras mutaciones, WT1 por ejemplo, pueden responder parcialmente a los anticalcineurínicos [241][242][243][244].

Los pacientes con mutaciones en el gen COQ8B/ADCK4 deben recibir una suplementación precoz con COQ(10) [177].

Recidiva después del TR de las formas primarias

La recidiva de una GEFS solo ocurre en las formas primarias. Lo hace en el 30 a 60% de los pacientes después de un primer TR y en el 80% a 100% después de un segundo TR, en caso de recidiva en el primero. Ocurre de forma inmediata en algunos casos, en general durante las primeras semanas después del TR. El riesgo de la pérdida del injerto es, después de la recidiva, del 40-60% [1][99][149].

Los principales factores de riesgo para la aparición de una recidiva son [8][245]:

- el inicio de la enfermedad a una edad temprana
- una velocidad de progresión rápida (< 3 años) de la enfermedad inicial hasta una ERC estadio 5
- la nefrectomía previa de los riñones propios
- la existencia de una recidiva en un TR anterior
- una albuminemia < 25g/l en el momento del diagnóstico

La aparición de una proteinuria, con o sin SN, hace sospechar la recidiva. El diagnóstico definitivo lo da la biopsia del injerto. Si es precoz, se observa un riñón ópticamente normal con fusión difusa de los pedicelos en ME. Las lesiones de esclerosis aparecen más tardíamente [99].

La recidiva, como hemos visto anteriormente, es debida a la presencia de un factor circulante. El tratamiento de la recidiva, adoptado por la mayoría de los grupos, está basado en los intercambios plasmáticos asociados o no al rituximab [245][246][247].

Este tratamiento, utilizado de forma preventiva, no evita la recidiva según la mayoría de los trabajos publicados. Pero estos son estudios observacionales, incluyen pocos casos, no disponen de un estudio genético y no son homogéneos en cuanto al tratamiento IS, la dosis de rituximab y el protocolo de plasmaféresis [246][247][248][249][250].

Si la recidiva es precoz (menos de 3 meses), se consigue una RC o RP en el 60-75% de los casos con intercambios plasmáticos iniciados inmediatamente después de la recidiva [99][251][252].

La adición de rituximab no aporta beneficios claros [247][250][253][254]. Un ensayo clínico, controlado, está actualmente en fase de reclutamiento. Su objetivo principal es comparar la eficacia de la plasmaféresis asociada o no al rituximab en la prevención de la recidiva de una GEFS (NCT03763643).

Las sesiones de plasmaféresis se prolongan 15 días, una sesión cada 48h. Se valora la necesidad de sesiones adicionales según la respuesta al tratamiento. Se suele utilizar la albumina como líquido de reposición y se recambia una a una vez y media el volumen plasmático por sesión. Habitualmente se administra una o dos dosis de Rituximab (375mg/m²).

Si la recidiva es tardía (más de 3 meses), se debe descartar una forma secundaria, y aplicar el mismo tratamiento que en el caso de una recidiva precoz.

En ausencia de respuesta a los intercambios plasmáticos con o sin rituximab se han utilizado tratamientos alternativos cuya eficacia resta por confirmar [255][256][257][258].

La supervivencia del injerto, a pesar del tratamiento, es baja: 52-61% a los 5 años [245].

No parece aconsejable realizar un segundo TR si ha habido una recidiva en el primero ya que se desconoce en este momento un tratamiento eficaz para prevenir la recidiva [252].

Conclusión

La GEFS es un patrón histológico que corresponde a varias enfermedades con etiologías, mecanismos fisiopatológicos y tratamientos distintos.

Antes de iniciar el tratamiento se tiene que hacer el diagnóstico diferencial entre estas enfermedades (formas primarias, secundarias y genéticas). Para ello son necesarias una historia clínica y una exploración física recogidas de forma exhaustiva, el estudio histológico (en algunos casos la ME si se dispone de ella a pesar de sus limitaciones) y también en algunos casos el estudio genético.

Las formas hereditarias no son a menudo diagnosticadas y veremos en el futuro cual es la prevalencia real de las formas con autoanticuerpos.

Solo se deben tratar con IS las formas primarias.

Se sigue progresando en el conocimiento del SNI. La información conseguida permitirá una clasificación basada en los mecanismos fisiopatológicos, con dianas terapéuticas específicas.

REFERENCIAS BIBLIOGRÁFICAS

1. D'Agati VD, Kaskel FJ, Falk RJ. Focal segmental glomerulosclerosis. *N Engl J Med* 2011;365:2398–11.
2. Cirillo L, Lugli G, Raglianti V, Ravaglia F, Buti E, Landini S, Becherucci F. Defining diagnostic trajectories in patients with podocytopathies. *Clin Kidney J.* 2022;sfac123,
3. De Vriese AS, Sethi S, Nath KA, Glasscock, RJ, Fervenza, FC. Differentiating primary, genetic, and secondary FSGS in adults: a clinicopathologic approach. *J. Am. Soc. Nephrol* 2018;29:759–74.
4. Buscher AK, Weber S. Educational paper: the podocytopathies. *Eur J Pediatr* 2012;171:1151–60.
5. De Vriese AS, Wetzels JF, Glasscock, R.J, Sethi S, Fervenza FC. Therapeutic trials in adult FSGS: lessons learned and the road forward. *Nat Rev Nephrol.* 2021;17:619–30.
6. Kidney Disease: Improving Global Outcomes (KDIGO). Glomerular Diseases Work Group. KDIGO 2021 clinical practice guideline for the management of glomerular diseases. *Kidney Int.* 2021;100 (Suppl 4):S1-276.
7. McCarthy E. T., Sharma M, Savin V. J. Circulating permeability factors in idiopathic nephrotic syndrome and focal segmental glomerulosclerosis. *Clin. J. Am.Soc. Nephrol.* 2010;5:2115–21.
8. Maas RJ, Deegens JK, van den Brand JA, Cornelissen EA, Wetzels JF. A retrospective study of focal segmental glomerulosclerosis: clinical criteria can identify patients at high risk for recurrent disease after first renal transplantation. *BMC Nephrol.* 2013;14:47.
9. Cosio FG, Cattran DC. Recent advances in our understanding of recurrent primary glomerulonephritis after kidney transplantation. *Kidney Int* 2017;91:304–14.
10. Kim JS, Han BG, Choi SO, Cha SK. Secondary Focal Segmental Glomerulosclerosis: From Podocyte Injury to Glomerulosclerosis. *Biomed Res Int.* 2016;2016:1630365.
11. Bierzynska A, McCarthy HJ, Soderquest K, Sen ES, Colby E, Ding WY, Nabhan MM, Kerecuk L, Hegde S, Hughes D, Marks S, Feather S, Jones C, Webb NJ, Ognjanovic M, Christian M, Gilbert RD, Sinha MD, Lord GM, Simpson M, Koziell AB, Welsh GI, Saleem MA. Genomic and clinical profiling of a national nephrotic syndrome. cohort advocates a precision medicine approach to disease management. *Kidney Int.* 2017;91:937-47.
12. Landini S, Mazzinghi B, Becherucci F, Allinovi M, Provenzano A, Palazzo V, Ravaglia F, Artuso R, Bosi E, Stagi S, Sansavini G, Guzzi F, Cirillo L, Vaglio A, Murer L, Peruzzi L, Pasini A, Materassi M, Roperto RM, Anders HJ, Rotondi M, Giglio SR, Romagnani P. Reverse Phenotyping after Whole-Exome Sequencing in Steroid-Resistant Nephrotic Syndrome. *Clin J Am Soc Nephrol.* 2020;15:89-00
13. Sadowski CE, Lovric S, Ashraf S, Pabst WL, Gee HY, Kohl S, Engelmann S, Vega-Warner V, Fang H, Halbritter J, Somers MJ, Tan W, Shril S, Fessi I, Lifton RP, Bockenhauer D, El-Desoky S, Kari JA, Zenker M, Kemper MJ, Mueller D, Fathy HM, Soliman NA; SRNS Study Group, Hildebrandt F. A single-gene cause in 29.5% of cases of steroid-resistant nephrotic syndrome. *J Am Soc Nephrol.* 2015;26:1279-89.
14. Miao J, Pinto E Vairo F, Hogan MC, Erickson SB, El Ters M, Bentall AJ, Kukla A, Greene EL, Hernandez LH, Sethi S, Lazaridis KN, Pichurin PN, Lisi E, Prochnow CA, Zand L, Fervenza FC. Identification of Genetic Causes of Focal Segmental Glomerulosclerosis Increases With Proper Patient Selection. *Mayo Clin Proc.* 2021;96:2342-53.
15. Daina E, Cravedi P, Alpa M, Roccatello D, Gamba S, Perna A, Gaspari F, Remuzzi G, Ruggerenti P. A multidrug, antiproteinuric approach to Alport syndrome: a ten-year cohort study. *Nephron.* 2015;130:13-20.
16. Haas M, Spargo BH, Coventry S. Increasing incidence of focal-segmental glomerulosclerosis among adult nephropathies: a 20-year renal biopsy study. *Am J Kidney Dis.* 1995;26:740-50.
17. Korbet SM, Genchi RM, Borok RZ, Schwartz MM. The racial prevalence of glomerular lesions in nephrotic adults. *Am J Kidney Dis.* 1996;27:647-51.
18. Braden GL, Mulhern JG, O'Shea MH, Nash SV, Ucci AA Jr, Germain MJ. Changing incidence of glomerular diseases in adults. *Am J Kidney Dis.* 2000;35:878-83.
19. Swaminathan S, Leung N, Lager DJ, Melton LJ 3rd, Bergstralh EJ, Rohlinger A, Fervenza FC. Changing incidence of glomerular disease in Olmsted County, Minnesota: a 30-year renal biopsy study. *Clin J Am Soc Nephrol.* 2006;1:483-87.

20. Murugapandian S, Mansour I, Hudeeb M, Hamed K, Hammode E, Bijin B, Daheshpour S, Thajudeen B, Kadambi P. Epidemiology of glomerular disease in southern Arizona: review of 10-year renal biopsy data. *Medicine (Baltimore)*. 2016;95:e3633.
21. Sim JJ, Batech M, Hever A, Harrison TN, Avelar T, Kanter MH, Jacobsen SJ. Distribution of biopsy-proven presumed primary glomerulonephropathies in 2000-2011 among a racially and ethnically diverse US population. *Am J Kidney Dis*. 2016;68:533-44.
22. Laurens W, Deleersnijder D, Dendooven D, Lerut E, De Vriese AS, Dejagere T, Helbert M, Hellemans R, Koshy P, Maes B, Pipeleers L, Van Craenenbroeck AH, Van Laecke S, Vande Walle J, Coutteneye MM, De Meester J, Sprangers B. The FCGG collaborative group, Epidemiology of native kidney disease in Flanders: results from the FCGG kidney biopsy registry. *Clin Kidney J*. 2022; sfac033.
23. Garau M, Cabrera J, Ottati G, Caorsi H, Gonzalez Martinez F, Acosta N, Aunchayna MH, Gadola L, Noboa O. Temporal trends in biopsy proven glomerular disease in Uruguay, 1990-2014. *PLoS One*. 2018;13: e0206637.
24. O'Shaughnessy MM, Hogan SL, Thompson BD, Coppo R, Fogo AB, Jennette JC. Glomerular disease frequencies by race, sex and region: results from the International Kidney Biopsy Survey. *Nephrol Dial Transplant*. 2018;33: 661-69
25. Horvatic I, Tisljar M, Bulimbasic S, Bozic B, Galesic Ljubanovic D, Galesic K. Epidemiologic data of adult native biopsy-proven renal diseases in Croatia. *Int Urol Nephrol*. 2013;45:1577-87.
26. Heaf JG, Sørensen SS, Hansen A. Increased incidence and improved prognosis of glomerulonephritis: a national 30-year study. *Clin Kidney J*. 2021;14:1594-02.
27. Kazi JI, Mubarak M, Ahmed E, Akhter F, Naqvi SA, Rizvi SA. Spectrum of glomerulonephritides in adults with nephrotic syndrome in Pakistan. *Clin Exp Nephrol*. 2009;13:38-43.
28. Xie J, Chen N. Primary glomerulonephritis in mainland China: an overview. *Contrib Nephrol*. 2013;181:1-11.
29. Jegatheesan D, Nath K, Reyaldean R, Sivasuthan G, John GT, Francis L, Rajmohan M, Ranganathan D. Epidemiology of biopsy-proven glomerulonephritis in Queensland adults. *Nephrology (Carlton)*. 2016;21:28-34.
30. Hou J H, Zhu HX, Zhou ML, Le WB, Zeng CH, Liang SS, Shao SJ, Liu Y, Liu Z H. Changes in the spectrum of kidney diseases: an analysis of 40,759 biopsy-proven cases from 2003 to 2014 in China. *Kidney Dis*. 2018;4:10-19.
31. Covic A, Vlad CE, Căruntu ID, Voroneanu L, Hogas S, Cusai S, Florea L, Covic A. Epidemiology of biopsy-proven glomerulonephritis in the past 25 years in the North-Eastern area of Romania. *Int Urol Nephrol*. 2022;54:365-76.
32. Choi IJ, Jeong HJ, Han DS, Lee JS, Choi KH, Kang SW, Ha SK, Lee HY, Kim PK. An analysis of 4,514 cases of renal biopsy in Korea. *Yonsei Med J*. 2001;42:247-54.
33. Narasimhan B, Chacko B, John GT, Korula A, Kirubakaran MG, Jacob CK. Characterization of kidney lesions in Indian adults: towards a renal biopsy registry. *J Nephrol*. 2006;19:205-10.
34. Haas M, Meehan SM, Karrison TG, Spargo BH. Changing etiologies of unexplained adult nephrotic syndrome: a comparison of renal biopsy findings from 1976-1979 and 1995-1997. *Am J Kidney Dis*. 1997;30:621-31
35. Dragovic D, Rosenstock JL, Wahl SJ, Panagopoulos G, DeVita MV, Michelis MF. Increasing incidence of focal segmental glomerulosclerosis and an examination of demographic patterns. *Clin Nephrol*. 2005;63:1-7.
36. Gregory L, Braden GL, Mulhern JG, O'Shea MH, Nash SV, Ucci Jr AA, Germain MJ. *Am J Kidney Dis*. 2000;35:878-83.
37. Kitiyakara C, Eggers P, Kopp JB. Twenty-one-year trend in ESRD due to focal segmental glomerulosclerosis in the United States. *Am J Kidney Dis* 2004;44:815-25.
38. López-Gómez JM, Rivera F. Registro de glomerulonefritis de la Sociedad Española de Nefrología en 2019: pasado, presente y nuevos retos. *Nefrología* 2020; 40;4:371-83.
39. Hommos MS, De Vriese AS, Alexander MP, Sethi S, Vaughan L, Zand L, Bharucha K, Lepori N, Rule AD, Fervenza FC. The Incidence of Primary vs Secondary Focal Segmental Glomerulosclerosis: A Clinicopathologic Study. *Mayo Clin Proc* 2017;92:1772-81.
40. Cattran DC, Rao P. Long-term outcome in children and adults with classic focal segmental glomerulosclerosis. *Am J Kidney Dis*. 1998;32:72-79.
41. Troyanov S, Wall CA, Miller JA, Scholey JW, Cattran DC; Toronto Glomerulonephritis Registry Group: Focal and segmental glomerulos-

clerosis: definition and relevance of a partial remission. *J Am Soc Nephrol* 2005;16:1061–68.

42. Waldman M, Crew RJ, Valeri A, Busch J, Stokes B, Markowitz G, D'Agati V, Appel G. Adult minimal-change disease: Clinical characteristics, treatment, and outcomes. *Clin J Am Soc Nephrol*. 2007;2:445–53.

43. Meyrier A, Niaudet P. Acute kidney injury complicating nephrotic syndrome of minimal change disease. *Kidney Int*. 2018;94:861–69.

44. Kerlin BA, Ayoob R, Smoyer WE. Epidemiology and pathophysiology of nephrotic syndrome-associated thromboembolic disease. *Clin J Am Soc Nephrol*. 2012;7:513–20.

45. Praga M, Morales E, Herrero JC, Pérez Campos A, Domínguez-Gil B, Alegre R, Vara J, Martínez MA. Absence of hypoalbuminemia despite massive proteinuria in focal segmental glomerulosclerosis secondary to hyperfiltration. *Am J Kidney Dis* 1999; 33:52–62

46. Kopp JB, Anders HJ, Susztak K, Podestà MA, Remuzzi G, Hildebrandt F, Romagnani P. Podocytopathies. *Nat Rev Dis Primers*. 2020;6:68.

47. Trautmann A, Schnaidt S, Lipska - Ziękiewicz BS, Bodria M, Ozaltin F, Emma F, Anarat A, Melk A, Azocar M, Oh J, Saeed B, Gheisari A, Caliskan S, Gellermann J, Higuaita LMS, Jankauskiene A, Drozd D, Mir S, Balat A, Szczepanska M, Paripovic D, Zurowska A, Bogdanovic R, Yilmaz A, Ranchin B, Baskin E, Erdogan O, Remuzzi G, Firszt-Adamczyk A, Kuzma-Mroczkowska E, Litwin M, Murer L, Tkaczyk M, Jardim H, Wasilewska A, Printza N, Fidan K, Simkova E, Borzeczka H, Staude H, Hees K, Schaefer F; PodoNet Consortium. Long-term outcome of steroid-resistant nephrotic syndrome in children. *J Am Soc Nephrol*. 2017;28:3055–65.

48. Lepori N, Zand L, Sethi S, Fernandez-Juarez G, Fervenza FC. Clinical and pathological phenotype of genetic causes of focal segmental glomerulosclerosis in adults. *Clin Kidney J*. 2018;11:179–90.

49. Fakhouri F, Bocquet N, Taupin P, Presne C, Gagnadoux MF, Landais P, Lesavre P, Chauveau D, Knebelmann B, Broyer M, Grünfeld JP, Niaudet P. Steroid-sensitive nephrotic syndrome: from childhood to adulthood. *Am J Kidney Dis*. 2003;41:550–57.

50. Skrzypczyk P, Panczyk-Tomaszewska M, Roszkowska-Blaim M, Wawer Z, Bienias B, Zajgzkowska M, Kilis-Pstrusinska K, Jakubowska

A, Szczepaniak M, Pawlak-Bratkowska M, Tkaczyk M. Long-term outcomes in idiopathic nephrotic syndrome: from childhood to adulthood. *Clin Nephrol*. 2014;81:166–73.

51. Aydin M, Franke I, Kurylowicz L, Ganschow R, Lentze M, Born M, Hagemann R. The long-term outcome of childhood nephrotic syndrome in Germany: a cross-sectional study. *Clin Exp Nephrol*. 2019;23:676–88

52. Marchel DM, Gipson DS. Adult survivors of idiopathic childhood onset nephrotic syndrome. *Pediatr Nephrol*. 2021;36:1731–37.

53. Bagchi S, Agarwal S, Kalaivani M, Bhowmik D, Singh G, Mahajan S, Dinda A. Primary FSGS in Nephrotic Adults: Clinical Profile, Response to Immunosuppression and Outcome. *Nephron*. 2016;132:81–85.

54. Beer A, Mayer G, Kronbichler A. Treatment Strategies of Adult Primary Focal Segmental Glomerulosclerosis: A Systematic Review Focusing on the Last Two Decades. *Biomed Res Int*. 2016;2016:4192578

55. Kolb A, Gallacher PJ, Campbell J, O'Neill M, Smith JR, Bell S, Conway BR, Metcalfe W, Joss N, Dey V, Alfonzo A, Kelly M, Shah S, McQuarrie E, Geddes C, Traynor J, Hunter RW; Scottish Renal Biopsy Registry. A National Registry Study of Patient and Renal Survival in Adult Nephrotic Syndrome. *Kidney Int Rep*. 2020;6:449–59.

56. Ponticelli C, Villa M, Banfi G, Cesana B, Pozzi C, Pani A, Passerini P, Farina M, Grassi C, Baroli A: Can prolonged treatment improve the prognosis in adults with focal segmental glomerulosclerosis? *Am J Kidney Dis*. 1999; 34:618–25.

57. Yamamoto R, Imai E, Maruyama S, Yokoyama H, Sugiyama H, Takeda A, Tsukamoto T, Uchida S, Tsuruya K, Shoji T, Hayashi H, Akai Y, Fukunaga M, Konta T, Nishio S, Goto S, Tamai H, Nagai K, Katafuchi R, Masutani K, Wada T, Nishino T, Shirasaki A, Sobajima H, Nitta K, Yamagata K, Kazama JJ, Hiromura K, Yasuda H, Mizutani M, Akahori T, Naruse T, Hiramatsu T, Morozumi K, Mimura T, Saka Y, Ishimura E, Hasegawa H, Ichikawa D, Shigematsu T, Sato H, Narita I, Isaka Y; Japan Nephrotic Syndrome Cohort Study investigators. Time to remission of proteinuria and incidence of relapse in patients with steroid-sensitive minimal change disease and focal segmental glomerulosclerosis: the Japan Nephrotic Syndrome Cohort Study. *J Nephrol*. 2022;35:1135–44.

58. Colliou E, Karras A, Boffa JJ, Ribes D, Garrouste C, Quintrec ML, Daugas E, Huart A, Ducloux D, Hummel A, Ferrandiz I, Demoulin N, Jourde-Chiche N, Chauveau D, Audard V, Faguer S. Outcomes of Older Patients (≥ 60 years) with New-Onset Idiopathic Nephrotic Syndrome Receiving Immunosuppressive Regimen: A Multicentre Study of 116 Patients. *J Clin Med*. 2019;8:298-12.
59. Korbet SM: Primary focal segmental glomerulosclerosis; in Brady HR, Wilcox CS (eds): *Therapy in Nephrology and Hypertension. A Companion to Brenner and Rector's The kidney*. Philadelphia, Saunders. 2008; pp 200-38.
60. Velosa JA, Holley KE, Torres VE, Offord KP. Significance of proteinuria on the outcome of renal function in patients with focal segmental glomerulosclerosis. *Mayo Clin Proc*. 1983;58:568-77
61. Kawaguchi T, Imasawa T, Kadomura M, Kitamura H, Maruyama S, Ozeki T, Katafuchi R, Oka K, Isaka Y, Yokoyama H, Sugiyama H, Sato H. Focal segmental Focal segmental glomerulosclerosis histologic variants and renal outcomes based on nephrotic syndrome, immunosuppression and proteinuria remission. *Nephrol Dial Transplant*. 2021:gfab267
62. Troost JP, Trachtman H, Spino C, Kaskel FJ, Friedman A, Moxey-Mims MM, Fine RN, Gassman JJ, Kopp JB, Walsh L, Wang R, Gipson DS. Proteinuria Reduction and Kidney Survival in Focal Segmental Glomerulosclerosis. *Am J Kidney Dis*. 2021;77:216-25.
63. Chun MJ, Korbet SM, Schwartz MM, Lewis EJ. Focal segmental glomerulosclerosis in nephrotic adults: presentation, prognosis, and response to therapy of the histologic variants. *J Am Soc Nephrol*. 2004;15:2169-77.
64. Laurin LP, Gasim AM, Poulton CJ, Hogan SL, Jennette JC, Falk RJ, Foster BJ, Nachman PH. Treatment with glucocorticoids or calcineurin inhibitors in primary FSGS. *Clin J Am Soc Nephrol* 2016; 11:386-94.
65. Gipson DS, Chin H, Presler TP, Jennette C, Ferris ME, Massengill S, Gibson K, Thomas DB. Differential risk of remission and ESRD in childhood FSGS. *Pediatr Nephrol* 2006; 21: 344-49.
66. Forster BM, Nee R, Little DJ, Greasley PJ, Hughes JB, Gordon SM, Olson SW. Focal Segmental Glomerulosclerosis, Risk Factors for End Stage Kidney Disease, and Response to Immunosuppression. *Kidney360*. 2020;2:105-113.
67. Gadegbeku CA, Gipson DS, Holzman LB, Ojo AO, Song PXX, Barisoni L, Sampson MG, Kopp JB, Lemley KV, Nelson PJ, Lienczewski CC, Adler SG, Appel GB, Cattran DC, Choi MJ, Contreras G, Dell KM, Fervenza FC, Gibson KL, Greenbaum LA, Hernandez JD, Hewitt SM, Hingorani SR, Hladunewich M, Hogan MC, Hogan SL, Kaskel FJ, Lieske JC, Meyers KE, Nachman PH, Nast CC, Neu AM, Reich HN, Sedor JR, Sethna CB, Trachtman H, Tuttle KR, Zhdanova O, Zilleruelo GE, Kretzler M. Design of the Nephrotic Syndrome Study Network (96) to evaluate primary glomerular nephropathy by a multidisciplinary approach. *Kidney Int*. 2013; 83:749-56.
68. Zee J, Liu Q, Smith AR, Hodgins JB, Rosenberg A, Gillespie BW, Holzman LB, Barisoni L, Mariani LH; Nephrotic Syndrome Study Network (NEPTUNE). Kidney Biopsy Features Most Predictive of Clinical Outcomes in the Spectrum of Minimal Change Disease and Focal Segmental Glomerulosclerosis. *J Am Soc Nephrol*. 2022;17:ASN.2021101396.
69. Hall G, Lin J. Outsourcing Current Classification Systems for Nephrotic Syndrome. *Am J Kidney Dis*. 2022;79:783-84.
70. D'Agati VD, Alster JM, Jennette JC, Thomas DB, Pullman J, Savino DA, Cohen AH, Gipson DS, Gassman JJ, Radeva MK, Moxey-Mims MM, Friedman AL, Kaskel FJ, Trachtman H, Alpers CE, Fogo AB, Greene TH, Nast CC. Association of histologic variants in FSGS clinical trial with presenting features and outcomes. *Clin J Am Soc Nephrol*. 2013;8:399-06.
71. Thomas DB, Franceschini N, Hogan SL, Holder ST, Jennette CE, Falk RJ, Jennette JC. Clinical and pathologic characteristics of focal segmental glomerulosclerosis pathologic variants. *Kidney Int*. 2006;69: 920-26.
72. Deegens JK, Steenbergen EJ, Borm GF, Wetzels JFM. Pathological variants of focal segmental glomerulosclerosis in an adult Dutch population—epidemiology and outcome. *Nephrol Dial Transplant*. 2007;23:186-92.
73. Laurin LP, Gasim AM, Derebail VK, McGregor JG, Kidd JM, Hogan SL, Poulton CJ, Dettwiler RK, Jennette JC, Falk RJ, Nachman PH. Renal Survival in Patients with Collapsing Compared with Not Otherwise Specified FSGS. *Clin J Am Soc Nephrol*. 2016;11:1752-59.
74. Troost JP, Trachtman H, Nachman PH, Kret-

Glomerulosclerosis Focal y Segmentaria

- zler M, Spino C, Komers R, Tuller S, Perumal K, Massengill SF, Kamil ES, Oh G, Selewski DT, Gipson P, Gipson DS. An outcomes-based definition of proteinuria remission in focal segmental glomerulosclerosis. *Clin J Am Soc Nephrol* 2018;13:414–21.
75. Rosenberg AZ, Kopp JB. Focal segmental glomerulosclerosis. *Clin J Am Soc Nephrol* 2017;12:502–17.
76. Freedman BI, Skorecki K. Gene-gene and gene-environment interactions in apolipoprotein L1 gene-associated nephropathy. *Clin J Am Soc Nephrol*. 2014;9:2006–13.
77. Kruzel-Davila E, Wasser WG, Aviram S, Skorecki K. APOL1 nephropathy: from gene to mechanisms of kidney injury. *Nephrol Dial Transplant*. 2016;31:349–58.
78. D'Agati VD, Fogo AB, Bruijn JA, Jennette JC. Pathologic classification of focal segmental glomerulosclerosis: a working proposal. *Am J Kidney Dis*. 2004;43:368–82.
79. Nicholas Cossey L, Larsen CP, Liapis H. Collapsing glomerulopathy: a 30-year perspective and single, large center experience. *Clin Kidney J*. 2017;10:443–49.
80. Ishizuka K, Miura K, Hashimoto T, Kaneko N, Harita Y, Yabuuchi T, Hisano M, Fujinaga S, Omori T, Yamaguchi Y, Hattori M. Degree of foot process effacement in patients with genetic focal segmental glomerulosclerosis: a single-center analysis and review of the literature. *Sci Rep*. 2021;11:12008.
81. Deegens JK, Dijkman HB, Borm GF, Steenbergen EJ, van den Berg JG, Weening JJ, Wetzels JF. Podocyte foot process effacement as a diagnostic tool in focal segmental glomerulosclerosis. *Kidney Int*. 2008;74:1568–76.
82. Sethi S, Glassock RJ, Fervenza FC. Focal segmental glomerulosclerosis: towards a better understanding for the practicing nephrologist. *Nephrol Dial Transplant*. 2015;30:375–84.
83. Tesch F, Siegerist F, Hay E, Artelt N, Daniel C, Amann K, Zimmermann U, Kavvadas P, Grisk O, Chadjiachristos C, Endlich K, Chatziantoniou C, Endlich N. Super-resolved local recruitment of CLDN5 to filtration slits implicates a direct relationship with podocyte foot process effacement. *J Cell Mol Med*. 2021;25:7631–41.
84. Angelotti ML, Antonelli G, Conte C, Romagnani P. Imaging the kidney: from light to super-resolution microscopy. *Nephrol Dial Transplant*. 2021;36:19–28.
85. Nast CC, Lemley KV, Hodgin JB, Bagnasco S, Avila-Casado C, Hewitt SM, Barisoni M. Morphology in the digital age: Integrating high-resolution description of structural alterations with phenotypes and genotypes. *Semin Nephrol*. 2015;35:266–78.
86. Chebotareva N, Vinogradov A, McDonnell V, Zakharova NV, Indeykina MI, Moiseev S, Nikolaev EN, Kononikhin AS. Urinary Protein and Peptide Markers in Chronic Kidney Disease. *Int J Mol Sci*. 2021;22:12123.
87. Pérez V, López D, Boixadera E, Ibernón M, Espinola, Bonet J, Romero R. Comparative differential proteomic analysis of minimal change disease and focal segmental glomerulosclerosis. *BMC nephrology* 2017;18: 49.
88. Tsuji K, Kitamura S, Wada J. MicroRNAs as Biomarkers for Nephrotic Syndrome. *Int J of Mol Sci*. 2020;22: 88.
89. Latt KZ, Heymann J, Jessee JH Latt KZ, Heymann J, Jessee JH, Rosenberg AZ, Berthier CC, Arazi A, Eddy S, Yoshida T, Zhao Y, Chen V, Nelson GW, Cam M, Kumar P, Mehta M, Kelly MC, Kretzler M; Nephrotic Syndrome Study Network (NEPTUNE); Accelerating Medicines Partnership in Rheumatoid Arthritis and Systemic Lupus Erythematosus (AMP RA/SLE) Consortium, Ray PE, Moxey-Mims M, Gorman GH, Lechner BL, Regunathan-Shenk R, Raj DS, Susztak K, Winkler CA, Kopp JB. Urine Single-Cell RNA Sequencing in Focal Segmental Glomerulosclerosis Reveals Inflammatory Signatures. *Kidney international reports* 2022;7:289–04.
90. Maas RJ, Deegens JK, Smeets B, Moeller MJ, Wetzels JF. Minimal change disease and idiopathic FSGS: manifestations of the same disease. *Nat Rev Nephrol*. 2016;12:768–76.
91. L. Ultrastructural characterization of proteinuric patients predicts clinical outcomes. *J Am Soc Nephrol*. 2020;31:841–54.
92. Corwin HL, Schwartz MM, Lewis EJ. The importance of sample size in the interpretation of the renal biopsy. *Am J Nephrol*. 1988;8:85–89
93. Fuiano G, Comi N, Magri P, Sepe V, Balletta MM, Esposito C, Uccello F, Dal Canton A, Conte G. Serial morphometric analysis of sclerotic lesions in primary “focal” segmental glomerulosclerosis. Pathologic classification of focal segmen-

tal glomerulosclerosis: a working proposal. *J Am Soc Nephrol.* 1996;7:49-55.

94. Howie AJ, Pankhurst T, Sarioglu S, Turhan N, Adu D. Evolution of nephrotic associated focal segmental glomerulosclerosis and relation to the glomerular tip lesion. *Kidney Int* 2005;67:987-01.

95. Tejani A. Morphological transition in minimal change nephrotic syndrome. *Nephron* 1985; 39:157-59.

96. Hayslett JP, Krassner LS, Bensch KG, Kashgarian M, Epstein FH. Progression of "lipoid nephrosis" to renal insufficiency. *N Engl J Med.* 1969;281:181-87.

97. Canaud G, Dion D, Zuber J, Gubler MC, Sberro R, Thervet E, Snanoudj R, Charbit M, Salomon R, Martinez F, Legendre C, Noel LH, Niaudet P. Recurrence of nephrotic syndrome after transplantation in a mixed population of children and adults: course of glomerular lesions and value of the Columbia classification of histological variants of focal and segmental glomerulosclerosis (FSGS). *Nephrol Dial Transplant.* 2009;25:1321-28.

98. Kienzl-Wagner K, Waldegger S, Schneeberger S. Disease recurrence—the sword of Damocles in kidney transplantation for primary focal segmental glomerulosclerosis. *Front Immunol.* 2019;10:1669.

99. Fogo A, Hawkins EP, Berry PL, Glick AD, Chiang ML, MacDonell RC Jr, Ichikawa I. Glomerular hypertrophy in minimal change disease predicts subsequent progression to focal glomerular sclerosis. *Kidney Int.* 1990;38:115-23.

100. Brenchley PE. Vascular permeability factors in steroid-sensitive nephrotic syndrome and focal segmental glomerulosclerosis. *Nephrol. Dial. Transplant.* 2003;18 (Suppl. 6): vi21-vi25.

101. Watts AJB, Keller KH, Lerner G, Rosales I, Collins AB, Sekulic M, Waikar SS, Chandraker A, Riella LV, Alexander MP, Troost JP, Chen J, Fermin D, Yee JL, Sampson MG, Beck LH Jr, Henderson JM, Greka A, Rennke HG, Weins A. Discovery of Autoantibodies Targeting Nephritin in Minimal Change Disease Supports a Novel Autoimmune Etiology. *J Am Soc Nephrol.* 2022;33:238-25.

102. Ye Q, Zhang Y, Zhuang J, Bi Y, Xu H, Shen Q, Liu J, Fu H, Wang J, Feng C, Tang X, Liu F, Gu W, Zhao F, Zhang J, Qin Y, Shang S, Shen H, Chen X, Shen H, Liu A, Xia Y, Lu Z, Shu Q, Mao J. The important roles and molecular mechanisms of annexin A2 autoantibody in children with nephrotic

syndrome. *Ann Transl Med.* 2021;9:1452.

103. Ye Q, Zhou C, Wang D, Fu H, Wang J, Mao J. Seven novel podocyte autoantibodies were identified to diagnosis a new disease subgroup—autoimmune Podocytopathies. *Clin Immunol* 2021;232:108869.

104. Ozaltin F, Ibsirlioglu T, Taskiran EZ, Baydar DE, Kaymaz F, Buyukcelik M, Kilic BD, Balat A, Iatropoulos P, Asan E, Akarsu NA, Schaefer F, Yilmaz E, Bakkaloglu A. Disruption of PTPRO causes childhood-onset nephrotic syndrome. *Am J Hum Genet.* 2011;89:139-47.

105. Trautmann A, Lipska-Zieratkiewicz BS, Schaefer F. Exploring the clinical and genetic spectrum of steroid resistant nephrotic syndrome: the PodoNet registry. *Front Pediatr.* 2018;6:200.

106. Debiec H, Dossier C, Letouzé E, Gillies CE, Vivarelli M, Putler RK, Ars E, Jacqz-Aigrain E, Elie V, Colucci M, Debette S, Amouyel P, Elalaoui SC, Sefiani A, Dubois V, Simon T, Kretzler M, Ballarín J, Emma F, Sampson MG, Deschênes G, Ronco P. Transethnic, syndrome genome-wide analysis reveals immune-related risk alleles and phenotypic correlates in pediatric steroid-sensitive nephrotic. *J Am Soc Nephrol.* 2018;29:2000-13.

107. Jia X, Horinouchi T, Hitomi Y, Shono A, Khor SS, Omae Y, Kojima K, Kawai Y, Nagasaki M, Kaku Y, Okamoto T, Ohwada Y, Ohta K, Okuda Y, Fujimaru R, Hatae K, Kumagai N, Sawanobori E, Nakazato H, Ohtsuka Y, Nakanishi K, Shima Y, Tanaka R, Ashida A, Kamei K, Ishikura K, Nozu K, Tokunaga K, Iijima K; Research Consortium on Genetics of Childhood Idiopathic Nephrotic Syndrome in Japan. Strong Association of the HLA-DR/DQ Locus with Childhood Steroid-Sensitive Nephrotic Syndrome in the Japanese Population. *J Am Soc Nephrol.* 2018;29:2189-99.

108. Lane BM, Chryst-Stangl M, Wu G, Shalaby M, El Desoky S, Middleton CC, Huggins K, Sood A, Ochoa A, Malone AF, Vancini R, Miller SE, Hall G, Kim SY, Howell DN, Kari JA, Gbadegesin R. Steroid-sensitive nephrotic syndrome candidate gene CLVS1 regulates podocyte oxidative stress and endocytosis. *JCI Insight.* 2022;7:e152102.

109. Hermle T, Schneider R, Schapiro D, Braun DA, van der Ven AT, Warejko JK, Daga A, Widmeier E, Nakayama M, Jobst-Schwan T, Majmundar AJ, Ashraf S, Rao J, Finn LS, Tasic V, Hernandez JD, Bagga A, Jalalah SM, El Desoky S, Kari JA, Laricchia KM, Lek M, Rehm HL, MacAr-

Glomerulosclerosis Focal y Segmentaria

thur DG, Mane S, Lifton RP, Shril S, Hildebrandt F. GAPVD1 and ANKFY1 mutations implicate RAB5 regulation in nephrotic syndrome. *J Am Soc Nephrol*. 2018;29:2123–38.

110. Brown EA, Upadhyaya K, Hayslett JP, Kashgarian M, Siegel NJ. The clinical course of mesangial proliferative glomerulonephritis. *Medicine (Baltimore)*. 1979;58:295-03.

111. Childhood nephrotic syndrome associated with diffuse mesangial hypercellularity. A report of the Southwest Pediatric Nephrology Study Group. *Kidney Int*. 1983;24:87-94.

112. Fujinaga S, Urushihara Y. Favorable outcome in children with idiopathic steroid-resistant nephrotic syndrome due to mesangial hypercellularity: A distinct disease entity? *Pediatric Nephrology*. 2015;31:509–10.

113. Myllymäki J, Saha H, Mustonen J, Helin H, Pasternack A. IgM nephropathy: clinical picture and long-term prognosis. *Am J Kidney Dis*. 2003;41:343-50

114. Border WA. Distinguishing minimal-change disease from mesangial disorders. *Kidney Int*. 1988;34:419-34 Vanikar A. IgM nephropathy; can we still ignore it. *J Nephropathol*. 2013;2:98-03.

115. Zeis PM, Kavazarakis E, Nakopoulou L, Moustaki M, Messaritaki A, Zeis MP, Nicolaidou P. Glomerulopathy with mesangial IgM deposits: long-term follow up of 64 children. *Pediatr Int* 2001;43:287–92.

116. Brugnano R, Del Sordo R, Covarelli C, Gnappi E, Pasquali S. IgM nephropathy: is it closer to minimal change disease or to focal segmental glomerulosclerosis? *J Nephrol*. 2016;29:479-86.

117. O'Donoghue DJ, Lawler W, Hunt LP, Acheson EJ, Mallick NP. IgM-associated primary diffuse mesangial proliferative glomerulonephritis: natural history and prognostic indicators. *Q J Med*. 1991;79:333-50.

118. Singhai AM, Vanikar AV, Goplani KR, Kanodia KV, Patel RD, Suthar KS, Patel HV, Gumber MR, Shah PR, Trivedi HL. Immunoglobulin M nephropathy nephropathy in adults and adolescents in India: a single-center study of natural history. *Indian J Pathol Microbiol*. 2011;54:3-6.

119. Chae Y, Yoon HE, Chang YK, Kim YS, Kim HW, Choi BS, Park CW, Song HC, Kim YO, Koh ES, Chung S. Renal Outcome of IgM Nephropathy: A Comparative Prospective Cohort Study. *J Clin Med*. 2021;10:4191.

120. Jennette JC, Hipp CG. C1q nephropathy: a distinct pathologic entity usually causing nephrotic syndrome. *Am J Kidney Dis*. 1985;6:103-10.

121. Devasahayam J, Erode-Singaravelu G, Bhat Z, Oliver T, Chandran A, Zeng X, Dakshinesh P, Pillai U. C1q Nephropathy: The Unique Underrecognized Pathological Entity. *Anal Cell Pathol (Amst)*. 2015;2015:490413.

122. Markowitz GS, Schwimmer JA, Stokes MB, Nasr S, Seigle RL, Valeri AM, D'Agati VD. C1q nephropathy: a variant of focal segmental glomerulosclerosis. *Kidney Int*. 2003;64:1232-40.

123. Vizjak A, Ferluga D, Rožič M, Hvala A, Lindič J, Tanja KL, VesnaJurčić KL, J, Jennette C. Pathology, Clinical Presentations, and Outcomes of C1q Nephropathy. *J Am Soc Nephrol*. 2008;19:2237-44.

124. Vizjack 2008, Devasahayam J 2015, Mii A, Shimizu A, Masuda Y, Fujita E, Aki K, Ishizaki M, Sato S, Griesemer A, Fukuda Y. Current status and issues of C1q nephropathy. *Clin Exp Nephrol*. 2009;13:263-74.

125. Kim K, Son HE, Ryu JY, Lee H, Han SH, Ryu DR, Paik JH, Kim S, Na KY, Chae DW, Chin HJ, Oh SW. C1q nephropathy in adults is a form of focal segmental glomerulosclerosis in terms of clinical characteristics. *PLoS One*. 2019;14:e0215217.

126. Ahn W, Bomback AS. Approach to Diagnosis and Management of Primary Glomerular Diseases Due to Podocytopathies in Adults: Core Curriculum 2020. *Am J Kidney Dis*. 2020;75:955-64.

127. Hodgin JB, Mariani LH, Zee J, Liu Q, Smith AR, Eddy S, Hartman J, Hamidi H, Gaut JP, Palmer MB, Nast CC, Chang A, Hewitt S, Gillespie BW, Kretzler M, Holzman LB, Barisoni L; Nephrotic Syndrome Study Network (NEPTUNE). Quantification of Glomerular Structural Lesions: Associations With Clinical Outcomes and Transcriptomic Profiles in Nephrotic Syndrome. *Am J Kidney Dis*. 2022;79:807-19.

128. Bertram JF., Douglas-Denton RN, Diouf B, Hughson MD, Hoy, WE. Human Nephron Number: Implications for Health and Disease. *Pediatr Nephrol*. 2011;26:1529–33.

129. Lasagni L., Lazzeri EJ, Shankland S, Anders, HJ, Romagnani P. Podocyte Mitosis - a Catastrophe. *Curr. Mol. Med*. 2013;13:13–23

130. Kriz, W. The inability of podocytes to proliferate: cause, consequences, and origin. *Anat. Rec*. 2020;303:2588–96.

131. Kriz W. Podocyte is the major culprit accounting for the progression of chronic renal disease. *Microsc Res Tech.* 2002;15:189–95.
132. Griffin SV, Petermann AT, Durvasula RV, Shankland SJ. Podocyte proliferation and differentiation in glomerular disease: role of cell-cycle regulatory proteins. *Nephrol Dial Transplant.* 2003;18(Suppl 6): vi8–vi13.
133. Wharram BL, Goyal M, Wiggins JE, Sanden SK, Hussain S, Filipiak WE, Saunders TL, Dysko RC, Kohno K, Holzman LB, Wiggins RC. Podocyte depletion causes glomerulosclerosis: Diphtheria toxin-induced podocyte depletion in rats expressing human diphtheria toxin receptor transgene. *J Am Soc Nephrol* 2005;16:2941–52.
134. Kim YH, Goyal M, Kurnit D Wharram B, Wiggins J, Holzman L, Kershaw D, Wiggins R. Podocyte depletion and glomerulosclerosis have a direct relationship in the PAN-treated rat. *Kidney Int.* 2001; 60:957–68.
135. Pagtalunan ME, Miller PL, JumpingEagle S, Nelson RG, Myers BD, Rennke HG, Colpon NS, Sun L, Meyer TW. Podocyte loss and progressive glomerular injury in type II diabetes. *J Clin Invest.* 1997;99: 342348.
136. Shankland SJ, Smeets B, Pippin JW, Moeller MJ. The emergence of the glomerular parietal epithelial cell. *Nat Rev Nephrol* 2014;10:158–73.
137. Ravaglia F, Melica ME, Angelotti ML, De Chiara L, Romagnani P, Lasagni L. The pathology lesion patterns of podocytopathies: how and why? *Frontiers Cell and Developmental Biology.* 10; 2022.
138. Moeller MJ, Tharaux, P. L. Cellular regeneration of podocytes from parietal cells: the debate is still open. *Kidney Int.* 2019;96:542–44.
139. Lasagni L, Angelotti ML, Ronconi E, Lombardi D, Nardi S, Peired A, Becherucci F, Mazzinghi B, Sisti A, Romoli S, Burger A, Schaefer B, Buccoliero A, Lazzeri E, Romagnani P. Podocyte regeneration driven by renal progenitors determines glomerular disease remission and can be pharmacologically enhanced. *Stem Cell Rep.* 2015;5:248–63.
140. Ichikawa I, Ma J, Motojima M, Matsusaka T. Podocyte damage damages podocytes: Autonomous vicious cycle that drives local spread of glomerular sclerosis. *Curr Opin Nephrol Hypertens.* 2005;14:205–10.
141. Fukuda A, Wickman LT, Venkatreddy MP, Sato Y, Chowdhury MA, Wang SQ, Shedden KA, Dysko RC, Wiggins JE, Wiggins RC. Angiotensin II-dependent persistent podocyte loss from destabilized glomeruli causes progression of end stage kidney disease. *Kidney Int.* 2012;81:40–55.
142. Butt L, Unnersjö-Jess D, Höhne M, Hahnfeldt R, Reilly D, Rinschen MM, Plagmann I, Diefenhardt P, Brähler S, Brinkkötter PT, Brismar H, Blom H, Schermer B, Benzing T. Super-Resolution Imaging of the Filtration Barrier Suggests a Role for Podocin R229Q in Genetic Predisposition to Glomerular Disease. *J Am S Nephrol.* 2022;33:138–54.
143. Jacobs-Cachá C, Vergara A, García-Carro C, Agraz I, Toapanta-Gaibor N, Ariceta G, Moreso F, Serón D, López-Hellín J, Soler MJ. Challenges in primary focal segmental glomerulosclerosis diagnosis: from the diagnostic algorithm to novel biomarkers. *Clin Kidney J.* 2021;14:482–91.
144. Maas RJ, Deegens JK, Wetzels JF. Permeability factors in idiopathic nephrotic syndrome: historical perspectives and lessons for the future. *Nephrol Dial Transplant.* 2014; 29:2207-16.
145. Davin JC. The glomerular permeability factors in idiopathic nephrotic syndrome. *Pediatr Nephrol.* 2016;31:207–15.
146. Hackl A, Zed SEDA, Diefenhardt P, Binz-Lotter J, Ehren R, Weber LT. The role of the immune system in idiopathic nephrotic syndrome. *Mol Cell Pediatr.* 2021;8:18.
147. Dantal J, Bigot E, Bogers W, Testa A, Kriaa F, Jacques Y, Hurault de Ligny B, Niaudet P, Charpentier B, Soulillou JP. Effect of plasma protein adsorption on protein excretion in kidney-transplant recipients with recurrent nephrotic syndrome. *N Engl J Med.* 1994; 330:7-14.
148. Deegens JK, Andresdottir MB, Croockewit S, Wetzels JF. Plasma exchange improves graft survival in patients with recurrent focal glomerulosclerosis after renal transplant. *Transpl Int* 2004;17:151-57.
149. Uffing A, Pérez-Sáez MJ, Mazzali M, Manfro RC, Bauer AC, de Sottomaio Drumond F, O’Shaughnessy MM, Cheng XS, Chin KK, Ventura CG, Agena F, David-Neto E, Mansur JB, Kirsztajn GM, Tedesco-Silva H Jr, Neto GMV, Arias-Cabralles C, Buxeda A, Bugnazet M, Jouve T, Malvezzi P, Akalin E, Alani O, Agrawal N, La Manna G, Comai G, Bini C, Muhsin SA, Riella MC, Hokazono SR, Farouk SS, Haverly M, Mothi SS, Berger SP, Cravedi P, Riella LV. Recurrence of FSGS after kidney

Glomerulosclerosis Focal y Segmentaria

transplantation in adults. *Clin J Am Soc Nephrol*. 2020;15:247–56.

150. Rea R, Smith C, Sandhu K, Kwan J, Tomson C. Successful transplant of a kidney with focal segmental glomerulosclerosis. *Nephrol Dial Transplant* 2001;16:416-17.

151. Gallon L, Leventhal J, Skaro A, Kanwar Y, Alvarado A. Resolution of recurrent focal segmental glomerulosclerosis after retransplantation. *N Engl J Med*. 2012;366:1648-89

152. Le Berre L, Godfrin Y, Lafond-Puyet L, Perretto S, Le Carrer D, Bouhours JF, Souillou JP, Dantal J. Effect of plasma fractions from patients with focal and segmental glomerulosclerosis on rat proteinuria. *Kidney Int*. 2000;58:2502-11.

153. Lin CY, Hsu HC. Histopathological and immunological studies in spontaneous remission of nephrotic syndrome after intercurrent measles infection. *Nephron*. 1986; 42:110-15.

154. Wei C, Möller CC, Altintas MM, Li J, Schwarz K, Zacchigna S, Xie L, Henger A, Schmid H, Rastaldi MP, Cowan P, Kretzler M, Parrilla R, Bendayan M, Gupta V, Nikolic B, Kalluri R, Carmeliet P, Mundel P, Reiser J. Modification of kidney barrier function by the urokinase receptor. *Nat Med*. 2008;14:55-63

155. Maas RJ, Wetzels JF, Deegens JK. Serum-soluble urokinase receptor concentration in primary FSGS. *Kidney Int*. 2012; 81:1043-44.

156. Wei C, El Hindi S, Li J, Fornoni A, Goes N, Sageshima J, Maiguel D, Karumanchi SA, Yap HK, Saleem M, Zhang Q, Nikolic B, Chaudhuri A, Daftarian P, Salido E, Torres A, Salifu M, Sarwal MM, Schaefer F, Morath C, Schwenger V, Zeier M, Gupta V, Roth D, Rastaldi MP, Burke G, Ruiz P, Reiser J. Circulating urokinase receptor as a cause of focal segmental glomerulosclerosis. *Nat Med* 2011;17:952-60.

157. Alachkar N, Wei C, Arend LJ, Jackson AM, Racusen LC, Fornoni A, Burke G, Rabb H, Kakkad K, Reiser J, Estrella MM. Podocyte effacement closely links to suPAR levels at time of post-transplantation focal segmental glomerulosclerosis occurrence and improves with therapy. *Transplantation* 2013;96:649-56.

158. Maas RJ, Deegens JK, Wetzels JF. Serum suPAR in patients with FSGS: trash or treasure? *Pediatr Nephrol* 2013; 28:1041-48.

159. Almasi CE, Christensen IJ, Høyer-Hansen G, Danø K, Pappot H, Dienemann H, Muley TI.

Urokinase receptor forms in serum from non-small cell lung cancer patients: relation to prognosis. *Lung Cancer*. 2011;74:510-15

160. Huang J, Liu G, Zhang YM, Cui Z, Wang F, Liu XJ, Chu R, Chen Y, Zhao MH. Plasma soluble urokinase receptor levels are increased but do not distinguish primary from secondary focal segmental glomerulosclerosis. *Kidney Int* 2013; 84:366-72

161. Sharma M, Zhou J, Gauchat JF, Sharma R, McCarthy ET, Srivastava T, Savin VJ. Janus kinase 2/signal transducer and activator of transcription 3 inhibitors attenuate the effect of cardiotrophin-like cytokine factor 1 and human focal segmental glomerulosclerosis serum on glomerular filtration barrier. *Transl Res* 2015; 166:384-98.

162. Gebeshuber CA, Kornauth C, Dong L, Sierig R, Seibler J, Reiss M, Tauber S, Bilban M, Wang S, Kain R, Böhmig GA, Moeller MJ, Gröne HJ, Englert C, Martinez J, Kerjaschki D. Focal segmental glomerulosclerosis is induced by microRNA-193a and its downregulation of WT1. *Nat Med*. 2013;19:481-87.

163. Doublier, S.; Zennaro, C.; Musante, L. Soluble CD40 ligand directly alters glomerular permeability and may act as a circulating permeability factor in FSGS. *PLoS ONE* 2017;12:e0188045.

164. Santín S, Bullich G, Tazón-Vega B, García-Maset R, Giménez I, Silva I, Ruíz P, Ballarín J, Torra R, Ars E. Clinical utility of genetic testing in children and adults with steroid-resistant nephrotic syndrome. *Clin J Am Soc Nephrol*. 2011;6:1139-48.

165. Bierzynska A, Saleem M. Recent advances in understanding and treating nephrotic syndrome. *F1000Res*. 2017;6:121.

166. Boyer O, Dorval G, Servais A. The genetics of steroid-resistant nephrotic syndrome in adults. *Nephrol Dial Transplant*. 2021;36:1600-02.

167. Lipska-Ziętkiewicz BS. Genetic Steroid-Resistant Nephrotic Syndrome Overview. 2021 Aug 26. In: Adam MP, Ardinger HH, Pagon RA editors. *GeneReviews®* [Internet]. Seattle (WA): University of Washington, Seattle; 1993-22.

168. Domingo-Gallego A, Pybus M, Bullich G, Furlano M, Ejarque-Vila L, Lorente-Grandoso L, Ruiz P, Fraga G, López González M, Piñero-Fernández JA, Rodríguez-Peña L, Llano-Rivas I, Sáez R, Bujons-Tur A, Ariceta G, Guirado L, Torra R, Ars E. Clinical utility of genetic testing in early-onset kidney disease: seven genes are the main players. *Nephrol Dial Transplant*. 2022;37:687-96.

169. Gast C, Pengelly RJ, Lyon M, Bunyan DJ, Seaby EG, Graham N, Venkat-Raman G, Ennis S. Collagen (COL4A) mutations are the most frequent mutations underlying adult focal segmental glomerulosclerosis. *Nephrol Dial Transplant*. 2016;31:961-70.
170. Furlano M, Martínez V, Pybus M, Arce Y, Crespí J, Venegas MDP, Bullich G, Domingo A, Ayasreh N, Benito S, Lorente L, Ruíz P, Gonzalez VL, Arlandis R, Cabello E, Torres F, Guirado L, Ars E, Torra R. Clinical and Genetic Features of Autosomal Dominant Alport Syndrome: A Cohort Study. *Am J Kidney Dis*. 202;78:560-70.
171. Machuca E, Hummel A, Nevo F, Dantal J, Martinez F, Al-Sabban E, Baudouin V, Abel L, Grünfeld JP, Antignac C. Clinical and epidemiological assessment of steroid-resistant nephrotic syndrome associated with the NPHS2 R229Q variant. *Kidney Int*. 2009;75: 727-35.
172. Tory K, Menyhárd DK, Woerner S, Nevo F, Gribouval O, Kerti A, Stráner P, Arrondel C, Huynh Cong E, Tulassay T, Mollet G, Perczel A, Antignac C. Mutation-dependent recessive inheritance of NPHS2-associated steroid-resistant nephrotic syndrome. *Nat Genet* 2014; 46:299-04
173. Boyer O, Benoit G, Gribouval O, Nevo F, Tête MJ, Dantal J, Gilbert-Dussardier B, Touchard G, Karras A, Presne C, Grunfeld JP, Legendre C, Joly D, Rieu P, Mohsin N, Hannedouche T, Moal V, Gubler MC, Broutin I, Mollet G, Antignac C. Mutations in INF2 are a major cause of autosomal dominant focal segmental glomerulosclerosis. *J Am Soc Nephrol* 2011; 22:239-45.
174. Boyer O, Nevo F, Plaisier E, Benoit G, Huynh Cong E, Arrondel C, Tête MJ, Montjean R, Richard L, Karras A, Pouteil-Noble C, Balafrej L, Bonnardeaux A, Canaud G, Charasse C, Dantal J, Deschenes G, Deteix P, Dubourg O, Petiot P, Pouthier D, Leguern E, Guiochon-Mantel A, Broutin I, Gubler MC, Saunier S, Ronco P, Vallat JM, Alonso MA, Antignac C, Mollet G. INF2 mutations in Charcot-Marie-Tooth disease with glomerulopathy. INF2 mutations in Charcot-Marie-Tooth disease with glomerulopathy. *N Engl J Med* 2011; 365:2377-88.
175. Reiser J, Polu KR, Möller CC, Kenlan P, Altintas MM, Wei C, Faul C, Herbert S, Villegas I, Avila-Casado C, McGee M, Sugimoto H, Brown D, Kalluri R, Mundel P, Smith PL, Clapham DE, Pollak MR. TRPC6 is a glomerular slit diaphragm-associated channel required for normal renal function. *Nat Genet*. 2005;37:739-44.
176. Kaplan JM, Kim SH, North KN, Renke H, Correia LA, Tong HQ, Mathis BJ, Rodríguez-Pérez JC, Allen PG, Beggs AH, Pollak MR. Mutations in ACTN4, encoding alpha-actinin-4, cause familial focal segmental glomerulosclerosis. *Nat Genet*. 2000; 24: 251-256.
177. Vazquez Fonseca L, Doimo M, Calderan C, Desbats MA, Acosta C, Cerqua C, Cassina M, Ashraf S, Hildebrandt F, Sartori G, Navas P, Trevisson E, Salviati L. Mutations in COQ8B (ADCK4) found in patients with steroid resistant nephrotic syndrome alter COQ8B function. *Human Mutation*. 2018;39:2018: 406-14.
178. Gribouval O, Boyer O, Hummel A Dantal J, Martinez F, Sberro-Soussan R, Etienne I, Chauveau D, Delahousse M, Lionet A, Allard J, Pouteil Noble C, Tête MJ, Heidet L, Antignac C, Servais A. Identification of genetic causes for sporadic steroid-resistant nephrotic syndrome in adults. *Kidney Int*. 2018; 94:1013-22.
179. Lipska BS, Ranchin B, Iatropoulos P, Gellermann J, Melk A, Ozaltin F, Caridi G, Seeman T, Tory K, Jankauskiene A, Zurowska A, Szczepanska M, Wasilewska A, Harambat J, Trautmann A, Peco-Antic A, Borzecka H, Moczulska A, Saeed B, Bogdanovic R, Kalyoncu M, Simkova E, Erdogan O, Vrljicak K, Teixeira A, Azocar M, Schaefer F; PodoNet Consortium. Genotype-phenotype associations in WT1 glomerulopathy. *Kidney Int*. 2014;85:1169-78.
180. Barua M, Stellacci E, Stella L, Weins A, Genovese G, Muto V, Caputo V, Toka HR, Charoonratana VT, Tartaglia M, Pollak MR. Mutations in PAX2 associate with adult-onset FSGS. *J Am Soc Nephrol*. 2014;25:1942-53.
181. Huynh Cong E, Bizet AA, Boyer O, Woerner S, Gribouval O, Filhol E, Arrondel C, Thomas S, Silbermann F, Canaud G, Hachicha J, Ben Dhia N, Peraldi MN, Harzallah K, Iftene D, Daniel L, Willems M, Noel LH, Bole-Feysot C, Nitschké P, Gubler MC, Mollet G, Saunier S, Antignac C. A homozygous missense mutation in the ciliary gene TTC21B causes familial FSGS. *J Am Soc Nephrol* 2014;25:2435-43.
182. Parsa A, Kao WH, Xie D, Astor BC, Li M, Hsu CY, Feldman HI, Parekh RS, Kusek JW, Greene TH, Fink JC, Anderson AH, Choi MJ, Wright JT Jr, Lash JP, Freedman BI, Ojo A, Winkler CA, Raj

Glomerulosclerosis Focal y Segmentaria

- DS, Kopp JB, He J, Jensvold NG, Tao K, Lipkowitz MS, Appel LJ; AASK Study Investigators; CRIC Study Investigators. APOL1 risk variants, race, and progression of chronic kidney disease. *N. Engl. J. Med.* 2013;369:2183–96.
183. Gribouval O, Boyer O, Knebelmann B, Karras A, Dantal J, Fourrage C, Alibeu O, Hogan J, Dossier C, Tête MJ, Antignac C, Servais A. APOL1 risk genotype in European steroid-resistant nephrotic syndrome and/or focal segmental glomerulosclerosis patients of different African ancestries. *Nephrol Dial Transplant.* 2019;34:1885–93.
184. Rood IM, Deegens JK, Wetzels JF. Genetic causes of focal segmental glomerulosclerosis : implications for clinical practice. *Nephrol Dial Transplant.* 2012;27:882–90.
185. Lovric S, Ashraf S, Tan W, Hildebrandt F. Genetic testing in steroid-resistant nephrotic syndrome: when and how? *Nephrol Dial Transplant.* 2016;31:1802–13.
186. Novick AC, Gephardt G, Guz B, Steinmuller D, Tubbs RR. Long-term follow-up after partial removal of a solitary kidney. *N Engl J Med* 1991;325:58-62.
187. Muzaale AD, Massie AB, Wang MC, Montgomery RA, McBride MA, Wainright JL, Segev DL. Risk of end-stage renal disease following live kidney donation. *JAMA* 2014;311:579–86.
188. Argueso LR, Ritchey ML, Boyle ET Jr, Milliner DS, Bergstralh EJ, Kramer SA. Prognosis of patients with unilateral renal agenesis. *Pediatr. Nephrol.* 1992;6:412–16.
189. La Scola C, Ammenti A, Bertulli C, Bordinia M, Brugnara M, Camilla R, Capone V, Casadio L, Chimenz R, Conte ML, Conversano E, Corrado C, Guarino S, Luongo I, Marsciani M, Marzuillo P, Meneghesso D, Pennesi M, Pugliese F, Pusceddu S, Ravaioli E, Taroni F, Vergine G, Peruzzi L, Montini G. Management of the congenital solitary kidney: consensus recommendations of the Italian Society of Pediatric Nephrology. *Pediatr Nephrol.* 2022;37:2185-07
190. Wiggins J, Goyal M, Sanden S, Wharram BL, Shedden KA, Misek DE, Kuick RD, Wiggins RC. Podocyte hypertrophy, adaptation and decompensation associated with glomerular enlargement and glomerulosclerosis in the aging rat: prevention by calorie restriction. *J Am Soc Nephrol.* 2005;16:2953–66.
191. Floege J, Hackman B, Kliem V, Kriz W, Alpers CE, Johnson RJ, Kühn KW, Koch KM, Brunkhorst R. Age-related glomerulosclerosis and interstitial fibrosis in Milan normotensive rats: a podocyte disease. *Kidney Int.* 1997;51:230–43.
192. Bhatena DB. Glomerular basement membrane length to podocyte ratio in human. *Am J Kidney Dis.* 2003;41:1179–88.
193. Luyckx VA, Brenner BM. Low birth weight, nephron number, and kidney disease. *Kidney Int Suppl.* 2005;97:S68–S77.
194. Ikezumi, Y, Suzuki, T, Karasawa, T, Yamada, T, Hasegawa, H, Nishimura, H, Uchiyama M. Low birthweight and premature birth are risk factors for podocytopenia and focal segmental glomerulosclerosis. *Am J Nephrol.* 2013;38:149-57.
195. Schwimmer, J. A. Markowitz GS, Valeri AM, Imbriano LJ, Alvis R, D’Agati VD. Secondary focal segmental glomerulosclerosis in non-obese patients with increased muscle mass. *Clin. Nephrol.* 2003;60:233–41.
196. Fogo AB. Glomerular hypertension, abnormal glomerular growth, and progression of renal diseases. *Kidney Int Suppl.* 2000;75:S15–S21.
197. Kasiske BL, Crosson JT. Renal disease in patients with massive obesity. *Arch Intern Med* 1986;146:1105-09.
198. Kambham N, Markowitz GS, Valeri AM, Lin J, D’Agati VD. Obesity-related glomerulopathy: an emerging epidemic. *Kidney Int.* 2001;59:1498-09.
199. Xu T, Sheng, Z, Yao L. Obesity-related glomerulopathy: pathogenesis, pathologic, clinical characteristics and treatment. *Front. Med.* 2017;11:340–48.
200. Kriz, W, Lemley KV. Potential relevance of shear stress for slit diaphragm and podocyte function. *Kidney Int.* 2017 :91:1283–86.
201. Praga M, Hernández E, Andrés A, León M, Ruilope LM, Rodicio JL. Effects of body-weight loss and captopril treatment on proteinuria associated with obesity. *Nephron.* 1995; 70:35-41.
202. Chagnac A, Weinstein T, Herman M, Hirsch J, Gafer U, Ori Y. The effects of weight loss on renal function in patients with severe obesity. *J Am Soc Nephrol.* 2003; 14:1480-06.
203. Kopp JB, Nelson GW, Sampath K, Johnson RC, Genovese G, An P, Friedman D, Briggs W, Dart R, Korbet S, Mokrzycki MH, Kimmel PL, Limou S, Ahuja TS, Berns JS, Fryc J, Simon EE, Smith MC, Trachtman H, Michel DM, Schelling JR,

- Vlahov D, Pollak M, Winkler CA. APOL1 genetic variants in focal segmental glomerulosclerosis and HIV-associated nephropathy. *J Am Soc Nephrol*. 2011; 22:2129-37.
204. Papeta N, Kiryluk K, Patel A, Sterken R, Kacak N, Snyder HJ, Imus PH, Mhatre AN, Lawani AK, Julian BA, Wyatt RJ, Novak J, Wyatt CM, Ross MJ, Winston JA, Klotman ME, Cohen DJ, Appel GB, D'Agati VD, Klotman PE, Gharavi AG. APOL1 variants increase risk for FSGS and HIVAN but not IgA nephropathy. *J Am Soc Nephrol*. 2011;22:1991-96.
205. Bigé N, Lanternier F, Viard JP, Kamgang P, Daugas E, Elie C, Jidar K, Walker-Combrouze F, Peraldi MN, Isnard-Bagnis C, Servais A, Lortholary O, Noël LH, Bollée G. Presentation of HIV-associated nephropathy and outcome in HAART-treated patients. *Nephrol Dial Transplant*. 2012; 27:1114-21.
206. Han TM, Naicker S, Ramdial PK, Assounga AG. A cross-sectional study of HIV-seropositive patients with varying degrees of proteinuria in South Africa. *Kidney Int*. 2006; 69:2243-50.
207. Lescure FX, Flateau C, Pacanowski J, Brocheriou I, Rondeau E, Girard PM, Ronco P, Pialoux G, Plaisier E. HIV-associated kidney glomerular diseases: changes with time and HAART. *Nephrol Dial Transplant*. 2012;27:2349-55.
208. Laurinavicius A, Hurwitz S, Rennke HG. Collapsing glomerulopathy in HIV and non-HIV patients: a clinicopathological and follow-up study. *Kidney Int*. 1999;56:2203-13.
209. Rydel JJ, Korbet SM, Borok RZ, Schwartz MM. Focal segmental glomerular sclerosis in adults: presentation, course, and response to treatment. *Am J Kidney Dis*. 1995;25:534-42.
210. Agarwal SK, Dash SC, Tiwari SC, Bhuyan UN. Idiopathic adult focal segmental glomerulosclerosis: a clinicopathological study and response to steroid. *Nephron*. 1993;63:168-71.
211. Pei Y, Cattran D, Delmore T, Katz A, Lang A, Rance P. Evidence suggesting undertreatment in adults with idiopathic focal segmental glomerulosclerosis. Regional Glomerulonephritis Registry Study. *Am J Med*. 1987;82:938-44.
212. Quereda C, Ballarín J. Síndrome nefrótico por glomerulosclerosis focal segmentaria del adulto. *Nefrología* 2007; 27 (Supl 2):56-69.
213. Hodson EM, Sinha A, Cooper TE. Interventions for focal segmental glomerulosclerosis in adults. *Cochrane Database Syst Rev*. 2022;2:CD003233.
214. Ponticelli C, Rizzoni G, Edefonti A, Altieri P, Rivolta E, Rinaldi S, Ghio L, Lusvardi E, Gusmano R, Locatelli F. A randomized trial of cyclosporine in steroid-resistant idiopathic nephrotic syndrome. *Kidney Int* 1993; 43: 1377-84.
215. Cattran DC, Appel GB, Hebert LA, Hunsicker LG, Pohl MA, Hoy WE, Maxwell DR, Kunis CL. A randomized trial of cyclosporine in patients with steroid-resistant focal segmental glomerulosclerosis. North America Nephrotic Syndrome Study Group. *Kidney Int*. 1999;56:2220-26.
216. Rovin BH, Caster DJ, Cattran DC, Gibson KL, Hogan JJ, Moeller MJ, Roccatello D, Cheung M, Wheeler DC, Winkelmayr WC, Floege J. Management and treatment of glomerular diseases (part 2): conclusions from a Kidney Disease: Improving Global Outcomes (KDIGO), Controversies Conference. *Kidney Int*. 2019;95:281-95.
217. Duncan N, Dhaygude A, Owen J, Cairns TD, Griffith M, McLean AG, Palmer A, Taube D. Treatment of focal and segmental glomerulosclerosis in adults with tacrolimus monotherapy. *Nephrol Dial Transplant*. 2004;19:3062-67.
218. Sandoval D, Poveda R, Draibe J, Pérez-Oller L, Díaz M, Ballarín J, Saurina A, Marco H, Bonet J, Barros X, Fulladosa X, Torras J, Cruzado JM. Efficacy of mycophenolate treatment in adults with steroid-dependent/frequently relapsing idiopathic nephrotic syndrome. *Clin Kidney J*. 2017;10:632-38.
219. Senthil Nayagam L, Ganguli A, Rathi M, Kohli HS, Gupta KL, Joshi K, Sakhuja V, Jha V. Mycophenolate mofetil or standard therapy or membranous nephropathy and focal segmental glomerulosclerosis: a pilot study. *Nephrol Dial Transplant*. 2008;23:1926-30.
220. Iijima K, Sako M, Nozu K, Mori R, Tsuchida N, Kamei K, Miura K, Aya K, Nakanishi K, Ohtomo Y, Takahashi S, Tanaka R, Kaito H, Nakamura H, Ishikura K, Ito S, Ohashi Y. Rituximab for childhood-onset, complicated, frequently relapsing nephrotic syndrome or steroid-dependent nephrotic syndrome: a multicentre, double-blind, randomised, placebo-controlled trial. *Lancet* 2014; 384:1273-81.
221. Ravani P, Rossi R, Bonanni A, Quinn RR, Sica F, Bodria M, Pasini A, Montini G, Edefonti A, Belingheri M, De Giovanni D, Barbano G, Degl'In-

Glomerulosclerosis Focal y Segmentaria

nocenti L, Scolari F, Murer L, Reiser J, Fornoni A, Ghiggeri GM. Rituximab in children with steroid-dependent nephrotic syndrome: a multicenter, open-label, noninferiority, randomized controlled trial. *J Am Soc Nephrol*. 2015;26:2259-66.

222. Chan E, Yu E, Angeletti A, Arslan Z, Basu B, Boyer O, Chan CY, Colucci M, Dorval G, Dossier C, Drovandi S, Ghiggeri GM, Gipson D, Hamada R, Hogan J, Ishikura K, Kamei K, Kemper M, Ma AL, Parekh R, Radhakrishnan S, Saini P, Shen Q, Sinha R, Subun C, Teo S, Vivarelli M, Webb H, Xu H, Yap HK, Tullus K. Long-term Efficacy and Safety of Repeated Rituximab to Maintain Remission in Idiopathic Childhood Nephrotic Syndrome: An International Study. *J Am Soc Nephrol*. 2022;33:1193-07.

223. DaSilva I, Huerta A, Quintana L, Redondo B, Iglesias E, Draibe J, Praga M, Ballarín J, Díaz-Encarnación M; Spanish Group for the Study of Glomerular Diseases (GLOSEN). Rituximab for Steroid-Dependent or Frequently Relapsing Idiopathic Nephrotic Syndrome in Adults: A Retrospective, Multicenter Study in Spain. *BioDrugs: clinical immunotherapeutics, biopharmaceuticals and gene therapy*. 2017;31:239-49.

224. Basu B, Angeletti A, Islam B, Ghiggeri GM. New and Old Anti-CD20 Monoclonal Antibodies for Nephrotic Syndrome. Where We Are? *Front Immunol*. 2022;13:805697.

225. Guitard J, Hebral AL, Fakhouri F, Joly D, Daugas E, Rivalan J, Guignon V, Ducret F, Presne C, Pirson Y, Hourmant M, Glachant JC, Vendrely B, Moranne O, Faguer S, Chauveau D. Rituximab for minimal-change nephrotic syndrome in adulthood: predictive factors for response, long-term outcomes and tolerance. *Nephrol Dial Transplant*. 2014;29:2084-91.

226. Dasgupta S, Mondal R, Chakravarty K, Tiwari V, Sahu RK, Pal A, Mandal AK, Divya-veer S. Tacrolimus versus rituximab in adult onset steroid resistant nephrotic syndrome. *Journal of the Indian Medical Association*. 2020;118:26-30.

227. Hladunewich MA, Cattran D, Sethi SM, Hayek SS, Li J, Wei C, Mullin SI, Reich HN, Reiser J, Fervenza FC. Efficacy of Rituximab in Treatment-Resistant Focal Segmental Glomerulosclerosis With Elevated Soluble Urokinase-Type Plasminogen Activator Receptor and Activation of Podocyte $\beta 3$ Integrin. *Kidney Int Rep*. 2021;7:68-77.

228. Kimby E. Tolerability and safety of rituximab (MabThera). *Cancer Treat Rev*. 2005;31:456-73.

229. Takei K, Itabashi M, Moriyama T, Kojima C, Shiohira S, Shimizu A, Tsuruta Y, Ochi A, Ame-miya N, Mochizuki T, Uchida K, Tsuchiya K, Nitta K. Effect of single-dose rituximab on steroid-dependent minimal-change nephrotic syndrome in adults. *Nephrol Dial Transplant*. 2013;28:1225-32.

230. Bhatia D, Sinha A, Hari P, Sopory S, Saini S, Puraswani M, Saini H, Mitra DK, Bagga A. Rituximab modulates T- and B-lymphocyte subsets and urinary CD80 excretion in patients with steroid-dependent nephrotic syndrome. *Pediatr Res*. 2018;84:520-26.

231. Fujinaga S, Hirano D, Mizutani A, Sakuraya K, Yamada A, Sakurai S, Shimizu T. Predictors of relapse and long-term outcome in children with steroid-dependent nephrotic syndrome after rituximab treatment. *Clin Exp Nephrol*. 2017;21:671-76.

232. Colucci M, Carsetti R, Cascioli S, Casiraghi F, Perna A, Ravà L, Ruggiero B, Emma F, Vivarelli M. B Cell Reconstitution after Rituximab Treatment in Idiopathic Nephrotic Syndrome. *J Am Soc Nephrol*. 2016 ;27:1811-22.

233. Bensman A, Niaudet P. Non-immunologic mechanisms of calcineurin inhibitors explain its antiproteinuric effects in genetic glomerulopathies. 2010;25: 1197–99.

234. Fornoni A, Sageshima J, Wei C, Merscher-Gomez S, Aguillon-Prada R, Jauregui AN, Li J, Mattiazzi A, Ciancio G, Chen L, Zilleruelo G, Abitbol C, Chandar J, Seeherunvong W, Ricordi C, Ikehata M, Rastaldi MP, Reiser J, Burke GW, 3rd. Rituximab targets podocytes in recurrent focal segmental glomerulosclerosis. *Sci Transl Med*. 2011;3:85ra46.

235. Yoo TH, Fornoni A. Nonimmunologic targets of immunosuppressive agents in podocytes. *Kidney Res. Clin. Pract*. 2015;34:69–75.

236. Ingelfinger JR, Rosen CJ. Clinical Credence - SGLT2 Inhibitors, Diabetes, and Chronic Kidney Disease. *N Engl J Med*. 2019;380:2371-73.

237. Anders HJ, Peired AJ, Romagnani P. SGLT2 inhibition requires reconsideration of fundamental paradigms in chronic kidney disease, ‘diabetic nephropathy’, IgA nephropathy and podocytopathies with FSGS lesions. *Nephrol Dial Transplant*. 2022;37:1609-15.

238. Wheeler DC, Jongs N, Stefansson BV,

Chertow GM, Greene T, Hou FF, Langkilde AM, McMurray JJV, Rossing P, Nowicki M, Wittmann I, Correa-Rotter R, Sjöström CD, Toto RD, Heerspink HJL; DAPA-CKD Trial Committees and Investigators. Safety and efficacy of dapagliflozin in patients with focal segmental glomerulosclerosis: A prespecified analysis of the DAPA-CKD trial. *Nephrol Dial Transplant*. 2022;37:1647-56.

239. Trachtman H, Nelson P, Adler S, Campbell KN, Chaudhuri A, Derebail VK, Gambaro G, Gesualdo L, Gipson DS, Hogan J, Lieberman K, Marder B, Meyers KE, Mustafa E, Radhakrishnan J, Srivastava T, Stepanians M, Tesar V, Zhdanova O, Komers R; DUET Study Group. DUET: A Phase 2 Study Evaluating the Efficacy and Safety of Sparsentan in Patients with FSGS. *J Am Soc Nephrol*. 2018;29:2745-54.

240. Komers R, Diva U, Inrig JK, Loewen A, Trachtman H, Rote WE. Study Design of the Phase 3 Sparsentan Versus Irbesartan (DUPLICATE) Study in Patients With Focal Segmental Glomerulosclerosis. *Kidney Int Rep*. 2020;8;5:494-02

241. Ashraf S, Kudo H, Rao J, Kikuchi A, Widmeier E, Lawson JA, Tan W, Hermle T, Warejko JK, Shril S, Airik M, Jobst-Schwan T, Lovric S, Braun DA, Gee HY, Schapiro D, Majmundar AJ, Sadowski CE, Pabst WL, Daga A, van der Ven AT, Schmidt JM, Low BC, Gupta AB, Tripathi BK, Wong J, Campbell K, Metcalfe K, Schanze D, Nihori T, Kaito H, Nozu K, Tsukaguchi H, Tanaka R, Hamahira K, Kobayashi Y, Takizawa T, Funayama R, Nakayama K, Aoki Y, Kumagai N, Iijima K, Fehrenbach H, Kari JA, El Desoky S, Jalalah S, Bogdanovic R, Stajić N, Zappel H, Rakhmetova A, Wassmer SR, Jungraithmayr T, Strehlau J, Kumar AS, Bagga A, Soliman NA, Mane SM, Kaufman L, Lowy DR, Jairajpuri MA, Lifton RP, Pei Y, Zenker M, Kure S, Hildebrandt F. Mutations in six nephrosis genes delineate a pathogenic pathway amenable to treatment. *Nat Commun*. 2018;9:1960.

242. Büscher, A. K. Beck BB, Melk A, Hoefele J, Kranz B, Bamborschke D, Baig S, Lange-Sperandio B, Jungraithmayr T, Weber LT, Kemper MJ, Tönshoff B, Hoyer PF, Konrad M, Weber S. German Pediatric Nephrology Association (GPN). Rapid response to cyclosporin A and favorable renal outcome in nongenetic versus genetic steroid-resistant nephrotic syndrome. *Clin. J. Am. Soc. Nephrol*. 2016;11: 245–53.

243. Malakasioti G, Iancu D, Tullus K. Cal-

cineurin inhibitors in nephrotic syndrome secondary to podocyte gene mutations: a systematic review. *Pediatr Nephrol*. 2021;36:1353–64.

244. Wasilewska AM, Kuroczycka-Saniutycz E, Zoch-Zwierz W. Effect of cyclosporin A on proteinuria in the course of glomerulopathy associated with WT1 mutations. *Eur J Pediatr*. 2011;170:389–91.

245. Francis A, Trnka P, McTaggart SJ. Long-Term Outcome of Kidney Transplantation in Recipients with Focal Segmental Glomerulosclerosis. *Clin J Am Soc Nephrol* 2016;11:2041-46.

246. Ponticelli, C. Recurrence of focal segmental glomerular sclerosis (FSGS) after renal transplantation. *Nephrol. Dial. Transplant*. 2010;25;25–31.

247. Naciri Bennani H, Elimby L, Terrec F, Malvezzi P, Noble J, Jouve T, Rostaing L. Kidney Transplantation for Focal Segmental Glomerulosclerosis: Can We Prevent Its Recurrence? Personal Experience and Literature Review. *J. Clin. Med*. 2021;24;11:93.

248. Vallianou K, Marinaki S, Skalioti C, Lionaki S, Darema M, Melexopoulou C, Boletis I. Therapeutic Options for Recurrence of Primary Focal Segmental Glomerulonephritis (FSGS) in the Renal Allograft: Single-Center Experience. *J. Clin. Med*. 2021;10:373.

249. Alasfar S, Matar, D, Montgomery RA, Desai N, Lonze, B, Vujjini V, Estrella MM, Dieck JM, Khneizer, G, Sever, S Reiser J, Alachkar N. Rituximab and Therapeutic Plasma Exchange in Recurrent Focal Segmental Glomerulosclerosis Postkidney Transplantation. *Transplantation* 2018;102:e115–e120.

250. Verghese PS, Rheault MN, Jackson S, Matas AJ, Chinnakotla S, Chavers B. The effect of peri-transplant plasmapheresis in the prevention of recurrent FSGS. *Pediatr. Transplant*. 2018; 22:e13154

251. Boonpheng B, Hansrivijit P, Thongprayoon C, Mao SA, Vaitla PK, Bathini T, Choudhury A, Kaewput W, Mao MA, Cheungpasitporn W. Rituximab or plasmapheresis for prevention of recurrent focal segmental glomerulosclerosis after kidney transplantation: A systematic review and meta-analysis. *World J Transplant*. 2021;11:303-19.

252. Trachtman R, Sran SS, Trachtman H. Recurrent focal segmental glomerulosclerosis after kidney transplantation. *Pediatr Nephrol*. 2015;30:1793–02.

253. Kashgary A, Sontrop JM, Li L, Al-Jaishi AA, Habibullah ZN, Alsolaimani R, Clark WF. The role of plasma exchange in treating post-transplant focal segmental glomerulosclerosis: A systematic review and meta-analysis of 77 case-reports and case-series. *BMC Nephrol.* 2016;17:104.

254. Lanaret C, Anglicheau D, Audard V, Büchler M, Caillard S, Couzi L, Malvezzi P, Mesnard L, Bertrand D, Martinez F, Pernin V, Ducloux D, Poulain C, Thierry A, Del Bello A, Rerolle JP, Greze C, Uro-Coste C, Aniort J, Lambert C, Bouvier N, Schvartz B, Maillard N, Sayegh J, Oniszczuk J, Morin MP, Legendre C, Kamar N, Heng AE, Garrouste C. Rituximab for recurrence of primary focal segmental glomerulosclerosis after kidney transplantation: Results of a nationwide study. *Am J Transplant* 2021;21:3021-33.

255. Alhamad T, Manllo Dieck J, Younus U, Matar D, Alasfar S, Vujjini V, Wall D, Kanawati B, Reiser J, Brennan DC, Alachkar N. ACTH Gel in Resistant Focal Segmental Glomerulosclerosis After Kidney Transplantation. *Transplantation.* 2019;103:202-09.

256. Jhaveri KD, Naber TH, Wang X, Molmenti E, Bhaskaran M, Boctor FN, Trachtman H. Treatment of recurrent focal segmental glomerular sclerosis posttransplant with a multimodal approach including high-galactose diet and oral galactose supplementation. *Transplantation.* 2011;91:e35-36.

257. Hattori M, Chikamoto H, Akioka Y, Nakakura H, Ogino D, Matsunaga A, Fukazawa A, Miyakawa S, Khono M, Kawaguchi H, Ito K. A combined low-density lipoprotein apheresis and prednisone therapy for steroid-resistant primary focal segmental glomerulosclerosis in children. *Am J Kidney Dis.* 2003;42:1121-30.

258. Yu CC, Fornoni A, Weins A, Hakrrouch S, Maignel D, Sageshima J, Chen L, Ciancio G, Faridi MH, Behr D, Campbell KN, Chang JM, Chen HC, Oh J, Faul C, Arnaout MA, Fiorina P, Gupta V, Greka A, Burke GW 3rd, Mundel P. Abatacept in B7-1-positive proteinuric kidney disease. *N Engl J Med.* 2013;369:2416-23.

Nefropatía IgA

Mario Espinosa Hernández, Rosa Ortega

Hospital Universitario Reina Sofía, Córdoba

INTRODUCCIÓN

La nefropatía IgA (NIgA) es la enfermedad glomerular primaria más frecuente en todo el mundo [1] [2]. Se puede presentar a cualquier edad pero existe un pico en la segunda y tercera década de la vida. Afecta más a varones en una razón 2-3:1.

En nuestro país, según los datos del Registro de Glomerulonefritis de la Sociedad Española de Nefrología, supone el 15% del total de biopsias renales, siendo la primera causa de enfermedad renal biopsiada. La incidencia anual es de 6,2 casos por millón de población.

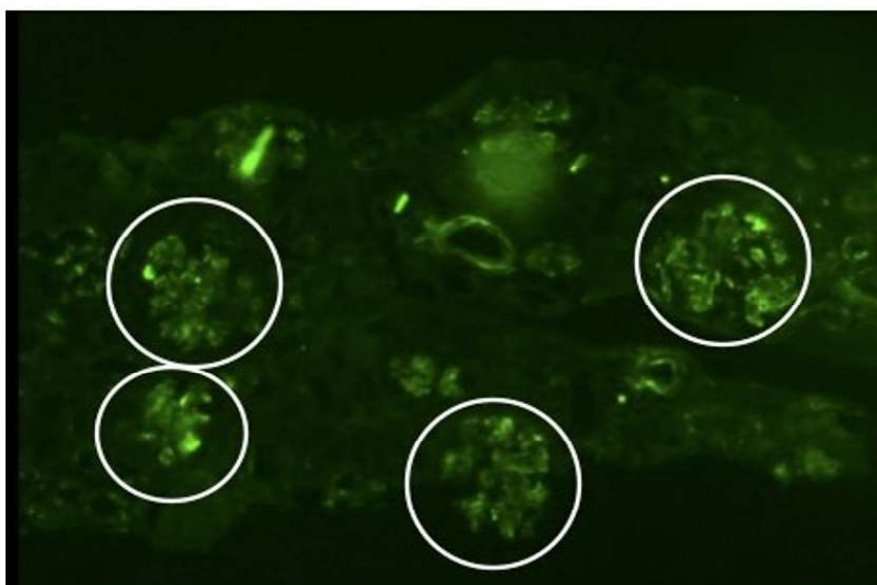
Se ha estimado que del 3 al 16% [3] [4] de los individuos sanos pueden presentar depósitos de IgA. La existencia de esta Nefropatía IgA latente en la población sana es importante por dos razones:

1. Debe tenerse en cuenta cuando se realicen estudios genéticos comparando pacientes con IgA con la población sana.
2. En cuanto a la patogenia debe separarse claramente el proceso de depósito de IgA en el mesangio con la aparición del daño renal.

PATOLOGÍA

Actualmente para su diagnóstico se requiere una biopsia renal que muestre un depósito predominante de IgA a nivel mesangial (**Figura 1**). También se puede detectar IgG ó IgM en el 0-85 % de los casos (media 20%). En más del 70% de los casos se detecta C3 y properdina y casi nunca C1q. También se detecta C4, C4d [5], lectina de unión a manosa [6] y el complejo terminal del complemento C5b-C9. Estos hallazgos sugieren que existe activación del complemento por la vía alternativa y de las lectinas. La IgA depositada en el mesangio es exclusivamente de la subclase IgA1 y es deficiente en galactosa (IgA-gal-def), una característica bioquímica de importancia central en la patogénesis de la NIgA [7]. Las características de la NIgA en microscopía de luz pueden variar enormemente entre los pacientes y dentro de la misma muestra individual. Se dice que cualquier lesión histológica al microscopio de luz puede estar presente. Sin embargo lo más común es un aumento de la matriz y de la celularidad mesangial. También se pueden

Figura 1. Imagen del estudio de inmunofluorescencia (IgA) mostrando un patrón mesangial difuso en un paciente con Nefropatía IgA (cortesía Dra Ortega).



Nefropatía IgA

observar focos de necrosis, semilunas y esclerosis segmentaria (es decir, que afecta sólo a una parte de un glomérulo) en los glomérulos. Los hallazgos de inmunofluorescencia (IF) son los que definen la enfermedad y están comentados anteriormente. La microscopía electrónica (ME) muestra por lo general depósitos electrón-densos correspondientes a los depósitos inmunes de la microscopía de IF y se observan generalmente en áreas mesangiales y paramesangiales (**Figura 2**).

Clasificación de Oxford

Se han descrito varios sistemas para clasificar las lesiones microscópicas de la NIgA, sin embargo, hasta el momento no hay una clasificación universalmente aceptada. La más usada es la de Hass (**Tabla 1**). Un panel de expertos estudió y siguió durante 5 años a 265 pacientes [9] [10]. Las biopsias fueron evaluadas por diferentes patólogos y se identificaron las variables de mejor reproducibilidad que en un análisis retrospectivo se relacionaron con la evolución renal (**Figura 3**) y (**Tabla 2**).

- Hiper celularidad mesangial: presencia de hiper celularidad mesangial en menos o más del $> 50\%$ de los glomérulos (M0/M1), (**Figura 3**)A

- Hiper celularidad endocapilar: hiper celularidad ausente o presente en pared o dentro del capilar glo-

merular que provoca estrechamiento de la luz (E0/E1), (**Figura 3**)B

- Glomeruloesclerosis segmentaria: ausencia o presencia de esclerosis en cualquier parte del pe-nacho glomerular en al menos 1 glomérulo de la muestra (S0/S1), (**Figura 3**)C

- Atrofia tubular/Fibrosis Intersticial: porcentaje de área cortical afecta por atrofia tubular o fibrosis intersticial T0 (0-25%), T1 (26-50%), T2 ($> 50\%$), (**Figura 3**)D

A este Score MEST, recientemente se ha propues-to añadir la presencia de semilunas [11]; C0, no se-milunas, C1 semilunas celulares y fibrocelulares en 25% de los glomérulos con semilunas (**Figura 4**).

CLÍNICA

La presentación clínica depende de la edad del paciente. Más del 75% de los niños se presen-tan con hematuria macroscópica tras un episodio muy reciente de infección respiratoria o digesti-va. Los adultos suelen presentarse con proteinu-ria, hematuria microscópica ó hipertensión, solos o en combinación. La relación hombre-mujer es de 2-3:1 para los niños y adultos en la mayoría de los países, mientras que la proporción es de apro-ximadamente 1:1 en Asia. El síndrome nefrótico y la glomerulonefritis rápidamente progresivas se

Figura 2. Imagen del estudio de microscopía electrónica con depósitos amorfos electrodensos a nivel mesangial y paramesangial en un paciente con Nefropatía IgA

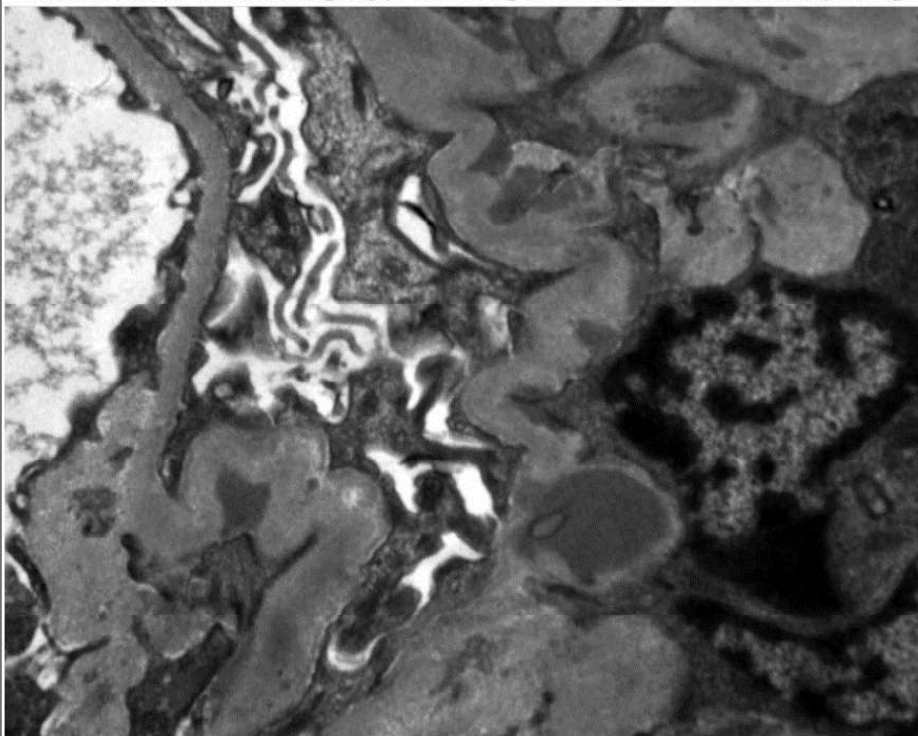


Tabla 1. Clasificación de Haas.

I. Mesangio-proliferativa mínima
II. Esclerosante focal
III. Proliferativa focal
IV. Proliferativa difusa
V. Esclerosante crónica

presentan en menos del 10% de los casos. También es poco frecuente pero algunos casos se presentan como hipertensión maligna. También infrecuente es la presentación con insuficiencia renal aguda con o sin oliguria; esto suele ser debido a la presencia de semilunas o a la hematuria glomerular que conduce a oclusión o daño tubular [12]. Igualmente, la púrpura de Henoch-Schönlein es una entidad con las mismas características clínicas e histológicas que la NIgA pero que además presentan una púrpura palpable debido a una vasculitis leucocitocástica en los capilares de la dermis. También es frecuente la afectación digestiva.

PATOGÉNESIS

El evento inicial en la patogénesis de la NIgA es el depósito mesangial de IgA que es predominantemente polimérica de la subclase IgA1 conteniendo la cadena J. Pueden existir depósitos de IgG, C3 y C4d (**Figura 5**) que pueden condicionar un mal pronóstico [13].

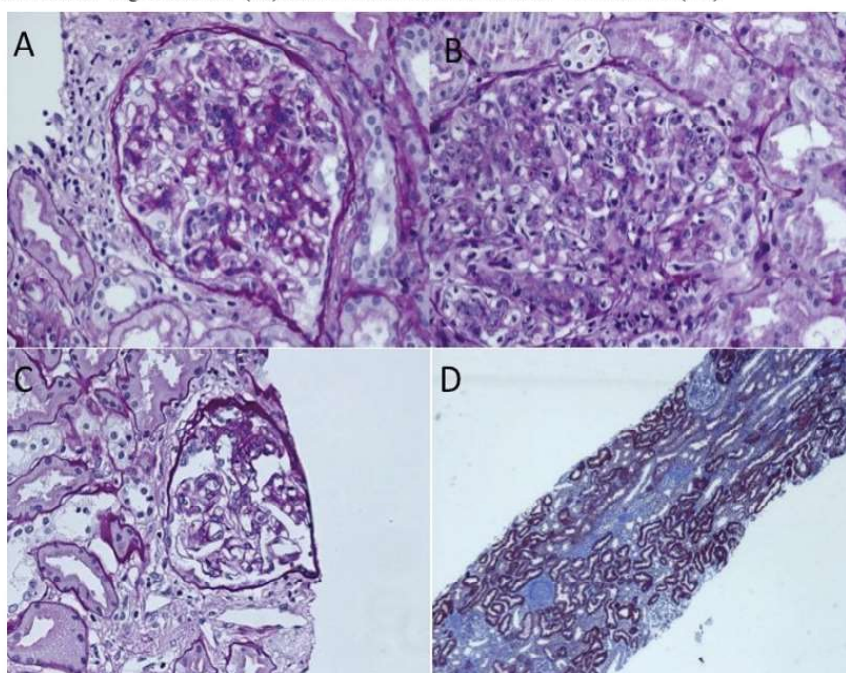
En la patogénesis de la NIgA existen varios puntos clave:

IgA deficiente en galactosa (IgA gal def).

No cabe duda que en los pacientes con NIgA existe un aumento de la fracción de la IgA 1 circulante que es deficiente en galactosa. Se considera que la IgA deficiente en galactosa puede ser producida por células plasmáticas de la médula ósea, pero no se dispone de información sobre los factores que controlan la síntesis y tampoco se sabe si ésta es continua o sólo intermitente en respuesta a determinados estímulos.

La causa de la hipoglicosilación tampoco es conocida. Hasta la fecha no hay evidencia de mutaciones o deleciones en el DNA que codifica la síntesis de la región bisagra de la IgA1 ni de alteraciones transcripcionales. Se ha demostrado que este déficit de glicosilación se hereda con un patrón autosómico dominante y parece ser un factor de predisposición aunque no suficiente para inducir nefropa-

Figura 3. Imágenes representativas de las lesiones valoradas en la clasificación de Oxford: **A.** Hiperseularidad mesangial (M1). **B.** Hiperseularidad endocapilar (E1). **C.** Esclerosis segmentaria. (s1) **D.** Atrofia tubular/Fibrosis Intersticial (T1)



Nefropatía IgA

Tabla 2. Clasificación de Oxford

M. Hiper celularidad Mesangial 0= <50%; 1=>50% glomérulos afectados.
E. Proliferación Endocapilar 0= ausente, 1= Presente
S. GlomeluroeSclerosis Segmentaria 0= Ausente; 1=Presente
T. Fibrosis Túbulo-intersticial. 0= <25%; 1= 25-50%; 2= >50%

IgA1 deficiente en galactosa. El origen de los estos anticuerpos anti-glicanos no está completamente definido. Algunos virus y bacterias expresan N-acetilgalactosamina en sus superficies celulares; una infección con tales patógenos pueden facilitar la síntesis de anticuerpos anti-glicanos que reaccionan de forma cruzada con la IgA deficiente en galactosa.

Aclaramiento de IgA

Aclaramiento sistémico. Las alteraciones de la IgA sistémica y de los inmunocomplejos que contienen IgA son las responsables de su mayor persistencia en el suero de los pacientes. Puede existir también un aclaramiento hepático reducido [14] y una expresión reducida de expresión de CD89 en las células mieloides [15] con una disminución de

la capacidad de unión de IgA al receptor CD89 de las mismas.

Aclaramiento mesangial. Cómo ya se ha comentado el depósito de IgA mesangial no siempre se asocia con daño glomerular. Más aún este depósito puede ser reversible ya que biopsias secuenciales en pacientes en remisión [16] o tras un trasplante inadvertido [17] han mostrado que desaparece la IgA. El receptor de la transferrina CD71 de las células mesangiales es uno de los candidatos propuestos para explicar este déficit de aclaramiento por el mesangio de la IgA depositada.

Activación de células mesangiales

El segundo paso necesario para desarrollar NIgA es la interacción de los depósitos de IgA1 con las

Figura 4. Imagen de semiluna celular glomerular en un paciente con Nefropatía IgA

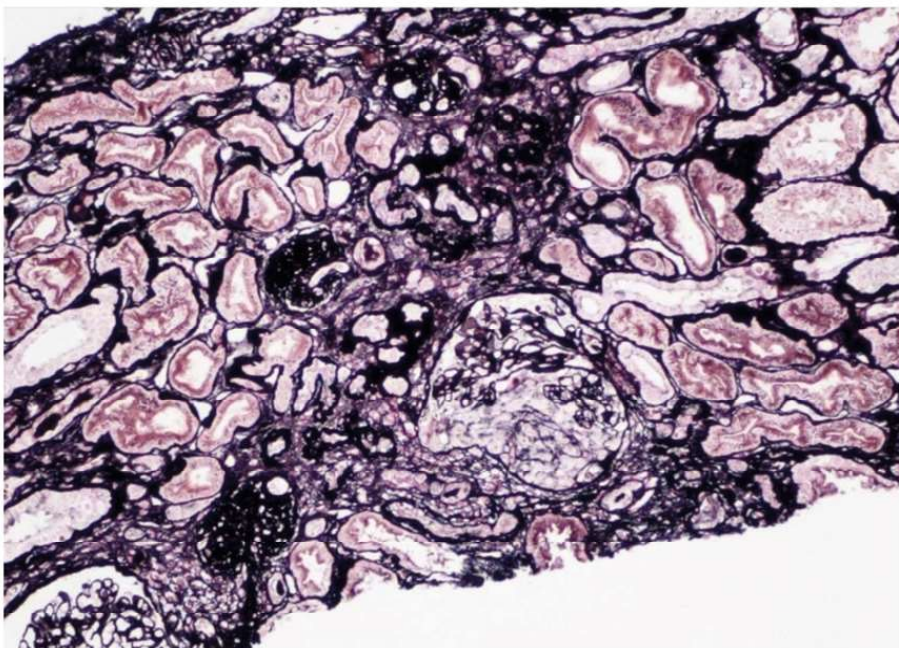
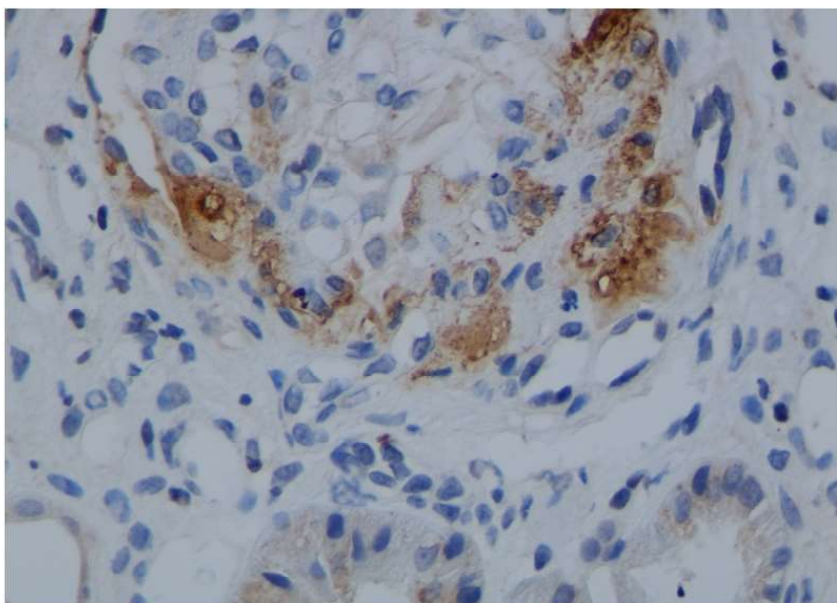


Figura 5. Imagen del estudio mediante inmunohistoquímica de C4d positivo en un paciente con Nefropatía IgA



células mesangiales. El resultado de esta interacción es la proliferación de células mesangiales, el aumento de la síntesis de matriz mesangial y/o la lesión celular. Las células mesangiales activadas secretan componentes de la matriz extracelular, aumentan la expresión de la óxido nítrico sintetasa inducible y la liberación de diversos mediadores de la lesión renal que no son exclusivos de la NIgA, como la angiotensina II, la aldosterona, citoquinas proinflamatorias y profibróticas y factores de crecimiento. Estos estímulos cuando se prolongan provocan expansión e hiper celularidad mesangial, apoptosis, estrés oxidativo, activación del complemento, lesión de los podocitos y de las células tubulares, aumento de la permeabilidad glomerular y lesiones de esclerosis glomerular, así como, atrofia y fibrosis túbulo-intersticial. Estas lesiones desencadenan hipertensión, proteinuria, hematuria e insuficiencia renal.

Activación del complemento

La activación del complemento tiene un papel probablemente fundamental en la patogenia de la NIgA. Existen datos que implican activación de la vía de las lectinas y de la vía alternativa. La IgA1 puede activar ambas vías *in vitro*. Se han demostrado componentes de la vía alternativa (properdina y FH) y de la vía de las lectinas (MBL, MASP1, MASP2 y C4d) en mesangio. Trabajos realizados en España mostraron que el depósito de C4d es un

factor de mal pronóstico a largo plazo [12]. Estas hipótesis se apoyan en los estudios de asociación genómica que demostraron que la delección FHR1-3 protege de la NIgA. De esta manera la delección homocigota en FHR1-3 sólo se presenta en 1 de 106 pacientes (0.9%) con NIgA mientras que esta delección homocigota se presenta en el 5.9% de la población sana española [18] y en el 6.5% de los pacientes con poliquistosis renal. Interesantemente, esta delección en FHR1-3 se asocia con un haplotipo particular en FH que presenta niveles elevados de FH [19]. De esta manera un exceso de FH en relación a FHR1-3 confiere protección para el desarrollo de NIgA. La hipótesis es que estos productos FHR1-3 competirían con FH en la regulación de la vía alternativa del complemento.

Factores genéticos

Los factores genéticos influyen sin duda en la patogenia de la NIgA [20]. Se ha calculado que un 5% de los pacientes con NIgA tienen un familiar con NIgA confirmada con biopsia, hematuria microscópica o proteinuria. El modo de herencia es normalmente autonómica dominante con penetrancia incompleta. La IgA deficiente en galactosa es un rasgo hereditario en diversos grupos raciales o étnicos. Sin embargo, la mayoría de los parientes con niveles séricos elevados de IgA1 galactosa-deficientes nunca tienen manifestaciones clínicas de insuficiencia renal. Por lo tanto, otros factores de-

Nefropatía IgA

ben ser necesarios para la expresión de la enfermedad. Los estudios de asociación genómica han identificado algunos locus de susceptibilidad; en el DQ, en el cromosoma 6p21, en el 1q32 en el conjunto de genes que codifican el factor H del complemento (cuyo papel ya hemos comentado anteriormente) y en el 22q12.41.

Biomarcadores

Aunque el nivel sérico de IgA1 deficiente en galactosa es frecuentemente elevado en pacientes con NIgA, la sensibilidad y especificidad de este hallazgo de laboratorio son insuficientes para sustituir a la biopsia renal. Los niveles de anticuerpos IgG-específicos de glicano podrían ser útiles para valorar la progresión y la respuesta al tratamiento. Otros marcadores que se han asociado con peor pronóstico y mayor proteinuria son la excreción urinaria de factor de crecimiento epidérmico, podocitos y lectina de unión a manosa, niveles plasmáticos de C3a y factor de crecimiento fibroblastos o los niveles séricos de ácido úrico.

PRONÓSTICO

No es una enfermedad benigna pues un 20-30% de los casos desarrolla insuficiencia renal crónica terminal (IRCt) a los 20 años del diagnóstico y, por otra parte, es bien conocida la característica de ser una enfermedad extremadamente variable con un

grupo de pacientes (70%) de excelente pronóstico a largo plazo y otro grupo (30%) que desarrollan IRCt en un corto espacio de tiempo. Un 10% de los pacientes requieren tratamiento sustitutivo de la función renal (TSR) a los cinco años del diagnóstico y este porcentaje se incrementa al 15%, 20% y 30-40% a los 10, 15 y 20 años, respectivamente.

Los factores clínicos asociados a un mal pronóstico (**Tabla 3**) son la insuficiencia renal en el momento del diagnóstico, la HTA, y la proteinuria tanto al diagnóstico como en el seguimiento [21]. Es de destacar que una proteinuria de más de 1 g/día tiene un riesgo de IRCt 46 veces superior a los pacientes con una proteinuria menor de 0,5 g/día. Por razones que no están claras la magnitud de la proteinuria confiere un mayor riesgo de IRCt en los pacientes con IgA comparados con otras nefropatías.

Los criterios histológicos según la clasificación de Oxford [22] que se asocian independientemente a un peor pronóstico son la hiper celularidad mesangial (M1), la glomerulosclerosis segmentaria (S1), y el grado de atrofia tubular y fibrosis intersticial (T1-2). El depósito de C4d mesangial también se ha mostrado que es un factor pronóstico para una peor supervivencia [12]. Otras características histológicas que pueden estar asociados con un pobre resultado clínico incluyen el depósito glomerular de lectina de unión a manosa y los datos de microangiopatía trombótica, así como, la presencia de

Tabla 3. Factores Clínicos e Histológicos asociados a mal pronóstico

Clínicos	Histológicos
Mal pronóstico	Mal Pronóstico
-Edad -Proteinuria > 1g/d -Hipertensión -Función renal	Criterios histológicos de Oxford -M, Proliferación mesangial -E, Proliferación endocapilar. -S, Esclerosis segmentaria -T, Atrofia/Fibrosis Túbulo-Intersticial -C, Proliferación extracapilar
Buen pronóstico	Buen pronóstico
Hematuria macroscópica (sin proteinuria y GFR normal)	Ausencia de depósito de C4d

semilunas (C1, C2) en la biopsia renal.

INDICACIONES DE BIOPSIA RENAL.

Dado su curso benigno en los pacientes con hematuria aislada sin proteinuria no se suele indicar la biopsia renal. Se suele realizar cuando existen factores de mal pronóstico tales como proteinuria > 0.5-1 gr/24 horas o insuficiencia renal.

TRATAMIENTO

A pesar de todos estos avances todavía no hay un tratamiento específico para la NIgA ni se han realizado adecuados estudios controlados y doble ciego que muestren cual es la mejor estrategia para tratar esta enfermedad. El curso mismo de la enfermedad en muchos pacientes con un descenso muy lento del GFR (1-3 ml/min/año) hacen muy difícil realizar estudios clínicos que aclaren estas dudas.

Varios grupos de expertos han dado recomendaciones según los estudios disponibles, que se presentan en la (Tabla 4).

Indudablemente estas recomendaciones van dirigidas a los pacientes con los factores clínicos e histológicos de mal pronóstico comentados anteriormente.

Inicialmente existen 2 aproximaciones terapéuticas:

1) Intervenciones generales no específicas de la NIgA, para enlentecer el deterioro de la función renal (Tabla 5). Estas se hacen en los pacientes que tienen riesgo de progresión.

2) Tratamiento con corticoides u otros inmunosupresores dirigidos específicamente a los mecanismos patogénicos implicados. Estas medidas se hacen en pacientes seleccionados.

1) Intervenciones generales no inmunosupresoras

Las dos terapias no inmunosupresoras (no específicas) incluyen inhibidores de la enzima de conversión de la angiotensina e hipolipemiantes.

Inhibidores de la enzima de conversión de la angiotensina (IECA) o antagonistas del receptor de la angiotensina II (ARA II). Ambos han

Tabla 4. Tratamiento de la Nefropatía IgA según las guías KDIGO

Recomendación
IECA o BRA si proteinuria > 1 g/d. Incrementar dosis según PA
Sugerencias
<p>Proteinuria</p> <p>IECA o BRA</p> <p>Corticoides (6 meses) si proteinuria > 1 g/d después de 3-6 meses de terapia con IECA/BRA y eGFR > 50 ml/min.</p> <p>Aceite de pescado si proteinuria > 1 g/d después de 3-6 meses de terapia apropiada.</p> <p>Presión arterial (diana)</p> <p>< 130/80 mmHg si proteinuria < 1g/d</p> <p>< 125/75 mmHg si proteinuria > 1g/d</p> <p>Insuficiencia renal rápidamente progresiva.</p> <p>Corticoides y ciclofosfamida (o azatioprina) si Gn extracapilar con semilunas (>50%) y rápido deterioro de la función renal.</p> <p>Tratamiento de soporte si NTA o cilindros hemáticos en la biopsia</p>
Tratamiento sin beneficio probado
<p>Inmunosupresores con eGFR < 30 ml/min a menos que presenten semilunas y rápido deterioro de la función renal.</p> <p>Micofenolato.</p> <p>Agentes antiplaquetarios.</p> <p>Amigdalectomía</p>
IECA; Inhibidor de la Enzima de conversión de la angiotensina, BRA, Bloqueo del receptor de la angiotensina. GFR, Tasa de filtrado glomerular

Tabla 5. Tratamiento de soporte en la Nefropatía IgA.

- Control de TA < 125/75 mmHg
- Tratamiento con IECA ó ARA (con aumento de dosis)
- Restricción de sodio
- Control de la ingesta proteica si GFR < 60 ml/min
- Considerar estatinas si colesterol total > 200 mg/dl.
- Control del síndrome metabólico
- Terapia con antagonistas de aldosterona si proteinuria no controlada (vigilar hiperpotasemia).
- Abandono del tabaco
- Evitar AINE

IECA: inhibidor de la enzima de conversión de la angiotensina. BRA: bloqueo del receptor de la angiotensina. GFR: tasa de filtrado glomerular. AINE: antiinflamatorios no esteroideos.

demostrado eficacia en reducir la proteinuria y enlentecer la pérdida de GFR en estudios clínicos y observacionales. Sin embargo su eficacia no se ha demostrado en pacientes con proteinuria < 500 mg/24h [23].

Uso combinado IECA-ARA2: La adición de IECA más ARAII produce más efecto antiproteinúrico a corto plazo [24]. Sin embargo esta terapia no se puede recomendar de manera general por varias razones.

En los ensayos clínicos de combinación se compararon ambos fármacos con dosis normales de uno de ellos y no con dosis elevadas. No está claro si es más beneficioso asociar estos fármacos a dosis bajas o usar uno de ellos a dosis máximas.

A pesar de la reducción de proteinuria, los ensayos clínicos randomizados no han mostrado su eficacia a largo plazo en preservar función renal.

Aunque el estudio ONTARGET [25] incluyó una población muy diferente a los pacientes con NIgA en edad y riesgo cardiovascular, sus conclusiones deben tenerse en cuenta y de manera general no se debe recomendar la asociación.

Antes de usar la combinación de IECA+ARAII (en pacientes en los que la proteinuria no consigue bajar de 0.5-1 gr/24h) parece más apropiado usar las dosis máximas recomendables y asociar otras terapias antiproteinúricas, como dieta baja en sal, diltiazem, verapamil, ó antagonistas de los re-

ceptores mineralcorticoides.

Estas recomendaciones van dirigidas a los pacientes con proteinuria persistente crónica y no debe ser aplicable a los pacientes con comienzo agudo de síndrome nefrótico cuya histología es de cambios mínimos. Estos pacientes deben tratarse con corticoides de manera similar al síndrome nefrótico por cambios mínimos.

Terapia hipolipemiante para pacientes seleccionados con LDLc elevado o riesgo cardiovascular. Aunque algunos estudios sugieren un posible beneficio en la progresión de la enfermedad renal crónica, tal efecto no se ha demostrado en metaanálisis ni en estudios randomizados.

Aceite de pescado. Los beneficios del aceite de pescado, a través de sus mecanismos antiinflamatorios, no han mostrado que tengan un papel claro en preservar la función renal en los pacientes con NIgA [26]. Es un tratamiento mal aceptado por los pacientes por su mal sabor de boca y molestias digestivas.

No obstante sus efectos cardiovasculares si han sido contrastados, no es dañino y podría intentarse en pacientes de mal pronóstico que no responden a otras terapias.

ISGLT2. El uso de ISGLT2 ha demostrado retrasar la progresión a ERC (estudio DAPA-CKD) por lo que lo que actualmente se recomiendan en todos los pacientes en los que no disminuye la proteinuria

< 0.5g/d tras uso de IECA/ARAII y presentan un GFR > 25 ml/min.

2) Tratamiento inmunosupresor

Corticoides

Varios ensayos clínicos han apoyado el uso de corticoides para reducir la proteinuria. Sin embargo las nuevas evidencias cuestionan el beneficio sostenido y a largo plazo sobre la función renal del uso de corticoides durante un período corto de tiempo.

En un estudio que incluyó 86 adultos con proteinuria moderada (1-3,5 g/día) y leve reducción del GFR (Cr sérica media de 1 mg/dl), los pacientes fueron randomizados a recibir tratamiento de soporte o corticoides (1 gr de metil-prednisolona durante 3 días en los meses 1,3 y 5 combinado con 0.5 mg/kg de prednisolona oral cada 48 horas durante 6 meses [27]. En este estudio no se usó de manera rutinaria IECA. A los 5 y 10 años los pacientes tratados con corticoides tenían mejor función renal que los no tratados. En otro estudio [28] 97 pacientes con proteinuria >1g/día y GFR >50 ml/min fueron randomizados a recibir terapia con ramipril y un curso de 6 meses de prednisona (0.8-1 mg/kg/día durante 2 meses con reducción de dosis durante los siguientes 4 meses) o ramipril solo. Los pacientes tratados con prednisona tuvieron redujeron la incidencia de ERCt (2% vs 14%).

The STOP-IgAN study [29] ha puesto en cuestión los beneficios de los corticoides a largo plazo. En él los pacientes que recibieron corticoides más otros inmunosupresores consiguieron más tasa de remisión clínica (17% vs 5%, $p < 0.05$). Sin embargo esto no fue asociado con una mejor tasa de pérdida de función renal.

Micofenolato

Hay pocos estudios, con resultados conflictivos, que han evaluado la eficacia de micofenolato en la NIgA. Actualmente la mayoría de los autores y las guías de práctica clínica KDIGO no lo recomiendan como terapia de primera línea. Es importante tener en cuenta que el micofenolato aumenta el riesgo fetal y no debería usarse en mujeres que están o podrían quedarse embarazadas.

Inhibidores de la calcineurina

La experiencia del uso de ciclosporina o tacrolimus en la NIgA es muy limitada. Aunque se ha

observado reducción de la proteinuria, la nefrotoxicidad asociada a su uso ha desaconsejado su uso. Si se ha comunicado efectos beneficiosos en pacientes con síndrome de Schonlein-Henoch y proteinuria en rango nefrótico

Rituximab

En un estudio 34 pacientes con proteinuria >1 g/d y GFR <90 ml/min fueron randomizados a recibir rituximab o tratamiento conservador [31]. No se observaron diferencias en proteinuria ni en función renal.

Terapia de combinación.

La terapia de combinación con corticoides más otro inmunosupresor (generalmente ciclofosfamida o azatioprina) se reserva normalmente para pacientes con enfermedad progresiva. Los estudios publicados muestran resultados contradictorios y no concluyentes sobre la función renal. Teniendo en cuenta las complicaciones asociadas a su tratamiento sobre todo en los pacientes con insuficiencia renal avanzada, estos tratamientos inmunosupresores deben usarse con mucha precaución.

Budesonida

Se ha realizado un estudio con una formulación modificada de budesonida oral (nefecon). Este corticoide modificado se piensa que actúa localmente en el tejido linfoide del íleo distal y el ciego disminuyendo a este nivel la producción de IgA. Se ha publicado [32] que este tratamiento en pacientes con proteinuria >0.5-0.75 g/g y GFR >45 ml/min mejora la caída de GFR. Se observó una caída de -4,7 ml/min en el grupo placebo frente a los que recibieron 8 mg de budesonida (0.32 ml/min) o 16 mg (1.95 ml/min), ($p < 0.05$).

SITUACIONES ESPECIALES

Síndrome nefrótico.

En este grupo de pacientes con NIgA y presentación aguda de síndrome nefrótico (con función renal normal) en los que se observan cambios mínimos al microscopio óptico (y fusión podocitaria en el microscopio electrónico) deberían tratarse de igual manera que la nefropatía por cambios mínimos idiopática.

Glomerulonefritis extracapilar

El tratamiento de la NIgA con proliferación extracapilar severa (>50%) no se ha evaluado en ensayos clínicos. Datos aislados sugieren que se deben tratar de igual manera que la glomerulonefritis extracapilar idiopática: pulsos de metil-prednisolona seguidos de corticoides orales, con ciclofosfamida oral o I.V y/o plasmaféresis.

Actualmente hay en marcha varios ensayos clínicos con diversos inhibidores del complemento cuyos resultados estarán disponibles en los próximos años. Las nuevas guías KDIGO recomiendan incluir a los pacientes con proteinuria >1g/d que no responden a terapia convencional en ensayos clínicos.

TRASPLANTE

La NIgA tiene una tasa de recurrencia post-trasplante del 30-60% [33]. A pesar de esta alta tasa de recurrencia sólo se pierden por esta razón un 5% de los injertos [34] por lo que los pacientes con NIgA son buenos candidatos para recibir un riñón.

PUNTOS CLAVE

1. La NIgA es la enfermedad glomerular primaria más frecuente
2. Se caracteriza por el hallazgo de un depósito predominante de IgA en el mesangio mediante el estudio de inmunofluorescencia. La lesión histológica puede ser muy variada aunque lo más típico es la proliferación mesangial. El diagnóstico es mediante biopsia renal.
3. La biopsia renal se suele realizar cuando existen factores de mal pronóstico tales como proteinuria > 0.5-1 gr/24 horas o insuficiencia renal.
4. La presentación clínica más habitual es con hematuria (macro o microscópica), normalmente tras un cuadro infeccioso de vías respiratorias altas. La presentación como proteinuria e insuficiencia renal es variable. Muy raramente, los pacientes se pueden presentar con insuficiencia renal aguda, síndrome nefrótico o hipertensión maligna.
5. En la patogénesis, el evento inicial es el depósito mesangial de una IgA deficiente en galactosa.
6. En la patogénesis está implicado un aumento de la IgA de origen mucoso tras estimulación por antígenos de la dieta o infecciones, la formación de inmuno-complejos de IgA, un aclaramiento defec-

tuoso de IgA, la activación del complemento y factores genéticos.

7. Es muy importante el control de la proteinuria y la presión arterial con IECA o ARA II.

8. Se recomienda asociar corticoides o aceite de pescado si tras 3-6 meses con IECA o ARA II no se reduce la proteinuria por debajo de 1 g/día.

9. En los casos de glomerulonefritis rápidamente progresiva con semilunas se recomienda el uso de prednisona y ciclofosfamida. No se recomienda el uso de micofenolato mofetil o antiagregantes.

10. La amigdalectomía se recomienda en algunos centros, sobre todo en Japón.

11. Los pacientes que presentan una presión arterial normal, un eGFR normal y una proteinuria constantemente <0,20 g/día no requieren tratamiento.

12. Para los pacientes que requieren de diálisis, el trasplante es el tratamiento de elección. Aunque los depósitos de IgA glomerulares suelen reaparecer estos depósitos no suelen afectar la función renal.

REFERENCIAS BIBLIOGRÁFICAS

1. Wyatt R and Julian, B. IgA Nephropathy. *N Engl J Med* 2013; 368; 2402-2414.
2. D'Amico G. The commonest glomerulonephritis in the world: IgA nephropathy. *Q J Med* 1987;64:709-27.
3. Suzuki K, Honda K, Tanabe K, et al. Incidence of latent mesangial IgA deposition in renal allograft donors in Japan. *Kidney Int* 2003; 63:2286
4. Waldherr R, Rambašek M, Duncker WD, Ritz E. Frequency of mesangial IgA deposits in a non-selected autopsy series. *Nephrol Dial Transplant* 1989; 4:943.
5. Espinosa M, Ortega R, Gómez-Carrasco JM, et al. Mesangial C4d deposition: a new prognostic factor in IgA nephropathy. *Nephrol Dial Transplant* 2009; 24:886-91.
6. Roos A, Rastaldi MP, Calvaresi N, et al. Glomerular activation of the lectin pathway of complement in IgA nephropathy is associated with more severe renal disease. *J Am Soc Nephrol* 2006;17:1724-34.
7. Hiki Y, Odani H, Takahashi M, et al. Mass spectrometry proves under-O-glycosylation of glomerular IgA1 in IgA nephropathy. *Kidney Int*

2001;59:1077-85.

8. Haas M. Histologic subclassification of IgA nephropathy: a clinicopathologic study of 244 cases. *Am J Kidney Dis* 29:829-42, 1997

9. Working Group of the International IgA Nephropathy Network and the Renal Pathology Society, Cattran DC, Coppo R, et al. The Oxford classification of IgA nephropathy: rationale, clinicopathological correlations, and classification. *Kidney Int* 2009; 76:534.

10. Working Group of the International IgA Nephropathy Network and the Renal Pathology Society, Roberts IS, Cook HT, et al. The Oxford classification of IgA nephropathy: pathology definitions, correlations, and reproducibility. *Kidney Int* 2009; 76:546.

11. Haas M, Verhave JC, Liu ZH, Alpers CE, Barratt J, Becker JU, Cattran D, Cook HT, Coppo R, Feehally J, Pani A, Perkowska-Ptasinska A, Roberts IS, SoaresMF, Trimarchi H, Wang S, Yuzawa Y, Zhang H, Troyanov S, Katafuchi R: A multicenter study of the predictive value of crescents in IgA nephropathy *J Am Soc Nephrol* 2017 ;91 :1014-1021.

12. Gutiérrez E, González E, Hernández E, et al. Factors that determine an incomplete recovery of renal function in macrohematuria-induced acute renal failure of IgA nephropathy. *Clin J Am Soc Nephrol* 2007; 2:51.

13. Mario Espinosa, Rosa Ortega, Marina Sánchez, Alfons Segarra, Maria Teresa Salcedo, Fayna González, Rafael Camacho, Miguel Angel Valdivia, Rocio Cabrera, Katia López, Fernando Pinedo, Eduardo Gutierrez, Alfonso Valera, Miryam Leon, Maria Angeles Cobo, Rosa Rodriguez, Jose Ballarín, Yolanda Arce, Beatriz García, María Dolores Muñoz, Manuel Praga, for the Spanish Group for the Study of Glomerular Diseases (GLOSEN). Association of C4d Deposition with Clinical Outcomes in IgA. *Clin J Am Soc Nephrol* 2014, 9 897-904.

14. Roccatello D, Picciotto G, Coppo R, et al. The fate of aggregated immunoglobulin A injected in IgA nephropathy patients and healthy controls. *Am J Kidney Dis* 1991; 18:20.

15. Van Zandbergen G, van Kooten C, Mohamad NK, et al. Reduced binding of immunoglobulin A (IgA) from patients with primary IgA nephropathy to the myeloid IgA Fc-receptor, CD89. *Nephrol Dial Transplant* 1998; 13:3058.

16. Hotta O, Furuta T, Chiba S, et al. Regression of IgA nephropathy: a repeat biopsy study. *Am J Kidney Dis* 2002; 39:493.

17. Cuevas X, Lloveras J, Mir M, et al. Disappearance of mesangial IgA deposits from the kidneys of two donors after transplantation. *Transplant Proc* 1987; 19:2208.

18. Agustín Tortajada, Eduardo Gutiérrez, Elena Goicoechea de Jorge, Jaouad Anter, Alfons Segarra, Mario Espinosa, Miquel Blasco, Elena Roman, Helena Marco, Luis F. Quintana, Josue Gutierrez, Sheila Pinto, Margarita Lopez-Trascasa, Manuel Praga and Santiago Rodriguez de Cordoba. Elevated factor H-related protein 1 and factor H pathogenic variants decrease complement regulation in IgA nephropathy. *Kidney Int* 2017 (en prensa).

19. Zhu L, Zhai YL, Wang FM, et al. Variants in complement factor H and complement factor H-related protein genes, CFHR3 and CFHR1, affect complement activation in IgA nephropathy. *J Am Soc Nephrol*. 2015;26:1195–1204.

20. Gharavi AG, Moldoveanu Z, Wyatt RJ, et al. Aberrant IgA1 glycosylation is inherited in familial and sporadic IgA nephropathy. *J Am Soc Nephrol* 2008;19: 1008-14.

21. Radford MG Jr, Donadio JV Jr, Bergstralh EJ, Grande JP. Predicting renal outcome in IgA-nephropathy. *J Am Soc Nephrol* 1997;8:199-207.

22. Cattran DC, Coppo R, Cook HT, et al. The Oxford classification of IgA nephropathy: rationale, clinico pathological correlations, and classification. *Kidney Int* 2009;76: 534-45.

23. Li PK, Kwan BC, Chow KM, et al. Treatment of early immunoglobulin A nephropathy by angiotensin-converting enzyme inhibitor. *Am J Med* 2013; 126:162.

24. Russo D, Minutolo R, Pisani A, et al. Co-administration of losartan and enalapril exerts additive antiproteinuric effect in IgA nephropathy. *Am J Kidney Dis* 2001; 38:18.

25. ONTARGET Investigators, Yusuf S, Teo KK, et al. Telmisartan, ramipril, or both in patients at high risk for vascular events. *N Engl J Med* 2008; 358:1547.

26. Reid S, Cawthon PM, Craig JC, et al. Non-immunosuppressive treatment for IgA nephropathy. *Cochrane Database Syst Rev* 2011; :CD003962.

27. Pozzi C, Andrulli S, Del Vecchio L, et al. Corticosteroid effectiveness in IgA nephropathy: long-term results of a randomized, controlled trial. *J Am*

Soc Nephrol 2004; 15:157.

28. Manno C, Torres DD, Rossini M, et al. Randomized controlled clinical trial of corticosteroids plus ACE-inhibitors with long-term follow-up in proteinuric IgA nephropathy. *Nephrol Dial Transplant* 2009; 24:3694.

29. Rauen T, Eitner F, Fitzner C, Sommerer C, Zeier M, Otte B, Panzer U, Peters H, Benck U, Mertens PR, Kuhlmann U, Witzke O, Gross O, Vielhauer V, Mann JF, Hilgers RD, Floege J; STOP-IgAN Investigators: Intensive supportive care plus immunosuppression in IgA nephropathy. *N Engl J Med* 2015. 373: 2225–2236.

30. Park JM, Won SC, Shin JI, et al. Cyclosporin A therapy for Henoch-Schönlein nephritis with nephrotic-range proteinuria. *Pediatr Nephrol* 2011; 26:411.

31. Lafayette RA, Canetta PA, Rovin BH, Appel GB, Novak J, Nath KA, Sethi S, Tumlin JA, Mehta K, Hogan M, Erickson S, Julian BA, Leung N, Enders FT, Brown R, Knoppova B, Hall S, Fervenza FC: A Randomized, Controlled Trial of Rituximab in IgA Nephropathy with Proteinuria and Renal Dysfunction. *J Am Soc Nephrol* 2017 ; 28:1306-1313.

32. Bengt C Fellström, Jonathan Barratt, Heather Cook, Rosanna Coppo, John Feehally, Johan W de Fijter, Jürgen Floege, Gerd Hetzel, Alan G Jardine, Francesco Locatelli, Bart D Maes, Alex Mercer, Fernanda Ortiz, Manuel Praga, Søren S Sørensen, Vladimir Tesar, Lucia Del Vecchio, for the NEFIGAN Trial Investigators. Targeted-release budesonide versus placebo in patients with IgA nephropathy (NEFIGAN): a double-blind, randomised, placebo-controlled phase 2b trial. *Lancet* 2017; 389: 2117-2127

33. Ponticelli C, Traversi L, Feliciani A, et al. Kidney transplantation in patients with IgA mesangial glomerulonephritis. *Kidney Int.* 2001;60:1948;1954.

34. Wang AY, Lai FM, Yu AW, et al. Recurrent IgA nephropathy in renal transplant allografts. *Am J Kidney Dis.* 2001;38(3):588-596.

Nefropatía Membranosa

Manuel Praga Terente

Servicio Nefrología. Hospital Universitario 12 de Octubre. Madrid

INTRODUCCIÓN

La nefropatía membranosa (NM) constituye una de las causas más frecuentes de síndrome nefrótico en sujetos adultos y ancianos, mientras que en niños y adolescentes es rara. La incidencia se sitúa en unos 5-10 casos por millón de población y año. Es una enfermedad causada por anticuerpos dirigidos contra diversos antígenos podocitarios causando daño podocitario y el depósito de inmunocomplejos en la cara externa de la membrana basal glomerular. Clásicamente se han distinguido dos grandes subtipos de NM, la primaria o idiopática y la NM secundaria. No obstante, el descubrimiento de la patogenia básica de muchos casos de NM primaria (anticuerpos dirigidos contra diversos antígenos podocitarios) ha hecho que muchos autores pongan en cuestión esta diferenciación. En las NM secundarias el mecanismo patogénico es también causado por el depósito de inmunocomplejos en la misma localización, pero en este caso los antígenos se asocian a enfermedades sistémicas, tumores, infecciones ó fármacos diversos.

ETIOLOGÍA Y PATOGENIA

Nefropatía Membranosa primaria

La búsqueda del antígeno responsable de los casos primarios o idiopáticos ha sido infructuosa durante muchos años. El grupo de Ronco fué el primero en demostrar la participación decisiva de un antígeno podocitario (neutral-endopeptidasa) en un caso de NM infantil [1], aunque los casos de NM primaria atribuibles a este mecanismo son muy raros. Posteriormente se demostró que otra proteína podocitaria, el receptor de la fosfolipasa A2 del tipo M (PLA2R en sus siglas en inglés), constituye el antígeno responsable de un 70-80% de las NM primarias [2]. Los anticuerpos formados contra esta proteína (IgG4 principalmente) atraviesan el capilar glomerular y se unen a la proteína a lo largo de la vertiente externa, o subepitelial, de la pared capilar,

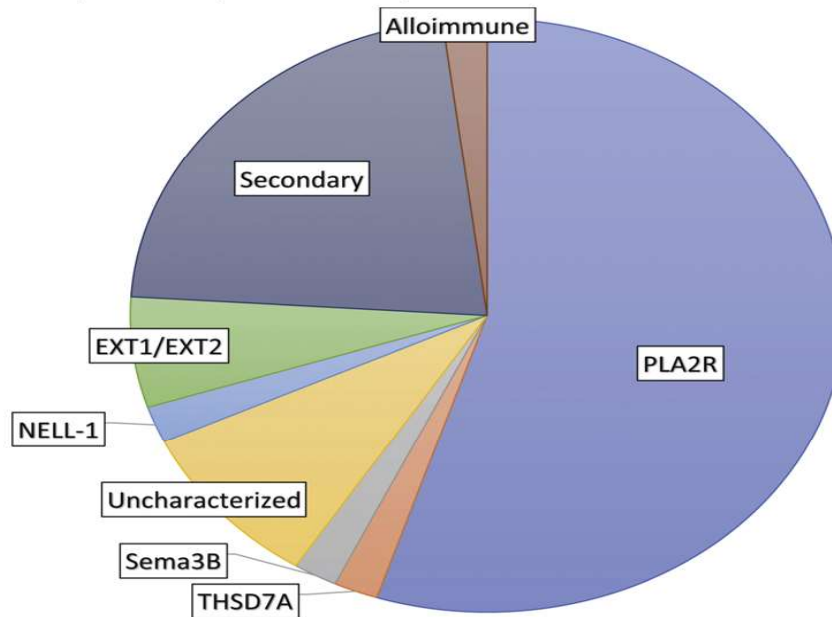
formando los típicos depósitos subepiteliales [2]. Posteriormente, a lo largo de los últimos años, se han ido descubriendo otros antígenos podocitarios que ponen en marcha un mecanismo autoinmune similar: thrombospondin type-1 domain-containing 7A (THSD7A), exostosin 1/exostosin 2 (EXT1/EXT2), neural EGF-like-1 protein (NELL-1), semaphorin 3B (Sema3B), protocadherin 7 (PCDH7), neural cell adhesion molecule 1 (NCAM1) y contactin-1 [3][4][5][6][7][8][9][10].

La frecuencia de estos diferentes antígenos aún no está completamente definida, aunque está claro que los casos de NM mediados por anti-PLA2R son con diferencia los más numerosos. En la (**Figura 1**) se representa el porcentaje aproximado de los diferentes mecanismos patogénicos involucrados en la NM, aunque los más recientemente descubiertos (NCAM1 y contactin-1) no están incluidos en la figura. Otro aspecto importante de estos nuevos antígenos es que varios de ellos se asocian a enfermedades sistémicas o a tumores, además de presentar características clínicas e histológicas peculiares (**Tabla 1**). La caracterización precisa de estas asociaciones está aún por definir, pero es posible que en un futuro próximo los términos tradicionales de NM primaria o secundaria se cambien por una terminología más precisa asociando cada caso a su etiopatogenia concreta.

A pesar de estos notables avances en la comprensión de las bases patogénicas de la enfermedad, los mecanismos que desencadenan estos procesos de autoinmunidad contra los antígenos podocitarios no están aclarados. Estudios genéticos en cohortes de pacientes han mostrado una base genética, asociada a determinados alelos HLA y a los genes que codifican PLA2R y otros de los antígenos podocitarios descritos. Esta base genética incluye también multitud de variantes genéticas ligadas principalmente a mecanismos inflamatorios, transportes iónicos transcelulares y otros muy diversos y complejos procesos [11][12][13] que predispondrían a la aparición de la enfermedad. Se ha propuesto la utilidad

Nefropatía Membranosa

Figura 1. Frecuencia de las diferentes causas patogénicas de nefropatía membranosa (tomado de Alsharhan L, Beck LH. Membranous nephropathy: Core Curriculum 2021. Am J Kidney Dis 2021; 77: 440-453).



de esta base genética o bien análisis transcriptómicos en tejido renal para el diagnóstico preciso de la enfermedad [12][13].

Se ha sugerido un papel patogénico de aldosa reductasa y superóxido-dismutasa podocitaria en la ampliación del daño podocitario [14] y la participación de antígenos procedentes de la leche de vaca, plantados en la vertiente externa de la pared capilar,

se ha demostrado en casos de NM pediátrica [15]. A pesar de este continuo avance en la identificación de antígenos patogénicos en la NM primaria, persisten casos en los que no se logra identificar anticuerpos responsables ni causas secundarias de la enfermedad. El sistema del complemento ejerce un papel patogénico importante en esta entidad. Los anticuerpos, una vez depositados en la pared del ca-

Tabla 1. Características clínicas, analíticas e histológicas asociadas a los diferentes antígenos podocitarios implicados en la patogenia de la nefropatía membranosa

Antígeno Podocitario	Características clínicas especiales	Características analíticas especiales	Características histológicas especiales
PLA2R		Anti-PLA2R compuestos por IgG4	
THSD7A	Asociación con tumores en algunos casos	Autoanticuerpos compuestos por IgG4	
EXT1/EXT2	Asociación con Lupus y otras conectivopatías. Más frecuente en mujeres jóvenes.	Frecuente positividad de ANA, anti-DNA y otros autoanticuerpos	Proliferación celular en la microscopía óptica. Depósitos mesangiales y subendoteliales, además de los típicos depósitos subepiteliales
NELL-1	Asociación con tumores en algunos casos	Autoanticuerpos compuestos por IgG1	
Sema3B	Más frecuente en niños y adolescentes. Historia familiar de síndrome nefrótico ocasionalmente	Autoanticuerpos compuestos por IgG1	Depósitos en membrana basal tubular, además de los típicos depósitos subepiteliales
PCDH7		Autoanticuerpos compuestos por IgG1 e IgG4	Depósitos de complemento mínimos o ausentes
NCAM1	Asociación con membranosa lúpica. Más frecuente en mujeres jóvenes.		Proliferación celular en la microscopía óptica. Depósitos mesangiales, además de los típicos depósitos subepiteliales
Contactin1	Asociación con polineuropatía desmielinizante inflamatoria crónica	Autoanticuerpos compuestos por IgG4	

PLA2R: phospholipase A2 receptor 1; THSD7A: thrombospondin type-1 domain-containing 7A; EXT1/EXT2: exostosin 1/exostosin 2; NELL-1: neural EGF-like-1 protein; Sema3B: semaphorin 3B; PCDH7: protocadherin 7; NCAM1: neural cell adhesion molecule 1

pilar glomerular, activan el sistema principalmente a través de la vía de las lectinas. Los factores terminales del complemento (C5-C9) alteran la estructura podocitaria y distorsionan sus diafragmas de hendidura, provocando la aparición de proteinuria masiva [16].

Nefropatías Membranosas secundarias

La NM es un prototipo de enfermedad renal causada por complejos inmunes. Se acepta que los antígenos implicados (de origen infeccioso, farmacológico, tumoral ó de otras diversas procedencias) se depositan primero entre la membrana basal glomerular (MBG) y los podocitos; los anticuerpos específicos generados contra estos antígenos atraviesan la MBG para acoplarse con aquellos, dando lugar a la formación in situ de los complejos inmunes. Existen numerosas entidades que pueden desencadenar una NM secundaria; las más importantes se expresan en la (Tabla 2). La identificación precisa de la causa es esencial, dado que el tratamiento específico de la enfermedad (por ejemplo, resección del tumor, suspensión del fármaco desencadenante ó tratamiento de la infección responsable) conduce en muchos casos a la resolución del síndrome nefrótico. Aunque la determinación de anticuerpos contra THSD7A no se realiza todavía de manera

generalizada, su detección obligaría a profundizar en la búsqueda de tumores [17], al igual que la detección de NELL-1 (Tabla 1). Lo mismo ocurre respecto a la asociación de determinados antígenos podocitarios (Exostosin 1/exostosin 2, NCAM1) con enfermedades sistémicas, principalmente lupus eritematoso sistémico.

La determinación de anti-PLA2R ha supuesto un gran avance el diagnóstico diferencial rápido de las NM, para diferenciar las formas primarias de las secundarias. En general, se acepta que la positividad de anti-PLA2R es siempre diagnóstica de NM primaria, aunque coexistan en el paciente otras condiciones (por ejemplo tumores o enfermedades infecciosas) que teóricamente podrían ser las responsables del proceso. Así, se han descrito casos de NM primaria asociados a anti-PLA2R (+) en pacientes con tumores diversos en los que la proteinuria no se modifica tras la extirpación del tumor, reflejando que éste no era la causa de la enfermedad renal.

CUADRO CLÍNICO

En el 80% de los casos la NM se presenta con un síndrome nefrótico completo (proteinuria >3.5 g/24h, hipoalbuminemia, hiperlipidemia) [18][19][20]. La mayoría de los casos, por tanto, son diag-

Tabla 2. Causas más importantes de Nefropatía Membranosa Secundaria

INFECCIONES	Paludismo, Filariasis, Esquistosomiasis, Sífilis, Lepra, Infección por el virus de la hepatitis B ó C
TUMORES	Cáncer de colon, estómago, pulmón, melanoma. Linfomas
FÁRMACOS	Antiinflamatorios no esteroideos, Metales pesados (oro, mercurio), Penicilamina, Fluconazol, Probenecid, Trimetadiona, Levamisol
ENFERMEDADES SISTÉMICAS	Lupus eritematoso sistémico, Sjögren, Enfermedad mixta del tejido conectivo, Sarcoidosis, Tiroiditis autoinmune, Enfermedad por IgG4

Nefropatía Membranosa

nosticados con relativa rapidez, porque el paciente percibe el edema típico del síndrome nefrótico. En el resto de los casos, se detecta proteinuria no nefrótica y el diagnóstico puede retrasarse considerablemente por la ausencia de síntomas. Aunque la presencia de microhematuria es relativamente frecuente, la hematuria macroscópica es muy rara y obliga a descartar la presencia de trombosis de las venas renales o tumores urológicos.

Las manifestaciones clínicas y complicaciones son las de un síndrome nefrótico (edema, hiperlipidemia, hipercoagulabilidad). Las trombosis venosas y, en ocasiones, el tromboembolismo pulmonar consecuencia de la hipercoagulabilidad pueden ser la primera manifestación clínica. El edema suele instaurarse de manera menos abrupta que en el síndrome nefrótico causado por lesiones mínimas clínicas, aunque existe una gran variabilidad.

Analíticamente, los pacientes muestran las anomalías características del síndrome nefrótico (hiperlipidemia, hipoalbuminemia y descenso de proteínas totales). Los niveles de complemento sérico son normales.

En el momento del diagnóstico, la mayoría de casos presenta función renal normal y la tensión arterial suele ser también normal. La aparición de hipertensión arterial suele relacionarse con el desarrollo de insuficiencia renal crónica. Los casos con proteinuria masiva e hipoalbuminemia grave pueden presentar un deterioro progresivo de función renal en los primeros meses de curso clínico. Además, como en todos los tipos de síndrome nefrótico grave, pueden desencadenarse episodios de fracaso renal agudo reversible, por dosis excesivas de diuréticos ó uso de bloqueantes del sistema renina-angiotensina-aldosterona en pacientes con inestabilidad hemodinámica secundaria a la hipoalbuminemia. En los casos más graves, puede detectarse la presencia de glucosuria y otras manifestaciones de tubulopatía [21], lo que probablemente se deba a tubulotoxicidad directa de la proteinuria masiva.

ANATOMIA PATOLÓGICA

La NM se caracteriza por un engrosamiento uniforme y difuso de la pared de los capilares glomerulares, sin proliferación celular asociada. El engrosamiento es debido al depósito de complejos inmunes a lo largo de la vertiente externa (subepitelial) de la pared capilar glomerular. La microscopía óptica

revela, con las tinciones apropiadas (plata-metenamina), una imágenes muy características de la enfermedad, las llamadas “púas” ó “spikes” en su expresión inglesa (**Figura 2**). Se trata de prolongaciones espiculares de la membrana basal hacia el exterior que tratan de englobar los depósitos inmunes. Se distinguen cuatro estadios anatomopatológicos de la NM: en el estadio I, se observan los depósitos de inmunocomplejos, pero la pared capilar es aún normal, sin engrosamiento o con un mínimo ensanchamiento difícil de diferenciar de la normalidad óptica. En el estadio II, son ya evidentes el engrosamiento de la pared capilar glomerular y las “púas” ó “spikes” en las tinciones con plata. En el estadio III, las prolongaciones de la membrana basal han logrado ya rodear los inmunocomplejos y las paredes capilares muestran un claro engrosamiento y desestructuración. Finalmente, en el estadio IV se observa una esclerosis avanzada, tanto de numerosos glomérulos como del túbulointersticio.

Es importante señalar que los estadios anatomopatológicos tienen una pobre correlación con el pronóstico y con la respuesta al tratamiento, a excepción de la fibrosis túbulointersticial [18][19].

Por otra parte, en el estadio I, la microscopía óptica no permite la diferenciación con otras causas de síndrome nefrótico, como las lesiones mínimas. Es necesaria la inmunofluorescencia, que muestra depósitos de IgG y C3 a lo largo de la pared capilar y la microscopía electrónica, cuyo hallazgo característico es la presencia de depósitos electrón-densos distribuidos homogéneamente por la vertiente subepitelial de todos los glomérulos (**Figura 2**).

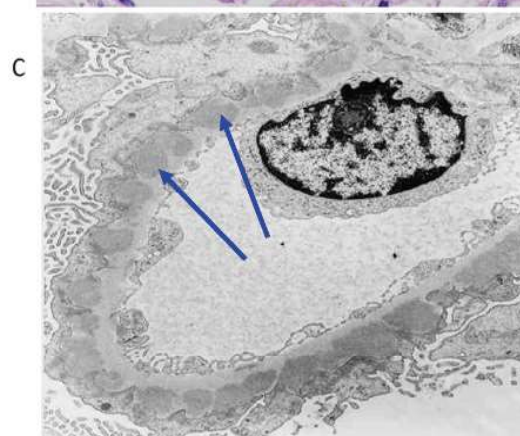
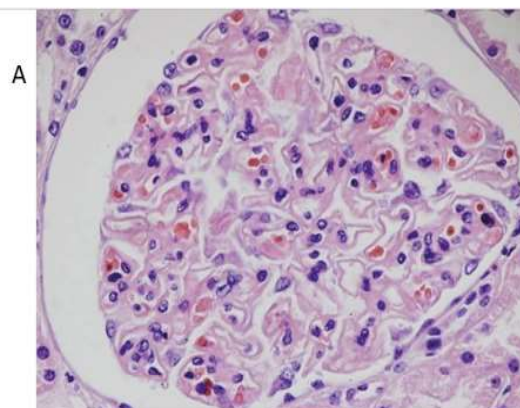
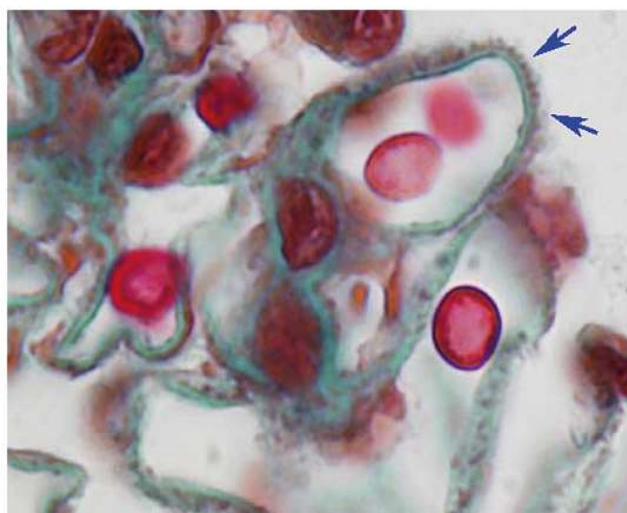
La (**Tabla 3**) resume los datos histológicos que deben de orientar hacia la sospecha de una NM secundaria [22][23][24], como son la presencia de marcadores de activación de la vía clásica del complemento, la presencia de inmunocomplejos en mesangio o subendotelio, además de los típicos depósitos subepiteliales, y la predominancia de IgG1-3 en lugar de la IgG4 característica de la NM primaria. La presencia de proliferación celular glomerular y los cuerpos tubuloreticulares en células endoteliales son también datos de sospecha de NM secundaria, sobre todo lúpica.

DIAGNÓSTICO

La biopsia renal ha sido imprescindible para establecer el diagnóstico de NM desde las primeras

Figura 2. Biopsia renal en un caso de nefropatía membranosa.

- A. Paredes capilares engrosadas sin proliferación celular.
- B. Depósito de inmunocomplejos en la vertiente subepitelial de la pared del capilar glomerular con imágenes características de “puas” o “spikes”.
- C. Depósitos electrondensos homogéneamente distribuidos a lo largo de la vertiente externa (subepitelial) de un capilar glomerular en imagen de microscopía electrónica



descripciones de la enfermedad. Sin embargo, esta visión está cambiando desde el descubrimiento de los anticuerpos anti-PLA2R como marcadores diagnósticos y pronósticos. Varios estudios han mostrado que en pacientes con proteinuria y síndrome nefrótico el hallazgo de una positividad de

anti-PLA2R permite establecer el diagnóstico de NM sin necesidad de realizar una biopsia renal confirmatoria [25][26]. Como decíamos anteriormente, la clasificación de la NM en 4 estadios histológicos tiene escasa relevancia pronóstica y solamente la presencia de una fibrosis túbulointersticial avan-

Tabla 3. Datos histológicos diferenciales entre las nefropatías membranosas primarias y las secundarias

Membranosas Primarias	Membranosas Secundarias
Depósitos de C3 en la inmunofluorescencia, ausencia de C1q y otros marcadores de activación de la vía clásica del Complemento	Depósitos de C1q y otros marcadores de activación de la vía clásica del Complemento
Depósitos de inmunocomplejos exclusivamente en localización subepitelial	Depósitos de inmunocomplejos en mesangio y subendotelio además de subepitelio
Predominancia de IgG 4	Predominancia de IgG1 y 3
Ausencia de proliferación celular en glomérulo	Puede existir proliferación celular mesangial y endotelial
Tinción positiva para PLA2R, THSD7A, u otros antígenos podocitarios patogénicos	Tinciones negativas para PLA2R, THSD7A, u otros antígenos podocitarios patogénicos
	Presencia de estructuras tubuloreticulares en las células endoteliales (sobre todo en la membranosa lúpica)

Nefropatía Membranosa

zada (que generalmente se asocia a un descenso evidente e irreuperable del filtrado glomerular) predice una respuesta a los tratamientos inmunosupresores peor. Por tanto, hoy en día, se acepta el que se pueda establecer el diagnóstico de NM en pacientes con clínica compatible (proteinuria con o sin síndrome nefrótico completo) y anti-PLA2R positivos sin hacer biopsia renal. Las excepciones a esta norma [27] serían los pacientes con filtrado glomerular inferior a 60 ml/min/1.73 m² (para valorar la posible existencia de cambios irreversibles en el parénquima renal y/o excluir posible patologías concomitantes), curso clínico atípico, datos analíticos sugestivos de otras patologías (por ejemplo positividad de ANA, eosinofilia con deterioro rápido de función renal o casos con síndrome nefrótico persistente pese a negativización de anti-PLA2R).

En relación con la importancia de los anti-PLA2R en el diagnóstico de la enfermedad, debe tenerse en cuenta que en algunos enfermos anti-PLA2R positivos no se detectan anticuerpos circulantes en las primeras fases de la enfermedad, por encontrarse todos ellos depositados en el glomérulo (efecto sumidero). En las semanas siguientes, suelen aparecer los anticuerpos en la circulación, pero esto no siempre ocurre. Se ha descrito que los pacientes con tinción positiva para PLA2R en glomérulos pero sin evidencia de los mismos en la circulación tienen un pronóstico mejor.

CURSO CLÍNICO

Los pacientes con proteinuria no nefrótica presentan, en su mayoría, una evolución favorable, con función renal estable y sin hipertensión. En algunos casos, la proteinuria puede aumentar hasta el desarrollo de un síndrome nefrótico completo, pero por otra parte, la aparición de remisiones espontáneas

es mayor que en los pacientes con síndrome nefrótico. Entre los pacientes con síndrome nefrótico, se pueden separar tres modos diversos de evolución: aparición de remisión espontánea, persistencia del síndrome nefrótico con función renal conservada y persistencia del síndrome nefrótico con deterioro progresivo de función renal.

La aparición de remisiones espontáneas es una característica clave en la NM, observable en un 30-45% de los casos [28][29][30]. Se entiende por remisión espontánea la desaparición del síndrome nefrótico con mantenimiento de la función renal, en ausencia de tratamiento con corticosteroides o cualquier tipo de tratamiento inmunosupresor. Las remisiones se definen como parciales cuando la proteinuria disminuye por debajo del límite nefrótico (3.5 g/24 h) pero continúa siendo superior a 0.3 g/24h (algunos autores prefieren situar el límite en 0.5 g/24h) y completas cuando la proteinuria se estabiliza por debajo de 0.3 g/24h.

La frecuente aparición de remisiones espontáneas es un hecho conocido desde las primeras descripciones de la NM. Las mujeres y los enfermos con escasa proteinuria tienen una probabilidad mayor de remisión espontánea, así como los pacientes con función renal completamente preservada. En un estudio multicéntrico español que revisó la evolución a largo plazo de más de 300 casos de NM con síndrome nefrótico que no habían sido tratados con corticosteroides u otros inmunosupresores [30], se confirmaron estos datos, pero se observó también que la aparición de remisión espontánea puede verse también en pacientes con graves proteinurias al comienzo de la enfermedad (**Tabla 4**). Como se observa en dicha tabla, un elevado porcentaje de los enfermos que desarrollaron remisión espontánea recibieron tratamiento con IECA o ARAII. La gran

Tabla 4. Aparición de remisiones espontáneas según la proteinuria inicial.

Influencia del tratamiento con IECA ó ARA (Adaptado de referencia 30)

Proteinuria basal (g/24h)	Remisión espontánea (%)	Pacientes tratados con IECA/ARA (%)
3.5-8 (n=186)	69 (37.1)	59 (85.5)
8-12 (n=91)	24 (26.3)	17 (70.8)
> 12 (n=51)	11 (21.5)	7 (63.6)

mayoría de remisiones aparecieron en los primeros dos años de la enfermedad y la proteinuria no desapareció abruptamente, sino que mostró un descenso gradual. Los factores que significativamente predijeron una remisión espontánea fueron la función renal y la cuantía de la proteinuria al diagnóstico de la enfermedad, el tratamiento con IECA ó ARAII y la reducción de más de un 50% de la proteinuria basal durante el primer año de evolución. El pronóstico a largo plazo de los enfermos con remisión espontánea completa o parcial fue excelente, con muy escasas recaídas (6%) y una supervivencia renal del 100%.

Por el contrario, un 15-20% de los casos presenta un curso clínico agresivo, con proteinuria masiva y rápido (a lo largo de los primeros 12-24 meses de evolución) declinar de función renal [31][32]. Es importante diferenciar estos casos de evolución agresiva, de aquellos pacientes con fracaso renal agudo por factores reversibles, como puede ser el uso excesivo de diuréticos o factores funcionales sobreañadidos al proceso (hipotensión, deplección de volumen). El pronóstico de estos casos con curso clínico agresivo, en ausencia de tratamiento, es malo [31][32], aunque algunos casos presentan remisiones espontáneas de la proteinuria seguida de una estabilización ó mejoría de la función renal [33].

Finalmente, el resto de pacientes (40-60%) presenta un síndrome nefrótico mantenido, sin desarrollar remisión espontánea ni deterioro de función renal. Aunque esta situación puede persistir años, el pronóstico renal es malo en caso de no remitir el síndrome nefrótico, y el enfermo está expuesto a las complicaciones típicas del síndrome nefrótico: trombosis venosas o un mayor riesgo de accidentes cardiovasculares por la persistente displipemia.

MARCADORES PRONÓSTICOS

Los pacientes con NM necesitan un seguimiento inicial muy estrecho, con revisiones cada 1-2 meses, para seguir la evolución de proteinuria y función renal. Los cambios en estos parámetros van a anunciar la aparición de remisión espontánea o de un curso agresivo, y estas evoluciones dispares suelen definirse en los primeros meses de evolución. La evolución de proteinuria y función renal durante los primeros 6 meses ha sido formulada matemá-

ticamente por el Toronto Registry of Glomerulonephritis para ser aplicada a cada caso individual, con el conocido Toronto Risk Score [34].

Se ha mostrado también que la excreción urinaria elevada de IgG y algunas proteínas de bajo peso molecular, como la α -1 microglobulina y la β 2-microglobulin, es un marcador excelente para predecir el desarrollo de insuficiencia renal, con una sensibilidad del 88% y una especificidad del 91% (35).

Pero sin duda, la determinación seriada de los títulos de anti-PLA2R, en los pacientes positivos para estos anticuerpos, se ha configurado como el marcador más fiable para predecir la evolución y la respuesta al tratamiento [36][37][38][39]. Los títulos elevados de anti-PLA2R se asocian a un peor pronóstico y una peor respuesta al tratamiento. Por otra parte, el tratamiento inmunosupresor disminuye significativamente los títulos de anti-PLA2R, y los pacientes que van a desarrollar una remisión, bien espontánea o inducida por tratamiento muestran descenso de los títulos. Interesantemente, la disminución de anti-PLA2R (remisión inmunológica) precede en varias semanas-meses a la remisión clínica, manifestada por disminución de proteinuria. Los valores elevados de anti-PLA2R pueden predecir también la recidiva de la enfermedad tras el trasplante renal. Se ha propuesto que, en los pacientes positivos, los cambios en el título de anti-PLA2R deberían de guiar el comienzo del tratamiento inmunosupresor o los cambios en el tipo de tratamiento cuando no se aprecia un descenso claro [27][40].

En base a todos estos marcadores pronósticos clínicos, analíticos y serológicos, las guías KDIGO [27] han propuesto cuatro diferentes perfiles de riesgo que deberían de ser considerados a la hora de elegir el tratamiento más adecuado (**Figura 3**).

TRATAMIENTO

El mejor conocimiento de la historia natural de la NM y estudios terapéuticos prospectivos recientemente publicados han mejorado en los últimos años el enfoque terapéutico de la entidad. Se acepta hoy en día que el tipo de tratamiento debe de adaptarse a las características de cada paciente, teniendo sobre todo en cuenta las variantes evolutivas que comentamos en el apartado de Curso Clínico y los perfiles de riesgo mostrados en la (**Figura 3**).

Nefropatía Membranosa

Figura 3. Perfiles de riesgo en la nefropatía membranosa según las guías KDIGO (tomado de referencia 27)

Low risk	Moderate risk	High risk	Very high risk
<ul style="list-style-type: none"> • Normal eGFR, proteinuria <3.5 g/d and serum albumin >30 g/l OR • Normal eGFR, proteinuria <3.5 g/d or a decrease >50% after 6 months of conservative therapy with ACEi/ARB 	<ul style="list-style-type: none"> • Normal eGFR, proteinuria >3.5 g/d and no decrease >50% after 6 months of conservative therapy with ACEi/ARB AND • Not fulfilling high-risk criteria 	<ul style="list-style-type: none"> • eGFR <60 ml/min/1.73 m²* and/or proteinuria >8 g/d for >6 months OR • Normal eGFR, proteinuria >3.5 g/d and no decrease >50% after 6 months of conservative therapy with ACEi/ARB AND at least one of the following: <ul style="list-style-type: none"> • Serum albumin <25 g/l[†] • PLA2Rab >50 RU/ml[†] • Urinary α_1-microglobulin >40 μg/min • Urinary IgG >1 μg/min • Urinary β_2-microglobulin >250 mg/d • Selectivity index >0.20[‡] 	<ul style="list-style-type: none"> • Life-threatening nephrotic syndrome OR • Rapid deterioration of kidney function not otherwise explained

Tratamiento conservador. Período de observación sin tratamiento inmunosupresor

Se recomienda la instauración de tratamiento inmunosupresor solamente en aquellos pacientes que mantienen proteinuria nefrótica tras un período de observación de al menos 6 meses y siempre que la proteinuria no tenga una clara tendencia a la disminución durante dicho período. En esta fase de observación, debe de instaurarse una serie de medidas conservadoras encaminadas a disminuir los riesgos del síndrome nefrótico, disminuir el edema o facilitar la aparición de remisiones espontáneas como los IECA ó ARAII. De este periodo de observación deberían excluirse aquellos pacientes en los que se observa un progresivo deterioro de función renal (incremento de la creatinina >30% del valor basal durante los primeros 6-12 meses de evolución), los que presentan complicaciones causadas por el síndrome nefrótico (por ejemplo tromboembolismo pulmonar) o los casos con hipoalbuminemia extrema (menor 1.5-2 g/dl) y edema masivo persistente que no responde a combinaciones de diuréticos.

Los pacientes con insuficiencia renal crónica avanzada de mucho tiempo de evolución y que muestren importantes lesiones de cronicidad en la biopsia renal tampoco deberían ser candidatos a tratamientos inmunosupresores, dada la improbabilidad de que éstos mejoren el curso clínico del paciente.

Durante el período de observación los pacientes deberían de seguir una dieta sin sal y diuréticos (tiazidas, furosemida, antialdosterónicos) en las dosis y combinaciones requeridas para disminuir el edema y permitir una vida normal. El tratamiento con IECA ó ARAII, además de su indicación en pacientes hipertensos, disminuye la cuantía de la proteinuria y facilita la aparición de remisiones espontáneas, como se comentó anteriormente. Sin embargo, su uso debe de ser cauteloso, particularmente en enfermos sin hipertensión o con un volumen circulante efectivo comprometido por hipoalbuminemia severa.

Un tema controvertido es la indicación de tratamiento anticoagulante. A pesar de que la evidencia se basa solamente en estudios observacionales, las guías KDIGO recomiendan su instauración en pacientes con hipoalbuminemia importante (menor

2 a 2.5 g/dl), sobre todo si presentan además otros factores de riesgo para trombosis: obesidad, antecedentes previos de trombosis o predisposición genética a la misma, insuficiencia cardiaca congestiva, inmovilización ó cirugía abdominal u ortopédica reciente [27]. Sin embargo, debe de valorarse también el riesgo de sangrado en cada paciente, considerando la posible existencia de comorbilidades y los antecedentes personales

Tratamiento de los casos de riesgo bajo y de aquellos que alcanzan remisión parcial espontánea o tras tratamiento inmunosupresor.

En estos casos, el mantenimiento de IECA/ARAII para disminuir la cuantía de la proteinuria y mantener las cifras de tensión arterial en los objetivos deseables es primordial. Aunque la evidencia disponible es aún escasa, existen ya datos preliminares que sugieren que los nuevos fármacos renoprotectores y antialbuminúricos (inhibidores de SGLT2, antiodosterónicos de tercera generación como finerenona, anti-endotelina como atrasentan y sparsentan) van a tener un papel muy importante para potenciar la renoprotección ofrecida por el bloqueo del sistema renina-angiotensina y mantener la proteinuria residual en los valores más bajos posibles. Las medidas para disminuir el riesgo cardiovascular (dieta, ejercicio físico, control de tensión, prevención y tratamiento de la obesidad) son también de primordial importancia. La gran mayoría de pacientes requerirán tratamiento hipolipemiente con estatinas.

Tratamiento inmunosupresor en los pacientes de riesgo moderado ó alto.

Son varios los tratamientos inmunosupresores que han demostrado su eficacia en el tratamiento de la NM con persistencia del síndrome nefrótico.

Corticosteroides más ciclofosfamida (pauta de Ponticelli)

La combinación de corticosteroides y ciclofosfamida o clorambucil, administrados de forma cíclica durante 6 meses (meses 1, 3 y 5, corticosteroides; meses 2, 4 y 6, el agente alquilante) se conoce como pauta o esquema de Ponticelli (**Tabla 5**). Estudios multicéntricos liderados por este autor han demostrado de manera concluyente la efectividad de este tratamiento, cuando se compara con el manejo exclusivamente conservador. La tasa de remisiones completas o parciales alcanza el 70-80% de casos [41][42][43] y el efecto favorable del tratamiento se ha demostrado con seguimientos prolongados. Los efectos secundarios pueden ser, no obstante, graves. El equipo de Ponticelli demostró que la ciclofosfamida conllevaba un menor número y gravedad de complicaciones, por lo que se ha tendido a abandonar el uso de clorambucil. Medidas preventivas como el trimetoprin-sulfametoxazol para prevenir infección son necesarias.

Regímenes basados en ciclofosfamida diferentes a la pauta de Ponticelli

Los efectos secundarios de la pauta de Ponticelli, la incomodidad de su administración (choques in-

Tabla 5. Tratamiento cíclico con corticosteroides y ciclofosfamida (Pauta de Ponticelli)

Mes 1:	Metilprednisolona IV: 1 gr diario durante los días 1, 2 y 3 Prednisona oral (0,5 mg/kg/día) durante los 27 días restantes
Mes 2:	Ciclofosfamida oral (2 mg/kg/día)
Mes 3:	Igual que el Mes 1
Mes 4:	Igual que el Mes 2
Mes 5:	Igual que el Mes 1
Mes 6:	Igual que el Mes 2

travenosos de corticoides al inicio de los meses impares) y la dosis acumulada de ciclofosfamida que puede acarrear han motivado el uso de regímenes diferentes pero también basados en ciclofosfamida. Es importante recordar que la monoterapia con corticoides no es efectiva, según los resultados de un estudio prospectivo [44], aunque es muy probable que potencien la acción de otros fármacos y tengan por sí mismos un efecto favorable al menos transitorio.

Se han utilizado esquemas con administración paralela, no cíclica, de corticoides y ciclofosfamida con resultados en general favorables [31][45]. No obstante, alguno de ellos empleó dosis acumuladas de ciclofosfamida muy elevadas, con la lógica aparición de efectos secundarios graves [46]. Otros estudios han mostrado resultados prometedores administrando uno o dos choques de ciclofosfamida intravenosa en sustitución de la ciclofosfamida oral usada en los meses pares de la pauta de Ponticelli [47][48], con lo que la dosis acumulada del fármaco es sensiblemente inferior. No obstante, estos regímenes alternativos de ciclofosfamida no han sido analizados de manera prospectiva ni controlada.

Anticalcineurínicos

Estudios prospectivos randomizados han demostrado que tanto la ciclosporina [49] como el tacrolimus [50][51] son efectivos en la NM, induciendo remisión completa o parcial en más del 70-80% de casos. La dosis inicial habitual de ciclosporina es 3.5-5.0 mg/kg/d, acompañada de esteroides, mientras que la de tacrolimus es 0.05-0.075 mg/kg/d y no necesita ir acompañada de esteroides [51]. Las dosis subsiguientes de ambos fármacos deben de ser ajustadas según niveles sanguíneos. La duración recomienda del tratamiento se sitúa en 12-18 meses y la suspensión debe de ser gradual.

Además de su efecto inmunosupresor, los anticalcineurínicos ejercen un efecto antiproteinúrico directo sobre la estructura del podocito a través de su interacción con la sinaptopodina [52].

La principal limitación en el uso de anticalcineurínicos en la NM es la elevada tasa de recaídas, cercana al 50%, que se observa al suspender el fármaco [49][50]. La administración de rituximab antes de iniciar la reducción de tacrolimus puede disminuir significativamente el número de recaídas [53] [54].

En conjunto, como han mostrado estudios observacionales [51], la respuesta a los anticalcineurínicos es tanto mayor cuanto menor sea la proteinuria y mejor la función renal al inicio del tratamiento. Por otra parte, la aparición de recaídas es tanto mayor cuanto mayor sea la proteinuria al inicio de la retirada del fármaco y más rápida sea ésta.

Rituximab

Diversas series de casos tratados con rituximab, algunas de ellas con un número importante de casos [55][56] muestran que el rituximab induce remisión completa o parcial del síndrome nefrótico en un 50-60% de los casos, con una buena tolerancia y con una tendencia al aumento en el número de remisiones con un seguimiento más prolongado. Las dosis empleadas han oscilado entre 375 mg/m²/semana en cuatro semanas consecutivas o 1 ó 2 dosis de 1 g. No existe una correlación entre la deplección de linfocitos CD20 que el fármaco produce y la aparición de remisiones o recaídas.

El estudio GENRITUX [57] comparó de forma prospectiva y randomizada dos dosis de Rituximab (375 mg/m² separadas por 7 días) más tratamiento de soporte versus tratamiento de soporte aislado en una serie de 75 pacientes con NM. No se observaron diferencias en el objetivo central del estudio (remisión completa o parcial de la proteinuria a los 6 meses) entre ambos grupos, aunque en los pacientes tratados con rituximab se observó un mayor aumento de albúmina sérica y un descenso más acusado del título de anti-PLA2R. En el seguimiento posterior se comprobó una diferencia significativa, con un significativo mayor número de remisiones entre los que recibieron rituximab. En conjunto, estos datos muestran la eficacia del rituximab en la NM, aunque su efecto parece ser relativamente lento.

Micofenolato

Estudios observacionales sugirieron la eficacia del micofenolato en la NM [58]. Sin embargo, el único estudio controlado publicado hasta la fecha [59] no demostró que los enfermos tratados tuvieran un menor número de remisiones que los controles tratados conservadoramente. Otros estudios observacionales sugieren que el micofenolato puede jugar un papel beneficioso en casos resistentes a otras terapias o que presentan ya grados diversos, no avanzados, de insuficiencia renal [60], pero se requieren más estudios con este tipo de pacientes.

Estudios prospectivos comparativos. Combinaciones de fármacos inmunosupresores

En los últimos años se han publicado estudios prospectivos controlados que han comparado diversas pautas de tratamientos inmunosupresores (**Tabla 6**). En el estudio MENTOR [61] se compararon dos dosis de 1 g de Rituximab, separadas por 15 días (con una repetición de la misma dosis a los 6 meses si no existía remisión completa) con ciclosporina (3.5 mg/kg/día durante 12 meses, con retirada entre los meses 12 y 14). A los 12 meses, no se observaron diferencias significativas en la tasa de remisiones (60% y 52% respectivamente) pero a los 24 meses, estos porcentajes eran claramente favorables para rituximab: 60% versus solamente un 20% con ciclosporina. Esta diferencia se debió al gran número de recaídas en el grupo de ciclosporina, sin duda relacionadas con la rápida retirada de este fármaco.

En un estudio multicéntrico realizado en la India [62] se comparó la pauta clásica de Ponticelli con un tratamiento combinado con corticoides y tacrolimus administrado durante 12 meses. Como se observa en la (**Tabla 6**), no hubo diferencias en el primer año de tratamiento (77% versus 71% respectivamente) pero a los 24 meses, el número de remisiones era significativamente mayor en los

pacientes tratados con la pauta de Ponticelli: 80% versus 43%, observándose también un importante número de recaídas tras la suspensión del tacrolimus. En el estudio STARMEN [54] se comparó la pauta de Ponticelli con un tratamiento secuencial con tacrolimus (dosis completa durante 6 meses y 3 meses de retirada gradual) con una dosis única de 1 gr de rituximab administrado en el 6º mes, al inicio de la disminución de tacrolimus. La tasa de remisiones fue significativamente mayor en el grupo de Ponticelli, alcanzando un 84% a los 24 meses (con un 60% de remisiones completas). Aunque el porcentaje de remisiones fue inferior en el grupo tacrolimus-rituximab, es destacable que alcanzaba un 58% a los 24 meses y que el número de recaídas fue muy bajo, sugiriendo de nuevo la eficacia del rituximab para prevenir las recaídas tras la retirada de los anticalcineurínicos. Finalmente, el estudio piloto RY-CYCLO (63) comparó la pauta de Ponticelli con dos dosis de 1 gr de Rituximab (días 1 y 15). A los 12 meses, la tasa de remisiones completas (objetivo primario del estudio) fue mayor en el grupo de Ponticelli, pero sin alcanzar significación estadística.

Los estudios anteriores incluyeron pacientes con síndrome nefrótico mantenido y función renal estable. Se han realizado muy pocos estudios controlados en NM con deterioro progresivo de función renal. Un estudio prospectivo controlado [64] com-

Tabla 6. Estudios comparativos de diversos tratamientos inmunosupresores en la nefropatía membranosa realizados en los últimos años. Tasa de remisiones (completas+parciales) a los 6, 12 y 24 meses

	6 meses	12 meses	24 meses
Rituximab (MENTOR)	35%	60%	60%
Cyclosporin (MENTOR)	49%	52%	20%
Tacrolimus+Corticoides (Ramachandran y cols)	74%	71%	43%
Corticoides-Ciclofosfamida (Ramachandran et al)	60%	77%	80%
Tacrolimus-Rituximab (STARMEN)	44%	51%	58%
Corticoides-Ciclofosfamida (STARMEN)	74%	79%	84%

MENTOR: Rituximab versus ciclosporina; Ramachandran y cols: Tacrolimus+corticoides versus pauta de Ponticelli; STARMEN: Tratamiento secuencial Tacrolimus-Rituximab versus pauta de Ponticelli.

Nefropatía Membranosa

paró la pauta de Ponticelli con la ciclosporina y con el tratamiento conservador: la pauta de Ponticelli fue significativamente superior a los otros dos grupos.

Finalmente, se debe considerar la posibilidad de combinar rituximab y ciclofosfamida para aumentar las posibilidades de ambos fármacos. Un estudio recientemente publicado, prospectivo aunque no randomizado, mostró los resultados de una combinación de corticoides (60 mg de prednisona oral con una rápida recucción posterior a lo largo de 6 meses), ciclofosfamida oral (2.5 mg/Kg/día durante 1 semana, 1.5 mg/kg/día durante 7 semanas más) y rituximab (1 gr IV los días 1 y 15 y posteriormente administraciones de 1 gr cada 4 meses hasta los 24 meses) en una cohorte numerosa de pacientes. Todos ellos alcanzaron remisión del síndrome nefrótico en seguimientos prolongados, la mayoría completas [65].

Tratamiento personalizado de la nefropatía membranosa. Objetivos del tratamiento

Con lo dicho anteriormente, hoy en día se recomienda un abordaje terapéutico que considere todas

las características del paciente y su perfil de riesgo. Como se resume en la (Figura 4), el tratamiento conservador es el preferible en los casos de riesgo bajo, mientras que el rituximab en monoterapia o combinado con tacrolimus probablemente sean las terapias más adecuadas para los casos de riesgo moderado. Sin embargo en los casos de perfil de alto riesgo los regímenes basados en ciclofosfamida son hoy en día los más eficaces, aunque se requieren más estudios para precisar la validez de regímenes diferentes al de Ponticelli, con administraciones más flexibles de ciclofosfamida, dosis acumuladas menores y combinaciones personalizadas con corticoides y rituximab.

En cuanto a los objetivos del tratamiento, es importante recalcar que, mientras que en otras entidades como la Nefropatía IgA, el pronóstico de pacientes con proteinuria >1g/24h es desfavorable, en la NM existe una tolerancia mayor a cuantías superiores de proteinuria [66]. La inducción de remisión parcial (proteinuria menor 3.5 g/24h) se asocia a una supervivencia renal significativamente superior a la no remisión [67], y el mantenimiento de proteinurias entre 1-3.5 g/24h a lo largo del seguimiento no se asocia al deterioro de función renal observa-

Figura 4: Tratamiento personalizado de la Nefropatía Membranosa

Riesgo bajo

Mujer, función renal normal, proteinuria <4 g/d o en disminución, albúmina sérica > 3 g/dL, anti-PLA2R < 50 RU/mL

Observación.
Bloqueo del SRAA.

Riesgo moderado

Síndrome nefrótico persistente, anti-PLA2R 50-150 RU/mL o en ascenso, función renal normal

-Rituximab en monoterapia: dos dosis de 1 g separadas por 15 días ó 4 dosis de 375 mg/m² semanales
-Rituximab combinado con Tacrolimus: Rituximab 1 g/15 días, dos dosis al inicio + Tacrolimus durante 6-12 meses y retirada gradual a lo largo de 3-6 meses. Nueva dosis de Rituximab (1-2 g) antes de iniciar descenso de tacrolimus.

Riesgo alto

Proteinuria > 8 g/d persistente con hipoalbuminemia grave (<2-2.5 g/dL), deterioro progresivo de función renal, anti-PLA2R >150RU/mL

Regímenes basados en ciclofosfamida
-Pauta de Ponticelli
-Sustitución de ciclofosfamida oral por choques intravenosos
-Combinaciones no cíclicas de corticoides y ciclofosfamida
-Combinaciones de corticoides, ciclofosfamida y Rituximab

ble en otras nefropatías. Por tanto, aunque el objetivo óptimo sería la consecución de una remisión completa, la obtención de remisión parcial puede considerarse satisfactoria.

NEFROPATÍA MEMBRANOSA Y TRASPLANTE RENAL

La NM en el trasplante renal puede ser una recurrencia de la enfermedad original o bien tratarse de una NM de novo. La patogenia de ambos procesos es diferente: en las NM recurrentes está bien establecido el papel que juegan los anti-PLA2R y probablemente los nuevos antígenos podocitarios recientemente descritos. De hecho, un título alto de anti-PLA2R debe desaconsejar la realización del trasplante, debiendo esperarse a que dicho título disminuya o desaparezca espontáneamente o con tratamiento. Por el contrario, las NM de novo suelen ser anti-PLA2R negativas y su patogenia es más oscura, habiéndose implicados rechazos previos o infecciones como agentes desencadenantes [68][69][70].

Respecto al tratamiento, la escasa evidencia disponible apunta al rituximab como tratamiento de elección en la gran mayoría de casos [69][70], teniendo en cuenta que los pacientes reciben ya tratamiento inmunosupresor (micofenolato, tacrolimus) y que la ciclofosfamida puede generar efectos secundarios importantes en pacientes ya inmunosuprimidos.

REFERENCIAS BIBLIOGRÁFICAS

1. Debiec H, Guignon V, Mougenot B y cols. Antenatal membranous glomerulonephritis due to anti-neutral endopeptidase antibodies. *N Engl J Med* 2002; 346:2053-2060.
2. Beck LH Jr, Bonegio RG, Lambeau G y cols. M-type phospholipase A2 receptor as target antigen in idiopathic membranous nephropathy. *N Engl J Med* 2009; 361:11-21.
3. Tomas NM, Beck LH Jr, Meyer-Schwesinger C y cols. Thrombospondin type-1 domain-containing 7A in idiopathic membranous nephropathy. *N Engl J Med* 2014;371:2277-2287
4. Sethi S, Madden BJ, Debiec H y cols. Exostosin 1/exostosin 2-associated membranous nephropathy. *J Am Soc Nephrol* 2019; 30: 1123–1136.,

5. Sethi S, Debiec H, Madden B y cols. Neural epidermal growth factor-like 1 protein (NELL-1) associated membranous nephropathy. *Kidney Int* 2020; 97: 163–174.

6. Sethi S, Debiec H, Madden B y cols. Semaphorin 3B-associated membranous nephropathy is a distinct type of disease predominantly present in pediatric patients. *Kidney Int* 2020; 98: 1253–1264.

7. Le Quintrec M, Teisseyre M, Bec N y cols. Contactin-1 is a novel target antigen in membranous nephropathy associated with chronic inflammatory demyelinating polyneuropathy. *Kidney Int* 2021; 100: 1240-1249.

8. Caza TN, Hassen SI, Kuperman M y cols. Neural cell adhesion molecule 1 is a novel autoantigen in membranous lupus nephritis. *Kidney Int* 2021; 100:171-181.

9. Sethi S. New ‘Antigens’ in Membranous Nephropathy. *J Am Soc Nephrol* 2021; 32: 268–278.

10. Alsharhan L, Beck LH. Membranous nephropathy: Core Curriculum 2021. *Am J Kidney Dis* 2021; 77: 440-453.

11. Stanescu HC, Arcos-Burgos M, Medlar A y cols. Risk HLA-DQA1 and PLA(2)R1 alleles in idiopathic membranous nephropathy. *N Engl J Med* 2011; 364:616-626

12. Xie J, Liu L, Mladkova N y cols. The genetic architecture of membranous nephropathy and its potential to improve non-invasive diagnosis. *Nat Commun* 2020; 11: 1600.

13. Sealfon R, Mariani L, Avila-Casado C y cols. Molecular characterization of membranous nephropathy. *J Am Soc Nephrol* 2022; 33: 1208-1221.

14. Prunotto M, Carnevali ML, Candiano G y cols. Autoimmunity in membranous nephropathy targets aldose reductase and SOD2. *J Am Soc Nephrol* 2010; 21:507-519

15. Debiec H, Lefeu F, Kemper MJ y cols. Early-childhood membranous nephropathy due to cationic bovine serum albumin. *N Engl J Med* 2011; 364:2101-2110.

16. Cravedi P. Complement in membranous nephropathy: what we thought we knew and what we really know. *Kidney Int* 2021; 100:499-450

17. Hoxha E, Wiech T, Stahl PR y cols. A Mechanism for Cancer-Associated Membranous Nephropathy. *N Engl J Med* 2016; 374:1995-6

18. Glassock RJ. Diagnosis and natural course of membranous nephropathy. *Semin Nephrol* 2003;23

Nefropatía Membranosa

(4): 324-32.

19. Cattran DC. Idiopathic membranous glomerulonephritis. *Kidney Int.* 2001;59:1983-1994.

20. Couser WG. Primary Membranous Nephropathy. *Clin J Am Soc Nephrol* 2017; 12:983-997.

21. Praga M, Andrés A, Hernández E y cols. Tubular dysfunction in nephrotic syndrome: incidence and prognostic implications. *Nephrol Dial Transplant* 1991; 6: 683-688.

22. Yoshimoto K, Yokoyama H, Wada T y cols. Pathologic findings of initial biopsies reflect the outcomes of membranous nephropathy. *Kidney Int.* 2004;65:148-153.

23. Jennette JC, Iskandar SS, Dalldorf FG. Pathologic differentiation between lupus and nonlupus membranous nephropathy. *Kidney Int* 1983; 24:377-385.

24. Larsen CP, Messias NC, Silva FG y cols. Determination of primary versus secondary membranous glomerulopathy utilizing phospholipase A2 receptor staining in renal biopsies. *Mod Pathol* 2013; 26:709-715.

25. Bobart SA, De Vriese AS, Pawar AS y cols. Noninvasive diagnosis of primary membranous nephropathy using phospholipase A2 receptor antibodies. *Kidney Int* 2019; 95: 429-438.

26. Bobart SA, Han H, Tehranian S y cols. Noninvasive Diagnosis of PLA2R-Associated Membranous Nephropathy. A Validation Study. *Clin J Am Soc Nephrol* 2021; 16: 1833-1839.

27. *Kidney Disease: Improving Global Outcomes (KDIGO) Glomerular Diseases Work Group. KDIGO 2021 Clinical Practice Guideline for the Management of Glomerular Diseases.* *Kidney Int.* 2021;100(4S):S1-S276.

28. Schieppati A, Mosconi L, Perna A y cols. Prognosis of untreated patients with idiopathic membranous nephropathy. *N Engl J Med* 1993; 329:85-89.

29. Donadio JJV, Torres VE, Velosa JA y cols. Idiopathic membranous nephropathy: The natural history of untreated patients. *Kidney Int* 1988; 33:708-715.

30. Polanco N, Gutiérrez E, Covarsí A y cols. Spontaneous Remission of Nephrotic Syndrome in Idiopathic Membranous Nephropathy. *J Am Soc Nephrol* 2010; 21: 697-704

31. du Buf-Vereijken PWG, Branten AJW, Wetzels JFM. Idiopathic membranous nephropathy: Outline and rationale of a treatment strategy. *Am J Kidney Dis* 2005; 46: 1012-1029.

32. Torres A, Domínguez-Gil B, Carreño A y cols. Conservative versus immunosuppressive treatment of patients with idiopathic membranous nephropathy and deteriorating renal function. *Kidney Int* 2002; 61: 219-227.

33. Polanco N, Gutiérrez E, Rivera F y cols. Spontaneous remission of nephrotic syndrome in membranous nephropathy with chronic renal impairment. *Nephrol Dial Transplant* 2012; 27:231-234.

34. Cattran, DC, Pei Y, Greenwood C y cols. Validation of a predictive model of idiopathic membranous nephropathy: its clinical and research implications. *Kidney Int* 1997; 51: 901-907.

35. van den Brand JA, Hofstra J, Wetzels JFM. Low-molecular weight proteins as prognostic markers in idiopathic membranous nephropathy. *Clin J Am Soc Nephrol* 2011; 6: 2846-2853.

36. Hofstra J, Beck LH, Wetzels JFM y cols. Anti-phospholipase A2 receptor antibodies correlate with clinical status in idiopathic membranous nephropathy. *Clin J Am Soc Nephrol* 2011; 6: 1286-1291.

37. Beck LH Jr, Fervenza FC, Beck DM y cols. Rituximab-induced depletion of anti-PLA2R autoantibodies predicts response in membranous nephropathy. *J Am Soc Nephrol.* 2011;22:1543-1550.

38. Hoxha E, Thiele I, Zahner G y cols. Phospholipase A2 receptor autoantibodies and clinical outcome in patients with primary membranous nephropathy. *J Am Soc Nephrol.* 2014;25:1357-1366.

39. Ruggenenti P, Debiec H, Ruggiero B y cols. Anti-phospholipase A2 receptor antibody titer predicts post-rituximab outcome of membranous nephropathy. *J Am Soc Nephrol.* 2015;26:2545-2558.

40. De Vriese AS, Glasscock RJ, Nath KA y cols. A proposal for a serology-based approach to membranous nephropathy. *J Am Soc Nephrol.* 2017;28:421-430.

41. Ponticelli C, Zuchelli P, Passerini P y cols. A 10-year follow-up of a randomized study with methylprednisolone and chlorambucil in membranous nephropathy. *Kidney Int* 1995; 48:1600-1604.

42. Ponticelli, C, Altieri, P, Scolari, F y cols. A randomized study comparing methylprednisolone plus chlorambucil versus methylprednisolone plus cyclophosphamide in idiopathic membranous nephropathy. *J Am Soc Nephrol* 1998; 9:444-450.

43. Jha V, Ganquli A, Saha TK y cols. A randomized controlled trial of steroids and cyclophosphamide in adults with idiopathic membranous nephro-

pathy. *J Am Soc Nephrol* 2007; 18:1899-1904.

44. Cattran DC, Delmore T, Roscoe J, et al. A randomized controlled trial of prednisone in patients with idiopathic membranous nephropathy. *N Engl J Med* 1989; 320: 210-215.

45. Torres A, Domínguez-Gil B, Carreño A y cols. Conservative versus immunosuppressive treatment of patients with idiopathic membranous nephropathy and deteriorating renal function. *Kidney Int* 2002; 61:219-227.

46. van den Brand JAJ, Ruggenti P, Chianca A y cols. Safety of Rituximab Compared with Steroids and Cyclophosphamide for Idiopathic Membranous Nephropathy. *J Am Soc Nephrol* 2017; 28:2729-2737

47. Luzardo L, Ottati G, Cabrera J y cols. Substitution of Oral for Intravenous Cyclophosphamide in Membranous Nephropathy. *Kidney* 2020;1:943-949

48. Mathrani V, Alejmi A, Griffin S y cols. Intravenous cyclophosphamide and oral prednisolone is a safe and effective treatment option for idiopathic membranous nephropathy. *Clin Kidney J* 2017; 10:450-454.

49. Cattran, DC, Appel, GB, Hebert, LA y cols. Cyclosporine in patients with steroid-resistant membranous nephropathy: A randomized trial. *Kidney Int* 2001; 59:1484-1490.

50. Praga M, Barrio V, Juárez GF y cols. Tacrolimus monotherapy in membranous nephropathy: a randomized controlled trial. *Kidney Int.* 2007; 71:924-30

51. Caro J, Gutiérrez-Solís E, Rojas-Rivera J y cols. Predictors of response and relapse in patients with idiopathic membranous nephropathy treated with tacrolimus. *Nephrol Dial Transplant* 2015; 30:467-74

52. Mathieson PW. Proteinuria and immunity-an overstated relationship?. *N Engl J Med* 2008; 359: 2492-2494.

53. Segarra A, Praga, Ramos N. Successful treatment of membranous glomerulonephritis with rituximab in calcineurin inhibitor-dependent patients. *Clin J Am Soc Nephrol* 2009; 4: 1083-1088.

54. Fernández-Juárez G, Rojas-Rivera J, Logt AV y cols. The STARMEN trial indicates that alternating treatment with corticosteroids and cyclophosphamide is superior to sequential treatment with tacrolimus and rituximab in primary membranous nephropathy. *Kidney Int* 2021; 99:986-998.

55. Bomback AS, Derebail VK, McGregor JG. Rituximab therapy for membranous nephropathy: a systematic review. *Clin J Am Soc Nephrol* 2009; 4:734-74.

56. Ruggenti P, Cravedi P, Chianca A y cols. Rituximab in idiopathic membranous nephropathy. *J Am Soc Nephrol.* 2012; 23:1416-25.

57. Dahan K, Debiec H, Plaisier E y cols. Rituximab for Severe Membranous Nephropathy: A 6-Month Trial with Extended Follow-Up. *J Am Soc Nephrol* 2017; 28:348-358

58. Choi MJ, Eustace JA, Gimenez LF. Mycophenolate mofetil treatment for primary glomerular diseases. *Kidney Int* 2002; 61:1098-1114.

59. Dussol B, Morange S, Burtey S. Mycophenolate mofetil monotherapy in membranous nephropathy: a 1-year randomized controlled trial. *Am J Kidney Dis* 2008 52:699-705

60. Segarra A, Amoedo ML, Martínez García JM y cols. Efficacy and safety of ζ rescue therapy ζ with mycophenolate mofetil in resistant primary glomerulonephritis-A multicenter study. *Nephrol Dial Transplant* 2007; 22: 1351-1360.

61. Fervenza FC, Appel GB, Barbour SJ y cols. Rituximab or Cyclosporine in the Treatment of Membranous Nephropathy. *N Engl J Med.* 2019;381:36-46.

62. Ramachandran R, Yadav AK, Kumar V y cols. Two-Year Follow-up Study of Membranous Nephropathy Treated With Tacrolimus and Corticosteroids Versus Cyclical Corticosteroids and Cyclophosphamide. *Kidney Int Rep* 2017;2: 610-616.

63. Scolari F, Delbarba E, Santoro D y cols. Rituximab or Cyclophosphamide in the Treatment of Membranous Nephropathy: The RI-CYCLO Randomized Trial. *J Am Soc Nephrol.* 2021; 32:972-82

64. Howman A, Chapman TL, Langdon MM y cols. Immunosuppression for progressive membranous nephropathy: a UK randomised controlled trial. *Lancet* 2013; 381: 744-751.

65. Zononi R, Laliberte K, HuizengaLR y cols. Combination of Rituximab, Low-Dose Cyclophosphamide, and Prednisone for Primary Membranous Nephropathy: A Case Series With Extended Follow Up. *Am J Kidney Dis* 2021; 78:793-803

66. Cattran DC, Reich HN, Beanlands HJ y cols. The impact of sex in primary glomerulonephritis. *Nephrol Dial Transplant* 2008;23:2247-2253

67. Troyanov S, Wall CA, Miller JA y cols. Idiopathic membranous nephropathy: definition and

Nefropatía Membranosa

relevance of a partial remission. *Kidney Int* 2004; 66:1199-1205.

68. Debiec H, Hanoy M, Francois A y cols. Recurrent membranous nephropathy in an allograft caused by IgG3 κ targeting the PLA2 receptor. *J Am Soc Nephrol*. 2012;23:1949-1954.

69. Grupper A, Cornell LD, Fervenza FC y cols. Recurrent membranous nephropathy after kidney transplantation: treatment and long-term implications. *Transplantation* 2016;100:2710-2716.

70. Sprangers B, Lefkowitz GI, Cohen SD y cols. Beneficial effect of rituximab in the treatment of recurrent idiopathic membranous nephropathy after kidney transplantation. *Clin J Am Soc Nephrol* 2010; 5:790-7.

Glomerulonefritis Rápidamente progresivas

Borja Quiroga^a, Jose Luño^b

a Servicio de Nefrología, Hospital Universitario de La Princesa. Madrid

b Hospital General Universitario Gregorio Marañón. Madrid

INTRODUCCIÓN

El término glomerulonefritis rápidamente progresiva (GNRP) hace referencia a un evento clínico caracterizado por deterioro de la función renal que cursa en días o semanas y que, dejado a su natural evolución, produce insuficiencia renal terminal en la mayoría de los pacientes. Anatomopatológicamente, el concepto de GNRP se asocia a la presencia de proliferación extracapilar como consecuencia de la ruptura de la membrana basal glomerular que permite el paso de fibrina y monocitos al espacio de Bowman [1]. Tras un primer estadio en el que predomina la presencia de células y mediadores inflamatorios, entre los que destacan interleuquina-1 y factor de necrosis tumoral-alfa (TNF-alfa), se produce la formación de semilunas epiteliales [2]. Dejadas a su evolución, la consecuencia es la formación de semilunas fibrosas lo que se traduce en la irreversibilidad del cuadro. El porcentaje de semilunas fibrosas es un marcador pronóstico fundamental en esta entidad clínica [3].

TIPOS DE GLOMERULO-NEFRITIS RÁPIDAMENTE PROGRESIVAS Y PATOGENIA

En la GNRP existen cuatro mecanismos de daño glomerular:

Tipo 1. Mediado por anticuerpos anti-membrana basal glomerular (MBG)

Se caracteriza por la presencia de anticuerpos circulantes, normalmente IgG (1 y 3), aunque en ocasiones son IgA o IgM, que principalmente actúan frente a la cadena alfa3 de colágeno IV presente en la membrana basal glomerular (MBG) (antígeno de Goodpasture) [4] e incluso frente a la membrana ba-

sal tubular [5]. Estas cadenas se encuentran en otros órganos como en los alveolos, la cóclea, el ojo, el plexo coroideo y algunos órganos endocrinos. Además, algunos estudios experimentales recientes sugieren la presencia de linfocitos T autorreactivos como parte de la patogenia en esta entidad [6]. Clásicamente, se ha denominado síndrome de Goodpasture a la asociación entre hemorragia pulmonar y fracaso renal. No obstante, la entidad mediada por anticuerpos frente a MBG (enfermedad de Goodpasture) sólo es responsable de una proporción de pacientes con dicha clínica [7]. Entre los factores de riesgo de esta enfermedad, se encuentran la predisposición genética (HLA DRB1*1501 y DR4 como factores de riesgo y DR1 y DR7 como protectores) y determinados factores ambientales (exposición a hidrocarburos y tabaco) [8].

Tipo 2. Mediado por inmunocomplejos

Este tipo no es propio de ninguna patología específica, y puede desarrollarse como parte de numerosas enfermedades renales mediadas por complejos inmunes como las glomerulonefritis primarias (nefropatía IgA, glomerulonefritis post-infecciosa o membranoproliferativa) o enfermedades sistémicas (nefropatía lúpica, artritis reumatoide, crioglobulinemia, tumores sólidos, hipertensión maligna).

Tipo 3. Sin depósitos de inmunoglobulinas o pauci-inmune

Consiste en una glomerulonefritis necrotizante sin evidencia de depósitos de inmunoglobulinas en el glomérulo y que presenta en el suero anticuerpos frente al citoplasma de neutrófilo (ANCA) en más de un 80% de los casos. Este tipo de glomerulonefritis forma parte de una vasculitis necrotizante, muchas veces autolimitada al riñón, que se caracteriza por infiltración leucocitaria en las paredes vasculares, necrosis fibrinoide y daño vascular. La vía pa-

togénica más aceptada hasta la fecha consiste en la estimulación de los neutrófilos por unión de ANCA a la superficie celular. Posteriormente se produce el daño lítico y citotóxico sobre el vaso sanguíneo generando apoptosis y necrosis de los neutrófilos y de las células endoteliales [9]. Además, es necesaria la presencia de linfocitos B autorreactivos que desarrollen autoanticuerpos y linfocitos T autorreactivos para la presentación antigénica, coestimulación y producción de citoquinas proinflamatorias [10]. Esta disregulación inmunológica se ha puesto en relación con cierta susceptibilidad genética y con factores medioambientales como la falta de exposición a la radiación ultravioleta y el déficit de vitamina D (factores de riesgo para el desarrollo de vasculitis granulomatosas), el contacto con metales pesados, ciertas infecciones virales y bacterianas o vacunaciones [11]. Recientemente, se ha publicado una nueva y revisada clasificación International Chapel Hill Consensus Conference Nomenclature of Vasculitides actualizando la ya conocida de 1994 como se resume en la **(Tabla 1)** [12].

Únicamente las vasculitis con afectación de pequeño vaso producen afectación renal en forma de glomerulonefritis rápidamente progresiva. En ellas, los ANCA demostrados con mayor frecuencia son los dirigidos frente a proteinasa 3 (PR3) y mieloperoxidasa (MPO). La determinación de laboratorio de los anticuerpos puede realizarse utilizando inmunofluorescencia indirecta (IFA) que es más sensible o por inmunoensayo enzimático (ELISA) que es más específica. Existen dos patrones mayoritarios que incluyen la positividad citoplasmática (c-ANCA) o perinuclear (p-ANCA) demostrados con IFA; éstos suelen tener especificidad para PR3 y MPO respectivamente [13]. En modelos animales, se ha demostrado la capacidad de los ANCAs para inducir glomerulonefritis pauci-inmune, a pesar de que la asociación entre los títulos de anticuerpos y la severidad de la enfermedad presentan un nivel de correlación débil [7] [14]. En el curso de la enfermedad, los ANCA se pueden modificar con el tratamiento y negativizarse, lo que en general se ha relacionado con un mejor pronóstico [15]. Sin embargo, en algunos casos de vasculitis necrotizante, los ANCA pueden no detectarse, lo cual no excluye el diagnóstico **(Tabla 2)**. Por otra parte, a pesar de la especificidad y sensibilidad de los ANCA, éstos pueden aparecer en patologías inflamatorias o inmunológicas diferentes a las vasculitis, además de

las vasculitis asociadas a drogas y fármacos (propiltiouracilo, hidralazina, penicilamina, cocaína, levamisol). Recientemente, se han descrito dentro de los ANCA, los anticuerpos dirigidos contra lisosomas asociados a la proteína de membrana 2 (LAMP-2) que aparecen hasta en el 90% de las glomerulonefritis pauci-inmunes, sugiriendo un papel relevante en la patogenia de la enfermedad [16]. Aunque el diagnóstico y el tratamiento de la enfermedad no pueden basarse únicamente en la positividad de los anticuerpos, el valor predictivo positivo de los ANCA en presencia de un cuadro clínico de GNRP alcanza el 99% [17]. Además, en los pacientes en remisión con ANCA negativos, su positivización puede preceder a una recidiva por lo que el seguimiento clínico debe ser exhaustivo.

La presencia de vasculitis-ANCA puede presentarse de manera conjunta con otros tipos de afectación glomerular como la nefropatía membranosa, la nefropatía lúpica, la enfermedad de Goodpasture, la nefropatía IgA o la glomerulonefritis post-infecciosa.

Tipo 4. Combinación de los tipos 1 y 3

Presenta características de ambos tipos de GNRP. Normalmente estos pacientes con dobles anticuerpos tienen un curso clínico similar a las GNRP tipo 3 y, secundariamente al daño glomerular, desarrollan anticuerpos frente a la MBG (AMBG). Además, los títulos de AMBG suelen ser inferiores a los de ANCA.

EPIDEMIOLOGÍA

Las GNRP suponen el 6,6% de las biopsias renales registradas en el Registro de Glomerulonefritis de la Sociedad Española de Nefrología hasta el año 2023, siendo el tipo 3 el más frecuente, seguido del tipo 2 y finalmente del 1 [18]. Sin embargo, en pacientes mayores de 65 años, la GNRP tipo 3 y más concretamente la Poliangeítis Microscópica (PAM) son en España la primera causa de biopsia renal [19]. Las tipo 1 presentan una incidencia muy baja que se sitúa en 1 caso por millón de habitantes y año, con predominio de varones de raza blanca. Las tipo 3 normalmente debutan entre la quinta y la séptima década de la vida y presentan un predominio masculino. Además, en la raza caucásica alcanzan una incidencia mayor que en el resto [7].

Tabla 1. Clasificación Internacional de Vasculitis (Chapel Hill 2012) [12].

Tipo de vasculitis	Nombre
De grandes vasos	Arteritis de Takayasu Arteritis de células gigantes
De mediano vaso	Poliarteritis nodosa Enfermedad de Kawasaki
<i>De pequeño vaso</i>	
<i>Mediadas por complejos inmunes</i>	<i>Vasculitis crioglobulinémica</i> <i>Púrpura de Schölein Henoch</i> <i>Anti C1q</i> <i>Enfermedad mediada por anticuerpos anti-MBG</i>
<i>Asociadas a ANCA</i>	<i>Poliangeítis microscópica [PAM]</i> <i>Poliangeítis granulomatosa [PAG] o Wegener</i> <i>Poliangeítis granulomatosa eosinofílica [PGE] o Síndrome de Churg-Strauss [SCS]</i>
Variables	Enfermedad de Behçet Síndrome de Cogan
De afectación de un solo órgano	Angeítis leucocitoclástica cutánea Arteritis cutánea Vasculitis cerebral Aortitis
Asociadas con una enfermedad sistémica	Vasculitis lúpica Vasculitis reumatoide Vasculitis sarcoidea
Asociadas a ciertas etiologías	Relacionadas con virus de hepatitis C Relacionadas con virus de hepatitis B Aortitis asociada a sífilis Vasculitis relacionada con drogas (mediada por complejos inmunes o asociada a ANCA) Vasculitis relacionada con cáncer.

*ANCA: anticuerpos anti-citoplasma de neutrófilo. AMBG: anticuerpos frente a membrana basal glomerular.

CLÍNICA

La presentación de las GNRP se caracteriza por un daño progresivo, entre días y semanas, que afecta a diferentes órganos interindividualmente. La sintomatología típica cursa con un cuadro pseudogripal, que incluye artralgias y mialgias, febrícula, astenia, pérdida de peso y sobrecarga de volumen [1]. Al tratarse de enfermedades sistémicas pueden afectar prácticamente a cualquier órgano.

- En el momento de la presentación, la insuficiencia renal es constante. El sedimento urinario suele demostrar hematuria glomerular con hematíes dismórficos, cilindros granulosos y leucocituria y en la analítica de orina se evidencia proteinuria que con poca frecuencia supera los 3 gramos al día (éste hecho ocurre cuando el deterioro de la función renal es menor). En la mayor parte de los casos la

presentación es en forma de síndrome nefrítico y cursan con oliguria, hematuria e hipertensión, así como otros datos de sobrecarga hídrica como insuficiencia cardíaca o edema agudo de pulmón [20]. Cabe destacar la existencia de vasculitis limitadas al riñón que, aunque se consideran dentro del espectro de la PAM, no suelen presentar manifestaciones extrarrenales [21].

- La afectación pulmonar suele presentarse en forma de hemoptisis en la tipo 1 (síndrome de Goodpasture) en más del 50% de los casos, pero también puede ocurrir asociada a las tipo 2 y tipo 3. Ocurre en la Poliangeítis Granulomatosa (PAG) y en la Poliangeítis Granulomatosa Eosinofílica (PGE), aunque también en la PAM. La hemoptisis puede aparecer en todos los tipos de GNRP, ya sea secundaria a hemorragia pulmonar o por sobrecarga

Glomerulonefritis Rápidamente Progresiva

Tabla 2. Prevalencia de anticuerpos en las vasculitis necrotizantes con afectación glomerular.

	PR3/cANCA	MPO/pANCA	Negativo
Granulomatosis con poliangeítis (Wegener)	80-90%	10-20%	5%
Poliangeítis microscópica	10-20%	80-90%	30%
Poliangeítis granulomatosa eosinofílica (Síndrome de Churg-Strauss)	30%	70%	10-50%
Glomerulonefritis pauci-inmune limitada al riñón	20%	70%	10%

*PR3: proteinasa 3. MPO: mieloperoxidasa. ANCA: anticuerpos anti-citoplasma de neutrófilo

hídrica pulmonar. Dado que la hemorragia pulmonar es frecuente y puede condicionar el tratamiento, en ocasiones para su diagnóstico se precisa la realización de un test de difusión de CO, la demostración de macrófagos con hemosiderina e incluso una fibrobroncoscopia. Además de la hemoptisis, en la PAG y en la PGE se pueden producir granulomas necrotizantes, además de lesiones del tracto respiratorio superior como sinusitis, rinitis, otitis, destrucción del tabique nasal (“nariz en silla de montar”), conjuntivitis o úlceras corneales. Una de las manifestaciones cardinales de la PGE es el asma, que junto con la eosinofilia suele aparecer en las primeras etapas de la enfermedad. Más excepcionalmente se puede desarrollar fibrosis pulmonar, e hipertensión pulmonar [22].

- La afectación cutánea también es frecuente y suele manifestarse en forma de púrpura en miembros inferiores, alcanzando mayor incidencia en las PGE, PAG y PAM. La aparición de nódulos subcutáneos es más notoria en las PGE.

- La afectación cardíaca aparece más frecuentemente en la PGE y puede consistir en bloqueos de la conducción cardíaca, aquinesia ventricular, pericarditis, endocarditis o miocarditis [23].

- La afectación neurológica, también aparece de manera más frecuente en la PGE en forma de mononeuritis múltiple [24].

- La afectación gastrointestinal puede cursar con dolor, rectorragia, o incluso isquemia mesentérica y perforación intestinal, aunque esto es infrecuente [7].

- Otras manifestaciones menos frecuentes incluyen el aumento en la incidencia de trombosis venosa profunda o las adenopatías cervicales y axilares.

ANATOMÍA PATOLÓGICA

- **Tipo 1.** Para el diagnóstico de esta entidad, se precisa la positividad de anticuerpos frente a MBG (AMBG) en sangre o en la biopsia renal que se puede realizar mediante ELISA confirmado con Western Blot, evidenciándose pocos falsos negativos con ambas determinaciones. De todas formas, la realización de la biopsia renal está indicada en prácticamente todos los casos ya que ofrece información sobre el pronóstico de la patología lo cual puede influir en el manejo en función de la cronicidad y actividad de las lesiones. La anatomía patológica suele demostrar la presencia de semilunas (que suelen presentar el mismo tiempo de evolución), con cierto grado de atrofia tubular. El hallazgo patognomónico es la presencia en la inmunofluorescencia de IgG lineal que predomina en los capilares glomerulares, aunque ocasionalmente puede aparecer en los túbulos. Excepcionalmente puede haber fijación de IgA e IgM. La fijación de C3 ocurre en el 75% de los casos [25]. Los depósitos lineales de inmunoglobulinas pueden ocurrir en otras patologías como en la diabetes, en el trasplante de cadáver, en la enfermedad por cadenas ligeras, en la glomerulopatía fibrilar o en el lupus eritematoso sistémico [7].

- **Tipo 2.** La anatomía patológica en este caso depende de la entidad con la que se relacione, además de la presencia de semilunas epiteliales o fibrosas.

- **Tipo 3.** La anatomía patológica suele demostrar necrosis segmentaria fibrinoide acompañada de infiltración leucocitaria y leucocitoclastia. Aunque en un principio las células predominantes son los polimorfonucleares, estos son sustituidos rápida-

mente por mononucleares. La necrosis fibrinoide genera lesiones esclerosantes que se pueden asociar a trombosis. La presencia de semilunas es muy frecuente y, dependiendo del estadio evolutivo, pueden ser epiteliales o fibrosas; además, su presencia se relaciona con la positividad de los ANCA [26]. Aunque de predominio en la PGE, los eosinófilos se pueden encontrar en relación con las lesiones vasculíticas en cualquier tipo de vasculitis. En las pacientes con PGE y PAG es frecuente la presencia de granulomas necrotizantes. Ocasionalmente se puede producir necrosis papilar si existe afectación de los vasos medulares.

TRATAMIENTO

La GNRP dejadas a su evolución natural, sin tratamiento, condicionan una elevada morbi-mortalidad. Una fuerte sospecha clínica debe hacer que nos planteemos un tratamiento precoz ya que éste aumenta la supervivencia global de los pacientes.

En general podemos dividir el tratamiento inmunosupresor en dos etapas: la de inducción a la remisión y la de mantenimiento. Los regímenes clásicos y más utilizados en todos los tipos de GNRP incluyen esteroides y ciclofosfamida asociados o no a plasmaféresis. Sin embargo, en el momento actual se ha establecido la no inferioridad de fármacos biológicos como el Rituximab por su adecuado perfil de seguridad y efectividad. Por otro lado, es importante garantizar al paciente un buen tratamiento

de soporte con profilaxis de infecciones y control sintomático e iniciando terapia renal sustitutiva si el paciente así lo precisa.

Tipo 1. Dada la gravedad de la patología, el tratamiento debe iniciarse incluso sin esperar a la confirmación histológica de la enfermedad. Únicamente se debe valorar no iniciar tratamiento en aquellos pacientes que presenten una histología renal crónica (100% de semilunas fibrosas) sin evidencia de hemorragia pulmonar, dado que la frecuencia de aparición de esta posteriormente es extremadamente baja [27]. Como se ha expresado anteriormente, la inducción consiste en prednisona y ciclofosfamida (y rituximab como alternativa) con la intención de frenar la formación de nuevos anticuerpos, junto con plasmaféresis para retirarlos de la circulación.

- Inmunosupresión: la terapia de inducción incluye ciclofosfamida (oral o intravenosa) o rituximab (**Tabla 3**). Las guías KDIGO de 2021 mantienen la preferencia por la primera para este tipo de afectación. Dado que el efecto adverso más temido de la ciclofosfamida son las infecciones, se debe titular la dosis en función del recuento leucocitario, suspendiendo o disminuyendo la dosis si el mismo es inferior a 3500/ μ L. En los pacientes tratados con ciclofosfamida intravenosa se recomienda realizar profilaxis con cotrimoxazol frente al *Pneumocystis jirovecii* y con MESNA (2-mercapto etansulfato de sodio) frente a la cistitis hemorrágica. Los corticoides se suelen administrar en tres bolos intravenosos

Tabla 3. Recomendaciones de tratamiento según las guías KDIGO 2024 [29]

INDUCCIÓN	Ciclofosfamida oral	Ciclofosfamida intravenosa	Rituximab	Rituximab y ciclofosfamida	MMF	Avacopan
Dosis	2 mg/kg/día durante 3 a 6 meses (según actividad)	15 mg/kg las semanas 0, 2, 4, 7, 10, 13 (y si se requiere las 16, 19, 21, 24)	375 mg/m ² /semana durante 4 semanas o 1 g las semanas 0 y 2.	375 mg/m ² /semana durante 4 semanas combinado con ciclofosfamida 15 mg/kg (semanas 0 y 2) o 1 g las semanas 0 y 2 combinado con ciclofosfamida 500 mg/2 semanas (6 semanas)	2000 mg/día (en dos dosis) o hasta 3000 mg/día (en casos de baja respuesta)	30 mg, dos veces al día como alternativa a los corticoides y en combinación con rituximab o ciclofosfamida
Precauciones	Ajuste por edad: en mayores de 60 años: 1,5 mg/kg/día; en mayor de 70 años: 1 mg/kg/día	Ajuste por edad: en mayores de 60 años: 12,5 mg/kg/día; en mayor de 70 años: 10 mg/kg/día				
	Reducir 0,5 mg/kg/día en FG inferior a 30 ml/min/m ²	Reducir 2,5 mg/kg/día en FG inferior a 30 ml/min/m ²				
MANTENIMIENTO	Rituximab	Azatioprina	MMF			
Dosis	a) 500 mg x 2 dosis al iniciar el mantenimiento, seguido de 500 mg en los meses 6, 12 y 18. b) 1000 mg tras la remisión y repetir en los meses 4, 8, 12 y 16.	1,5-2 mg/kg/día desde la remisión hasta completar el año desde el diagnóstico; posteriormente, disminuir 25 mg cada 3 meses.	2000 mg/día (en dos dosis) hasta cumplir dos años de remisión			

Glomerulonefritis Rápidamente Progresiva

de metilprednisolona de 250-1000 mg, seguidos de prednisona oral a dosis de 1 mg/kg/día con pauta descendente en los siguientes 3-4 meses (Tabla 4) [7].

- Plasmaféresis. En los casos en los que se realice debe ser precoz (primeras 72 horas). Existe poca evidencia de que su uso aumente la supervivencia total y renal de los pacientes, a pesar de que está muy extendido. La indicación principal es la hemorragia alveolar, aunque también se sugiere en debut con lesiones renal agudas graves. La reposición se suele realizar con albúmina, aunque en los casos en los que se evidencie depleción de factores de la coagulación o haya hemorragia pulmonar se puede sustituir una parte por plasma fresco congelado. Hasta la fecha, sólo existe un ensayo clínico randomizado con 17 pacientes que evalúe el papel de la plasmaféresis en esta entidad. Todos los pacientes recibieron prednisona y ciclofosfamida, y la mitad se aleatorizaron a recibir plasmaféresis, demostrándose en ellos una desaparición más rápida de los AMBG, mejor función renal y menor necesidad de diálisis frente a los controles. Sin embargo, en dicho estudio, los pacientes control tenían más semilunas en la biopsia inicial lo que supone un sesgo importante [28]. Ante el eventual riesgo de infecciones se pueden administrar inmunoglobulinas intravenosas, sobre todo si los niveles plasmáticos de éstas están por debajo de los límites normales [29].

En cuanto a la duración del tratamiento, la mayo-

ría de los autores abogan por mantenerlo durante 3-6 meses, con monitorización de los AMBG. En caso de no negativización de estos, se puede ampliar hasta 9 meses o asociar azatioprina. Las recaídas y las recidivas son poco frecuentes por lo que en general no se recomienda la terapia de mantenimiento; si se producen se debe realizar nuevamente el tratamiento de inducción a la remisión [29]. Los factores pronósticos en cuanto a supervivencia renal incluyen la creatinina en el momento de la presentación, la necesidad de diálisis y el porcentaje y tipo de semilunas en la biopsia [29] [30]. Para la indicación del trasplante renal se debe mantener un título negativo de anticuerpos durante al menos 6 meses. Es fundamental que el paciente suspenda el hábito tabáquico y no permanezca en contacto con hidrocarburos, ya que ambos han demostrado ser factores de riesgo para el desarrollo de esta patología.

Tipo 2. El tratamiento de este tipo de GNRP depende de la patología subyacente, aunque la proliferación extracapilar es indicación de uso de corticoides e inmunosupresores tal y como se describe en el tipo anterior. El uso de estos debe ser individualizado según la patología asociada.

Tipo 3. El tratamiento incluye una fase de inducción a la remisión de 3-6 meses seguido de una fase larga de mantenimiento (18-24 meses). Además, se han definido alternativas terapéuticas para las recaídas o las resistencias al tratamiento.

Tabla 4. Esquema propuesto de pauta descendente de corticoides

	ESQUEMA NORMAL	ESQUEMA "PEXIVAS"
Días 0-3	Metilprednisolona 500-1000 mg/día iv.	Metilprednisolona 500-1000 mg/día iv.
Semanas 0-2	Prednisona 1 mg/kg/día (máximo 80 mg)	Prednisona 50-75 mg/día
Semanas 2-4	Prednisona 0.5 mg/kg/día.	Prednisona 25-40 mg/día
Semanas 4-6	Prednisona 0.3 mg/kg/día o 30 mg/día.	Prednisona 20-25 mg/día
Semanas 6-10	Prednisona 25 mg/día	Prednisona 12,5-20 mg/día
Semanas 10-12	Prednisona 20 mg/día	Prednisona 10-12,5 mg/día
Semanas 12-14	Prednisona 15 mg/día	Prednisona 7,5-10 mg/día
Semanas 14-16	Prednisona 10 mg/día	Prednisona 6-7,5 mg/día
Semanas 17 en adelante	Prednisona 7.5-5 mg/día	Prednisona 5 mg/día

Inducción a la remisión

CORTICOIDES

Su recomendación es universal. Actualmente, tras la publicación de los estudios PEXIVAS y ADVOCATE la tendencia es a reducir la dosificación de corticoides, siempre individualizando en función del riesgo / beneficio (Tabla 4) [1] [29] [30] [31] [32]. El estudio PEXIVAS aleatorizó a 704 pacientes con vasculitis ANCA severa a recibir plasmaféresis y dosis estándar o reducidas de corticoides, en un diseño factorial [31]. En cuanto a los corticoides, los resultados demostraron que el uso de una pauta reducida de los mismos fue no-inferior a la pauta estándar en el desarrollo de enfermedad renal crónica terminal, muerte y recaídas con un mejor perfil de toxicidad [31].

El recientemente publicado estudio ADVOCATE es una de las grandes novedades en el tratamiento de las vasculitis ANCA-positivo. En él, 331 pacientes son aleatorizados a recibir en fase de inducción avacopan (un agente inhibidor del receptor C5a de la cascada del complemento) o prednisona (en pauta descendente). Avacopan demostró ser no inferior respecto al uso de prednisona a las 26 semanas, siendo además superior a las 52 semanas en términos de remisión. El perfil de seguridad de avacopan fue superior al de los corticoides, que demostraron mayor número de efectos adversos [32]. Las recientes guías KDIGO 2024 lo incluyen como alternativa a los corticoides en pacientes con toxicidad previa [29].

CICLOFOSFAMIDA

Su uso en la terapia de inducción junto con los corticoides presenta igualmente un amplio consenso [29] [30]. La vía de administración puede ser oral o intravenosa (Tabla 3) y precisa ajuste de dosis según el recuento leucocitario y la función renal [29]. La administración intravenosa ha demostrado una menor dosis acumulada que la oral y por tanto una menor tasas de efectos adversos (leucopenia). En el estudio CYCLOPS, los pacientes que recibían la formulación oral tuvieron menos episodios de leucopenia y mayor número de recaídas, aunque sin impacto en la mortalidad global frente a aquellos con formulación intravenosa [33]. La profilaxis en el caso de usar este agente ha sido ya descrita en el tratamiento de la GNRP tipo 1. Dado que la tasa

de remisión alcanza aproximadamente el 75% en el tercer mes y el 90% en el sexto mes, la terapia de inducción se debe mantener entre 3 y 6 meses, en función de la actividad. Los criterios de recidiva se exponen en la (Tabla 5). Aunque el tratamiento se refiere a todas las patologías incluidas en las GNRP tipo 3, la PGE presenta algunas características que pueden suponer diferente indicación de tratamiento. Dado que muchos pacientes presentan una buena respuesta a corticoides, se puede obviar el uso de inmunosupresores en aquellos casos en los que no existan factores pronósticos de gravedad (afectación cardiaca, neurológica, gastrointestinal o renal).

RITUXIMAB

Dada la patogenia de las vasculitis, la introducción de agentes monoclonales frente a linfocitos B presenta en el momento actual un gran interés en la fase de inducción a la remisión. Dos estudios randomizados (RITUXVAS y RAVE) avalan su uso frente a ciclofosfamida en esta fase [34] [35]. En el primero de ellos (RITUXVAS) se aleatorizó 3:1 a 44 pacientes a recibir rituximab y 2 dosis de ciclofosfamida intravenosa frente a 6-10 ciclos de ciclofosfamida intravenosa, realizando terapia de mantenimiento únicamente en este segundo grupo y con azatioprina (del tercer al sexto mes). A los 12 meses, no hubo diferencias estadísticamente significativas en cuanto a remisión (76% vs 82%), número de muertes (6 vs 2), número de efectos adversos (14 vs 4), y mejoría del filtrado glomerular (19 ml/min/m² vs 15 ml/min²). En el estudio RAVE, se aleatoriza a 197 pacientes a recibir ciclofosfamida oral o rituximab y se evalúan los resultados a los 6 meses de tratamiento. Todos los pacientes habían recibido esteroides en la inducción hasta el quinto mes, en el que eran suspendidos, y ninguno plasmaféresis. Asimismo, el grupo de ciclofosfamida continuó con azatioprina a los 3-6 meses como mantenimiento si permanecían en remisión. No hubo diferencias en cuanto a la remisión entre el grupo rituximab y el de ciclofosfamida (71% vs 62%). Sin embargo, cuando se evaluó a los pacientes que presentaban recaídas, se observó una superioridad estadísticamente significativa del tratamiento con rituximab (67% vs 41%), que se mantenía tras el ajuste para el tipo de vasculitis y el centro hospitalario. No hubo diferencias en la mejoría de la función renal (11 ml/min vs 10 ml/min), ni en el número total de efectos adversos (14 vs 17), aunque sí presentaron más

Glomerulonefritis Rápidamente Progresiva

Tabla 5. Definiciones según EULAR de los estados de actividad de las vasculitis basados en los BVAS [38][56]

Estado	Definición
Remisión	Ausencia de actividad atribuible a enfermedad activa con o sin tratamiento inmunosupresor.
Respuesta	Disminución de la actividad en al menos el 50% del <i>score</i> * sin nuevas manifestaciones.
Remisión mantenida	Ausencia de actividad atribuible a enfermedad activa con o sin tratamiento inmunosupresor durante un tiempo definido.
Enfermedad activa	Presencia de signos, síntomas u otras características típicas (como glomerulonefritis o nódulos pulmonares) de vasculitis activa.
Recaída	Recaída o nuevos síntomas atribuibles a la vasculitis.
Refractariedad	Estabilidad o aumento de los signos, síntomas u otras características de vasculitis activa tras un periodo de terapia de inducción estándar. Es necesario descartar daños, infecciones, efectos secundarios del tratamiento o comorbilidades como causas potenciales de la persistencia o empeoramiento de las manifestaciones de la enfermedad.
Estado de baja actividad	Persistencia de síntomas menores que responden a pequeñas subidas de dosis de corticoides sin necesidad de asociar medicación adicional.

*BVAS: Birmingham Vasculitis Activity Score.

episodios de leucopenia y menos hospitalizaciones los pacientes tratados con ciclofosfamida. En un análisis post-hoc realizado posteriormente, se demostró la no inferioridad del rituximab durante un seguimiento de 18 meses en la inducción a la remisión [36]. En un pequeño estudio retrospectivo, se evaluó la eficacia en la inducción de pacientes con enfermedad renal crónica avanzada (FGe <20 ml/min) y que habiendo recibido o no tratamiento con ciclofosfamida, recibieron corticoides y rituximab. Curiosamente, los resultados demostraron que no había diferencias entre los grupos en cuanto a las tasas de remisión, aunque este estudio presenta limitaciones más que evidentes [37]. Con todos estos datos, las KDIGO 2024 sitúan a Rituximab con el mismo grado de evidencia que la ciclofosfamida y con uso preferente en niños y adolescentes, mujeres fértiles, adultos frágiles, recaídas, vasculitis PR3 y en pacientes que requieran un descenso precoz de corticoides (Tabla 3) [29]. Del mismo modo, las guías europeas EULAR colocan rituximab y ciclofosfamida al mismo nivel de evidencia [38].

PLASMAFÉRESIS

Aunque el beneficio de la plasmaféresis no ha sido bien definido, las guías KDIGO recomiendan indicarla en las siguientes situaciones: hemorragia pulmonar, coexistencia de anticuerpos AMBG y lesión renal aguda con creatinina superior a 3,4 mg/dl. Además, en el estudio MEPEX se evaluó y demostró la no inferioridad de la plasmaféresis frente a metilprednisolona en la inducción a la re-

misión, aleatorizando a 137 pacientes que recibieron además ciclofosfamida [39]. El reciente estudio PEXIVAS probablemente modifique las guías de actuación clínica. En dicho estudio, cuyo diseño ya se ha comentado previamente, los pacientes que recibieron terapia con plasmaféresis no presentaron una mejoría ni en la mortalidad, ni en la progresión a enfermedad renal terminal ni en las recaídas. Estos resultados además se confirmaron en el análisis de los diferentes subgrupos estudiados (presencia de hemorragia alveolar, subtipo de vasculitis [PR3/MPO], tipo de inducción [ciclofosfamida vs rituximab] [31].

OTROS AGENTES.

Se han realizado estudios clínicos con metotrexate y micofenolato de mofetil (MMF). El primero de ellos se evaluó en el estudio NORAM frente a ciclofosfamida en pacientes con afectación sistémica débil demostrando similares tasas de remisión, pero con un aumento en las recaídas en los pacientes tratados con metotrexate [40]. Además, el metotrexate presenta una limitación fundamental en el espectro de pacientes que evalúa un nefrólogo, y es su contraindicación si existe afectación renal. Por su parte, el MMF como agente inductor a la remisión ha demostrado en los estudios realizados tasas de recaída superiores a las estándar, por lo que no se recomienda.

La novedad en el tratamiento de inducción es, como comentábamos previamente, el uso de avacopan. Tras los positivos datos del estudio preliminar

CLEAR publicado en 2017 por Jayne et al., muy recientemente se han dado a conocer los resultados del estudio ADVOCATE [32][41]. En dicho estudio, el inhibidor de C5a avacopan, ha demostrado su efectividad en la reducción de las recaídas a las 52 semanas frente a la pauta estándar de corticoides, lo que supone una revolución en la minimización del uso de estos. De hecho, los efectos tóxicos de dicho estudio son superiores en el grupo de pacientes que recibieron prednisona lo que aumenta el interés por el desarrollo de este tipo de terapias ahorradores de corticoides [31].

Mantenimiento.

El objetivo de esta etapa es lograr mantener la remisión y evitar las recaídas, minimizando los efectos de la dosis acumulada de ciclofosfamida (Tabla 3).

AZATIOPRINA

A pesar de que la ciclofosfamida es eficaz en el mantenimiento, sus importantes efectos adversos (tumores sólidos, síndromes mieloproliferativos, infecciones) han obligado a buscar alternativas. El estudio CYCAZAREM, promovido por Jayne y cols. aleatoriza a 144 pacientes en remisión tras ser tratados con ciclofosfamida y prednisona, a recibir azatioprina o ciclofosfamida oral [42]. Tras un seguimiento de 18 meses, no encuentran diferencias entre ambos tratamientos en cuanto al número de recaídas (11 vs 10), el aumento del filtrado glomerular (17 ml/min/m² vs 23 ml/min/m²) y los efectos adversos (8 vs 7). Por lo tanto, la azatioprina es el fármaco de elección en el mantenimiento de la remisión. En los últimos años, los estudios han ido encaminados a demostrar la conveniencia de alargar el periodo de mantenimiento. En un estudio (REMAIN study) promovido por Karras et al. se aleatorizó a 117 pacientes a suspender la azatioprina a los 24 meses del inicio del tratamiento frente a mantenerla 48 meses. Al final del seguimiento, se redujo el número de recaídas en los pacientes con mantenimiento prolongado, pero a expensas de mayores efectos adversos y sin diferencias en la supervivencia global [43]. Sin embargo, estas conclusiones son al menos dudosas, y, tal y como se demuestra en un estudio publicado por Sanders et al. en el que se incluyó a 131 pacientes con vasculitis PR3, la tasa de remisión fue comparable en

aquellos pacientes que recibieron azatioprina 1 año frente a 4 [44].

METOTREXATO

Como alternativa a la azatioprina se puede utilizar metotrexato en la fase de mantenimiento, tal y como demuestran los resultados del estudio WEGENT [45]. En él, 126 pacientes se aleatorizaron a recibir metotrexato o azatioprina tras haber alcanzado la remisión con ciclofosfamida; tras 12 meses no se encontraron diferencias en el número de recaídas (21 vs 23), ni en el de reacciones adversas (35 vs 25). La utilidad de este fármaco queda restringida por la función renal, no siendo aconsejable su uso con filtrados inferiores a 50 ml/min/m².

RITUXIMAB

En los últimos años el rituximab ha conseguido resultados muy prometedores también en la fase de mantenimiento. Así, por ejemplo, el estudio MAINRITSAN aleatorizó a 115 pacientes a recibir en fase de mantenimiento, rituximab (500 mg a los 0 y 14 días, a las 6, 12 y 18 meses) o azatioprina y analizó los resultados a 28 y 60 meses [46] [47]. Los resultados en ambos momentos demostraron la superioridad de rituximab en cuanto a supervivencia y remisión de la vasculitis frente a azatioprina. Adicionalmente, el estudio MAINRITSAN 2 demostró que los resultados se mantenían con independencia del régimen de rituximab utilizado [48]. La extensión de dichos estudios se publicó bajo el acrónimo MAINRITSAN 3 demostrándose (con baja evidencia por baja potencia estadística) que rituximab en mantenimiento y a largo plazo se confirmaba como un agente incluso superior a azatioprina [49]. Por su parte, el estudio multicéntrico e internacional RITAZAREM mostró que en los pacientes que habían recibido inducción con rituximab, el uso de este mismo agente en el mantenimiento y a dosis fijas (1000 mg cada 4 meses) era más efectivo que azatioprina [50].

OTROS AGENTES

Se han ensayado diferentes fármacos como leflunomida (que ha demostrado eficacia al reducir las recaídas, pero con un elevado número de reacciones adversas) [51]; anti-TNF α (cuya combinación con ciclofosfamida como inductor se asoció a una elevada incidencia de tumores) [52]; o MMF (inferior frente a azatioprina en la prevención de re-

caídas según los datos del estudio IMPROVE) [53]. Probablemente, éste último pueda ser una alternativa para pacientes en los que esté contraindicado el uso de metotrexato y azatioprina. De hecho, en las últimas guías europeas EULAR/ERA-EDTA se sitúan en el mismo escalón y con la misma evidencia en el tratamiento en fase de mantenimiento, la azatioprina, MMF, rituximab y metotrexate [38]. El trimetoprim-sulfametoxazol, además de cómo agente profiláctico de infecciones, se ha ensayado como terapia de mantenimiento sin datos concluyentes por el momento [7].

- Recidiva y resistencia.

Entre el 25 y el 50% de los pacientes sufren una recaída a lo largo de su vida. Los factores de riesgo de recaída son niveles de ANCA positivos en el momento de la remisión y elevación de los mismos durante el mantenimiento; los anticuerpos PR3 frente a los MPO; la afectación respiratoria, ótica, faríngea o nasal; y la discontinuación precoz en el uso de corticoides y las dosis bajas de ciclofosfamida [54]. La definición de recaída incluye criterios clínicos y analíticos como se muestra en la (Tabla 5). No se debe modificar el tratamiento exclusivamente en función de los títulos de anticuerpos (ANCA) [55]. El tratamiento de las recaídas y de los casos resistentes no está bien determinado, aunque las recomendaciones actuales abogan el uso de rituximab [29].

En cuanto a los pacientes en programa crónico de diálisis, dado que presentan un número inferior de recaídas, pero, sin embargo, una incidencia aumentada de infecciones que condicionan una elevada mortalidad se ha sugerido el finalizar o al menos disminuir la inmunosupresión en aquellos que no presenten datos de vasculitis activa [56]. Para la inclusión en el programa de trasplante renal se exige remisión de 6 meses independientemente del título de ANCA.

Tipo 4. En este tipo de GNRP no existe prácticamente evidencia sobre su historia natural ni ensayos clínicos que aboguen por un manejo específico. El tratamiento debe incluir corticoides, ciclofosfamida y plasmaféresis como terapia de inducción a las dosis habituales en las tipo 1 o 3, y se puede asociar azatioprina como mantenimiento, aunque algunos autores han señalado una evolución más benigna en cuanto al pronóstico renal que en la tipo 1 [1] [7].

BIBLIOGRAFÍA

1. Carreño A, Rivera F, Egido J. Glomerulonefritis extracapilares En Hernando Avendaño. Nefrología Clínica. Madrid. Editorial Panamericana; 2008: 368-74
2. Atkins RC, Nikolic-Paterson DJ, Song Q, Lan HY. Modulators of crescentic glomerulonephritis. *J Am Soc Nephrol* 1996; 7: 2271-8.
3. Couser WG. Rapidly progressive glomerulonephritis: classification, pathogenetic mechanisms, and therapy. *Am J Kidney Dis* 1988; 11: 449-464.
4. Qu Z, Cui Z, Liu G, Zhao MH. The distribution of IgG subclass deposition on renal tissues from patients with anti-glomerular basement membrane disease. *BMC Immunol* 2013; 14: 19.
5. Rutgers A, Meyers KE, Canziani G, Kalluri R, Lin J, Madaio MP. High affinity of anti-GBM antibodies from Goodpasture and transplanted Alport patients to alpha3(IV)NC1 collagen. *Kidney Int* 2000; 58: 115-122.
6. Wolf D, Hochegger K, Wolf AM, Rumpold HF, Gastl G, Tilg H, et al. CD4+CD25+ regulatory T cells inhibit experimental anti-glomerular basement membrane glomerulonephritis in mice. *J Am Soc Nephrol* 2005; 16: 1360-1370.
7. Floege J, Johnson RJ, Feehally J. *Comprehensive Clinical Nephrology*. Missouri: Elsevier; 2010.
8. Bolton WK, Luo AM, Fox PL, May WJ, Sturgill BC. Study of EHS type IV collagen lacking Goodpasture's epitope in glomerulonephritis in rats. *Kidney Int* 1995; 47: 404-410.
9. Jennette JC, Falk RJ. Pathogenesis of the vascular and glomerular damage in ANCA-positive vasculitis. *Nephrol Dial Transplant*. 1998;13 Suppl 1:16-20.
10. Weyand CM, Goronzy JJ. Medium- and large-vessel vasculitis. *N Engl J Med* 2003; 349: 160-169.
11. Gatenby PA, Lucas RM, Engelsens O, Ponsoby AL, Clements M. Antineutrophil cytoplasmic antibody-associated vasculitides: could geographic patterns be explained by ambient ultraviolet radiation? *Arthritis Rheum*. 2009; 61: 1417-1424.
12. Jennette JC, Falk RJ, Bacon PA, Basu N, Cid MC, Ferrario F, et al. 2012 revised International Chapel Hill Consensus Conference Nomenclature of Vasculitides. *Arthritis Rheum* 2013; 65: 1-11

13. Savige J, Pollock W, Trevisin M. What do antineutrophil cytoplasmic antibodies (ANCA) tell us? *Best Pract Res Clin Rheumatol* 2005; 19: 263-276.
14. Hilhorst M, Wilde B, van Paassen P, Winkens B, van Breda Vriesman P, Cohen Tervaert JW et al. Improved outcome in anti-neutrophil cytoplasmic antibody (ANCA)-associated glomerulonephritis: a 30-year follow-up study. *Nephrol Dial Transplant*. 2013; 28: 373-379.
15. Boomsma MM, Stegeman CA, van der Leij MJ, Oost W, Hermans J, Kallenberg CG, et al. Prediction of relapses in Wegener's granulomatosis by measurement of antineutrophil cytoplasmic antibody levels: a prospective study. *Arthritis Rheum* 2000; 43: 2025-2033.
16. Kain R, Rees AJ. What is the evidence for antibodies to LAMP-2 in the pathogenesis of ANCA associated small vessel vasculitis? *Curr Opin Rheumatol* 2013; 25: 26-34.
17. Jennette JC, Wilkman AS, Falk RJ. Diagnostic predictive value of ANCA serology. *Kidney Int* 1998; 53: 796-798.
18. Registro de glomerulonefritis de la Sociedad Española de Nefrología. www.senefro.org.
19. Quiroga B, Vega A, Rivera F, López-Gómez JM; Spanish Registry of Glomerulonephritis. Crescentic glomerulonephritis: data from the Spanish Glomerulonephritis Registry. *Intern Med J* 2015; 45: 557-62.
20. Haas M, Eustace JA. Immune complex deposits in ANCA-associated crescentic glomerulonephritis: a study of 126 cases. *Kidney Int* 2004; 65: 2145-2152.
21. Hauer HA, Bajema IM, van Houwelingen HC, Ferrario F, Noël LH, Waldherr R, et al. Renal histology in ANCA-associated vasculitis: differences between diagnostic and serologic subgroups. *Kidney Int* 2002; 61: 80-89.
22. Jennette JC, Falk RJ. Small-vessel vasculitis. *N Engl J Med* 1997; 337: 1512-1523.
23. Neumann T, Manger B, Schmid M, Kroegel C, Hansch A, Kaiser WA, et al. Cardiac involvement in Churg-Strauss syndrome: impact of endomyocarditis. *Medicine (Baltimore)* 2009; 88: 236-243.
24. Seo P, Stone JH. The antineutrophil cytoplasmic antibody-associated vasculitides. *Am J Med* 2004; 117: 39-50.
25. Borza DB, Chedid MF, Colon S, Lager DJ, Leung N, Fervenza FC. Recurrent Goodpasture's disease secondary to a monoclonal IgA1-kappa antibody autoreactive with the alpha1/alpha2 chains of type IV collagen. *Am J Kidney Dis* 2005; 45: 397-406.
26. Jennette JC. Rapidly progressive crescentic glomerulonephritis. *Kidney Int* 2003; 63: 1164-1177.
27. Flores JC, Taube D, Savage CO, Cameron JS, Lockwood CM, Williams DG, et al. Clinical and immunological evolution of oligoanuric anti-GBM nephritis treated by haemodialysis. *Lancet* 1986; 1: 5-8.
28. Johnson JP, Moore J Jr, Austin HA 3rd, Balow JE, Antonovych TT, Wilson CB. Therapy of anti-glomerular basement membrane antibody disease: analysis of prognostic significance of clinical, pathologic and treatment factors. *Medicine (Baltimore)* 1985; 64: 219-27.
29. Kidney Disease: Improving Global Outcomes (KDIGO) ANCA Vasculitis Work Group. KDIGO 2024 Clinical Practice Guideline for the Management of Antineutrophil Cytoplasmic Antibody (ANCA)-Associated Vasculitis. *Kidney Int*. 2024; 105: S71-S116.
30. Mukhtyar C, Guillevin L, Cid MC, Dasgupta B, de Groot K, Gross W, et al. EULAR recommendations for the management of primary small and medium vessel vasculitis. *Ann Rheum Dis* 2009; 68: 310-317.
31. Walsh M, Merkel PA, Peh CA, Szpirt WM, Puéchal X, Fujimoto S, et al. Plasma Exchange and Glucocorticoids in Severe ANCA-Associated Vasculitis. *N Engl J Med* 2020; 382: 622-631.
32. Jayne DRW, Merkel PA, Schall TJ, Bekker P; ADVOCATE Study Group. Avacopan for the Treatment of ANCA-Associated Vasculitis. *N Engl J Med* 2021; 384: 599-609.
33. Harper L, Morgan MD, Walsh M, Hoglund P, Westman K, Flossmann O, et al. Pulse versus daily oral cyclophosphamide for induction of remission in ANCA-associated vasculitis: long-term follow-up. *Ann Rheum Dis* 2012; 71: 955-960.
34. Stone JH, Merkel PA, Spiera R, Seo P, Langford CA, Hoffman GS, et al. Rituximab versus cyclophosphamide for ANCA-associated vasculitis. *N Engl J Med* 2010; 363: 221-232.
35. Jones RB, Tervaert JW, Hauser T, Luqmani R, Morgan MD, Peh CA, et al. Rituximab versus cyclophosphamide in ANCA-associated renal vas-

Glomerulonefritis Rapidamente Progressiva

culitis. *N Engl J Med* 2010; 363: 211-220.

36. Geetha D, Specks U, Stone JH, Merkel PA, Seo P, Spiera R, et al. Rituximab for ANCA-Associated Vasculitis Immune Tolerance Network Research Group. Rituximab versus cyclophosphamide for ANCA-associated vasculitis with renal involvement. *J Am Soc Nephrol* 2015; 26: 976-85.

37. Geetha D, Hruskova Z, Segelmark M, Hogan J, Morgan MD, Cavero T, et al. Rituximab for treatment of severe renal disease in ANCA associated vasculitis. *J Nephrol* 2016; 29: 195-201.

38. Hellmich B, Sanchez-Alamo B, Schirmer JH, Berti A, Blockmans D, Cid MC, et al. EULAR recommendations for the management of ANCA-associated vasculitis: 2022 update. *Ann Rheum Dis* 2024; 83: 30-47

39. Casian A. Plasma exchange for severe renal vasculitis: long-term follow-up of the MEPEX trial. *Cli Exp Immunol* 2011, 164 (suppl 1): 50-61.

40. De Groot K, Rasmussen N, Bacon PA, Tervaert JW, Feighery C, Gregorini G, et al. Randomized trial of cyclophosphamide versus methotrexate for induction of remission in early systemic antineutrophil cytoplasmic antibody-associated vasculitis. *Arthritis Rheum* 2005; 52: 2461-249.

41. Jayne DRW, Bruchfeld AN, Harper L, Schaier M, Venning MC, Hamilton P, Burst V, et al. Randomized Trial of C5a Receptor Inhibitor Avacopan in ANCA-Associated Vasculitis. *J Am Soc Nephrol* 2017; 28: 2756-67.

42. Jayne D, Rasmussen N, Andrassy K, Bacon P, Tervaert JW, Dadoniené J, et al. A randomized trial of maintenance therapy for vasculitis associated with antineutrophil cytoplasmic autoantibodies. *N Engl J Med*. 2003; 349: 36-44.

43. Karras A, Pagnoux C, Haubitz M, Groot K, Puechal X, Tervaert JWC, et al. Randomised controlled trial of prolonged treatment in the remission phase of ANCA-associated vasculitis. *Ann Rheum Dis* 2017; 76: 1662-1668.

44. Sanders JS, de Joode AA, DeSevaux RG, Broekroelofs J, Voskuyl AE, van Paassen P, et al. Extended versus standard azathioprine maintenance therapy in newly diagnosed proteinase-3 antineutrophil cytoplasmic antibody-associated vasculitis patients who remain cytoplasmic antineutrophil cytoplasmic antibody-positive after induction of remission: a randomized clinical trial. *Nephrol Dial Transplant* 2016; 31: 1453-1459.

45. Pagnoux C, Mahr A, Hamidou MA, Boffa

JJ, Ruivard M, Ducroix JP, et al. Azathioprine or methotrexate maintenance for ANCA-associated vasculitis. *N Engl J Med* 2008; 359: 2790-2803.

46. Guillevin L, Pagnoux C, Karras A, Khouatra C, Aumaître O, Cohen P, et al. Rituximab versus azathioprine for maintenance in ANCA-associated vasculitis. *N Engl J Med* 2014; 371: 1771-1780.

47. Terrier B, Pagnoux C, Perrodeau É, Karras A, Khouatra C, Aumaître O, et al. Long-term efficacy of remission-maintenance regimens for ANCA-associated vasculitides. *Ann Rheum Dis* 2018; 77: 1150-1156.

48. Charles P, Terrier B, Perrodeau É, Cohen P, Faguer S, Huart A, et al. Comparison of individually tailored versus fixed-schedule rituximab regimen to maintain ANCA-associated vasculitis remission: results of a multicentre, randomised controlled, phase III trial (MAINRITSAN2). *Ann Rheum Dis*. 2018; 77: 1143-1149.

49. Delestre F, Charles P, Karras A, Pagnoux C, Néel A, Cohen P, et al. Rituximab as maintenance therapy for ANCA-associated vasculitides: pooled analysis and long-term outcome of 277 patients included in the MAINRITSAN trials. *Ann Rheum Dis* 2024; 83: 233-241.

50. Jayne D, Rasmussen N, Andrassy K, Bacon P, Tervaert JW, Dadoniené J, et al. A randomized trial of maintenance therapy for vasculitis associated with antineutrophil cytoplasmic autoantibodies. *N Engl J Med* 2003; 349: 36-44.

51. Metzler C, Miehle N, Manger K, Iking-Konert C, de Groot K, Hellmich B, et al. Elevated relapse rate under oral methotrexate versus leflunomide for maintenance of remission in Wegener's granulomatosis. *Rheumatology (Oxford)* 2007; 46: 1087-1091.

52. Stone JH, Holbrook JT, Marriott MA, Tibbs AK, Sejismundo LP, Min YI, et al. Solid malignancies among patients in the Wegener's Granulomatosis Etanercept Trial. *Arthritis Rheum* 2006; 54: 1608-1618.

53. Hiemstra TF, Walsh M, Mahr A, Savage CO, de Groot K, Harper L, et al. Mycophenolate mofetil vs azathioprine for remission maintenance in antineutrophil cytoplasmic antibody-associated vasculitis: a randomized controlled trial. *JAMA* 2010; 304: 2381-2388.

54. Sanders JS, Huitma MG, Kallenberg CG, Stegeman CA. Prediction of relapses in PR3-ANCA-associated vasculitis by assessing responses of

ANCA titres to treatment. *Rheumatology (Oxford)* 2006; 45: 724-729.

55. Finkelstein JD, Merkel PA, Schroeder D, Hoffman GS, Spiera R, St Clair EW, et al. Antiproteinase 3 antineutrophil cytoplasmic antibodies and disease activity in Wegener granulomatosis. *Ann Intern Med* 2007; 147: 611-619.

56. Lionaki S, Hogan SL, Jennette CE, Hu Y, Hamra JB, Jennette JC, et al. The clinical course of ANCA small-vessel vasculitis on chronic dialysis. *Kidney Int* 2009; 76: 644-651.

57. Luqmani RA, Bacon PA, Moots RJ, Janssen BA, Pall A, Emery P, et al. Birmingham Vasculitis Activity Score (BVAS) in systemic necrotizing vasculitis. *QJM* 1994; 87: 671-678.

Glomerulonefritis e Infecciones

David Arroyo^a, Carmen Mon^b

^a Servicio de Nefrología. Hospital General Universitario Gregorio Marañón. Madrid

^b Hospital Universitario Severo Ochoa. Leganés, Madrid

Introducción

El conocimiento de las glomerulonefritis ha avanzado mucho en los últimos años. Estos avances han influido tanto en la nomenclatura como en la clasificación de estas entidades, más orientado a la patogenia y el patrón de lesión que a definir entidades [1]. Una gran parte de las glomerulonefritis tienen como base algún tipo de disregulación inmunológica, ocurren por una patología autoinmune de base y/o desencadenadas por un estímulo infeccioso, como ya describió Hipócrates [2]. Algunos patógenos muestran predisposición a producir determinados tipos de lesiones, pero actualmente se comprenden las glomerulonefritis infecciosas como un continuo de afectación renal que puede aparecer con diversas presentaciones clínicas y patrones histológicos, y que se pueden dar en individuos con algún tipo de predisposición genética e inmunológica.

Sin embargo, se mantienen las definiciones de algunas entidades por razones docentes, históricas y de frecuencia. Es el caso de las glomerulonefritis posestreptocócicas, que se diferencian de otras glomerulopatías asociadas a infecciones principalmente por presentar un periodo de latencia [3] [4]. En el segundo grupo se incluyen las glomerulonefritis asociadas a infecciones bacterianas (incluyendo la glomerulonefritis posinfecciosa IgA-dominante, o la endocardítica o la derivada de la infección de un shunt), así como una larga lista de posibles afectaciones renales por otras infecciones por bacterias, hongos, parásitos y virus (Tabla 1) [5].

Mención aparte merecen por su importancia las nefropatías por el virus de inmunodeficiencia humana (VIH) y los virus de las hepatitis B y C [6]. Aunque también se relacionan con infecciones, se omiten explícitamente la nefropatía IgA y las glomerulopatías C3, con entidad propia y revisadas en capítulos específicos de este manual. Asimismo, aunque se comenta brevemente la nefropatía aso-

ciada a la COVID-19, se puede consultar el capítulo específico disponible.

1. GLOMERULONEFRITIS AGUDA POSESTREPTOCÓCICA

a. ETIOPATOGENIA

La glomerulonefritis aguda posestreptocócica (GAPE) se produce después de una infección habitualmente cutánea o faríngea por estreptococos β -hemolíticos del grupo A (*Streptococcus pyogenes*). También se han reportado casos después de epidemias por *S. zooepidemicus* por ingesta de leche sin pasteurizar, así como por otros estreptococos [7] [8] [9].

La fisiopatología no está completamente aclarada, y es multifactorial [10]. Se asume el efecto patogénico directo de una proteína estreptocócica que induce daño por inmunocomplejos que se depositan a nivel glomerular. Como consecuencia, se modula la actividad del complemento y se producen factores quimiotácticos y citoquinas que atraen células inflamatorias, predominantemente neutrófilos [11].

En cuanto a las proteínas implicadas, la proteína M de superficie es la más estudiada. Existe evidencia de su papel patogénico, como secuencias compartidas con proteínas humanas o reacción cruzada con proteínas glomerulares como la vimentina [12]. Otras proteínas bacterianas halladas en los depósitos que actúan como antígenos nefritógenos son el receptor de plasmina asociado a nefritis (NA-Plr) y la endotoxina pirogénica estreptocócica B o SEBP [13] [14].

Hay factores de agresividad propios del germen. Existen cepas estreptocócicas específicamente nefritógenas [15] [16], algunas de forma genérica y otras específicamente tras infecciones cutáneas o faringoamigdalares. Por otro lado, las diferentes tasas

Tabla 1. Infecciones asociadas a glomerulonefritis

		BACTERIAS	
Diagnóstico / etiología	Características	Referencia	
Escherichia coli del grupo O	Glomerulonefritis aguda postinfecciosa	W1990	
Escherichia coli	Varices y trombocitosis (síndrome hemorrágico) que duran días	W1990a	
Streptococcus	Post-estreptocócica nefritis y glomerulonefritis postinfecciosa	[302] [302]	
Streptococcus	Glomerulonefritis asociada a nefrosis nefrótica postinfecciosa	[303] [304] [305] [306] [307] [308] [309] [310]	
Streptococcus	Glomerulonefritis asociada a glomerulonefritis postinfecciosa	[311] [312] [313] [314] [315] [316] [317]	
Streptococcus	Glomerulonefritis postinfecciosa asociada a síndrome hemorrágico	[318] [319] [320] [321] [322] [323]	
Streptococcus	Glomerulonefritis postinfecciosa asociada a síndrome hemorrágico	[324] [325] [326] [327] [328] [329] [330] [331] [332] [333]	
Streptococcus	Glomerulonefritis postinfecciosa asociada a síndrome hemorrágico	[334] [335] [336] [337] [338] [339] [340] [341]	
Streptococcus	Glomerulonefritis postinfecciosa asociada a síndrome hemorrágico	[342] [343]	
Streptococcus	Glomerulonefritis postinfecciosa asociada a síndrome hemorrágico	[344] [345] [346]	
Streptococcus	Glomerulonefritis postinfecciosa asociada a síndrome hemorrágico	[347] [348] [349] [350]	
Otros	Casos reportados en China: enterococo, Klebsiella, Acetivibrio, Shigella, otros	[351] [352]	
PARÁSITOS			
Diagnóstico / etiología	Características	Referencia	
Escherichia coli	Glomerulonefritis aguda postinfecciosa	W1990	
Escherichia coli	Glomerulonefritis aguda postinfecciosa	W1990a	
Escherichia coli	Glomerulonefritis aguda postinfecciosa	W1990	
Escherichia coli	Glomerulonefritis aguda postinfecciosa	[353] [354] [355] [356]	
Escherichia coli	Glomerulonefritis aguda postinfecciosa	[357] [358]	
Escherichia coli	Glomerulonefritis aguda postinfecciosa	[359] [360] [361] [362]	
Escherichia coli	Glomerulonefritis aguda postinfecciosa	[363] [364]	
Otros	Casos reportados en China: enterococo, Streptococcus, otros	[365] [366]	
VIRUS			
Diagnóstico / etiología	Características	Referencia	
Escherichia coli	Glomerulonefritis aguda postinfecciosa	[367] [368] [369] [370] [371]	
Escherichia coli	Glomerulonefritis aguda postinfecciosa	[372] [373] [374]	
Otros	Casos documentados con parvovirus B19, virus herpes zoster, citomegalovirus, muestro, coxsackievirus, rotavirus y otros	[375] [376] [377] [378] [379]	
HEPATOS			
Otros	Casos documentados con Escherichia coli, Klebsiella, Streptococcus y otros	[380]	

de afectación renal en las epidemias se explican por factores de susceptibilidad del huésped [17]. Se ha asociado a varios tipos de HLA, incluyendo DRW4, DPA*02-022, DPB1*05-01 y DRB1*03011. También es probable que contribuya cierta disregulación en la vía del complemento [18].

b. EPIDEMIOLOGÍA

Las primeras descripciones de GAPE aparecen en el siglo XIX. Durante mucho tiempo fue una de las nefritis agudas predominantes, pero desde finales del siglo pasado se observa una importante disminución del número de casos [10].

Una revisión de 11 estudios poblacionales mostró una incidencia de 24 casos por 100 000 pacientes-año en niños, de 2 casos por 100 000 pacientes-año en adultos en países en vías de desarrollo y de 0.3 casos por 100 000 pacientes-año en adultos en países desarrollados [19]. Estos datos infraestiman la incidencia real, ya que la enfermedad subclínica es 5 veces más frecuente que la clínica, y probablemente existen focos epidémicos no declarados [20] [21] [22].

Además del descenso en la incidencia, también ha variado el patrón de presentación. En países en vías de desarrollo, se mantiene el tipo clásico: más frecuente en varones con razón 2:1, y pico de edad entre los 2 y los 6 años [22]. En este contexto, es más frecuente la presentación en forma de focos o brotes epidémicos de infecciones estreptocócicas, con tasas observadas de afectación renal entre el 12 y el 38% [23] [24]. Por el contrario, en países desarrollados ha aparecido un nuevo patrón de casos esporádicos en pacientes de riesgo: añosos, inmunosuprimidos, oncológicos o alcohólicos [25]. Este grupo puede tener una presentación clínica más agresiva y peor pronóstico [26].

c. MANIFESTACIONES CLÍNICAS

El 80% de los casos son asintomáticos, y aparecen en forma de alteraciones urinarias asintomáticas que únicamente requieren de seguimiento. La presentación clásica sucede en forma síndrome nefrítico: fracaso renal agudo, hipertensión, hematuria y proteinuria [27]. El cuadro aparece con un periodo de latencia tras la infección originaria, que dura unos 10 días (7 a 21) en casos de faringitis y algo más (14 a 21 días, o más) cuando la infección es cutánea. El grado de severidad del fallo renal puede variar desde asintomático a oligoanuria [28]. La hi-

perensión suele ser leve o moderada, y ocurre en 3 de cada 4 pacientes. En los casos en adultos, puede haber síndrome nefrótico [29], y es más frecuente que la oliguria se complique con insuficiencia cardiaca, y que se requiera terapia renal sustitutiva.

d. DIAGNÓSTICO DIFERENCIAL

En función de la forma de presentación y el predominio de unos u otros síntomas, los principales diagnósticos diferenciales incluyen la insuficiencia renal rápidamente progresiva (especialmente en adultos mayores) y la nefropatía IgA con brotes de hematuria macroscópica. Más raramente, se puede confundir con una glomerulonefritis mesangiocapilar o con glomerulopatías C3, especialmente por la hipocomplementemia [30] [31]. Recientemente, se ha descrito en niños la presencia de anticuerpos antifactor B de la vía alterna de complemento, como forma de diagnóstico de la GAPE vs. la glomerulonefritis C3 [32].

e. HALLAZGOS DE LABORATORIO

En sangre, la insuficiencia renal aguda es menos frecuente en niños y jóvenes, pero se ve hasta en el 60% de los adultos [33]. En orina, el hallazgo de hematuria es casi constante, siendo macroscópica en un tercio de los casos [34]. Con frecuencia se acompaña de hematíes dismórficos y cilindros eritrocitarios. También puede haber leucocituria, y cilindros hialinos y granulosos [25]. La proteinuria también es casi constante, habitualmente subnefrótica e inferior a 0.5 gramos diarios [35]. La proteinuria en rango nefrótico se da hasta en el 20% de los adultos [36].

El estudio inmunológico muestra niveles descendidos de la fracción C3 del complemento en la fase aguda, retornando a la normalidad en unas 4-8 semanas [37] [38] [39]. Este descenso, junto a la normalidad en los niveles de C1q, C2 y C4 indican activación de la vía alterna [40] [41]. Es probable que la activación del complemento se dé también por la vía de la lectina, ya que se han demostrado depósitos de proteína de unión a la manosa [42]. Es posible que en la fase más inicial aparezcan crioglobulinas o factor reumatoide positivos [43]. Raramente hay alteraciones de la coagulación, tanto en forma de trombocitopenia como de factores de la cascada de coagulación, indicando un peor pronóstico [44] [45].

Los cultivos faríngeos o cutáneos muestran cre-

cimiento de estreptococo del grupo A sólo en el 25% de los casos [46]. Por ello, la serología es más eficaz. Los anticuerpos más utilizados son los antiestreptolisina O (ASLO), positivos en > 90% de pacientes con faringitis. La curva de anticuerpos puede ser más eficaz que los títulos absolutos, especialmente en pacientes con infección cutánea. Otros anticuerpos indicativos de infección estreptocócica incluyen los antiestreptoquinasa, antihialuronidasa y antidesoxirribonucleasa B. Varios de ellos se incluyen en el test estreptozima, que puede ser útil en pacientes con infección cutánea y para cepas que no producen estreptolisina [47].

f. HISTOLOGÍA

Dado que el diagnóstico se puede realizar por la clínica, la biopsia renal se reserva para casos dudosos con un curso temporal atípico o si no se identifica una infección previa. Sin embargo, es más frecuente necesitarla en los casos en adultos. A continuación, se describe el patrón de lesión más frecuente, pero según el momento y la gravedad, pueden aparecer patrones (membranoproliferativa, focal y segmentaria, extracapilar) [48].

En el momento agudo, la microscopía óptica muestra una glomerulonefritis proliferativa exudativa: hiper celularidad mesangial y endotelial, e infiltración del glomérulo por neutrófilos [49] [50]. La afectación glomerular es global y difusa. Puede haber semilunas extracapilares, pero suelen ser escasas, excepto en adultos [51] [52] [53] [54]. Con tinciones específicas como el tricrómico de Masson, se pueden ver depósitos subepiteliales en forma de jorobas (-humps- en inglés). Suele haber edema e infiltración leucocitaria intersticial de predominio mononuclear, que puede ser intensa. También se han observado casos de vasculitis, pero los vasos extraglomerulares no suelen mostrar alteraciones [55].

A partir de la segunda semana, los infiltrados neutrófilicos y la hiper celularidad endotelial van desapareciendo, siendo la proliferación mesangial más duradera. La resolución suele ser completa [56], pero en casos más severos pueden quedar cicatrices en forma de esclerosis focal y segmentaria.

La principal diferencia histológica en los casos en adultos es que se suele acompañar de daño por patología concomitante previa, especialmente arteriosclerosis y diabetes.

La inmunofluorescencia demuestra depósitos gra-

nulares difusos de inmunocomplejos en capilares y mesangio, muy positivos para C3 y variables para IgG [57]. Si existe positividad para C1q o IgM suele ser poco intensa, y la IgA es excepcional [25]. Se han descrito varios patrones, pero no se ha demostrado que tengan valor pronóstico. El patrón en guirnalda muestra numerosos depósitos granulares a lo largo de la pared capilar, y suele asociarse a proteinuria en rango nefrótico. El patrón en cielo estrellado muestra depósitos granulares más dispersos, con afectación clínica más leve. El patrón mesangial, con predominio de C3, suele observarse en la fase de resolución [50] [58].

En casos dudosos, se pueden plantear la detección de NAP1r por inmunohistoquímica, o una zimografía para valorar la actividad de plasmina [59].

La microscopía electrónica muestra los característicos depósitos densos subepiteliales en forma de joroba (-humps-), recubiertos por procesos podocitarios epiteliales desdibujados que contienen filamentos citoesqueléticos condensados formando una corona alrededor. Las jorobas no son patognómicas, ya que también se observan en otras glomerulonefritis [60]. También aparecen pequeños depósitos densos y dispersos a nivel subendotelial y mesangial [61]. En la fase de resolución, primero desaparecen las jorobas subepiteliales, y posteriormente los depósitos subendoteliales y mesangiales.

g. TRATAMIENTO

El tratamiento de la GAPE es de soporte. El manejo sintomático incluye el uso de fármacos antihipertensivos, y de diuréticos para tratar la retención hidrosalina. En los pacientes resistentes a tratamiento diurético o con alteraciones electrolíticas o gasométricas persistentes, es posible que se requiera terapia renal sustitutiva.

No existe evidencia actual para el uso de inmunosupresores [62], aunque se han probado en casos de proliferación extracapilar y mala evolución [63] [64]. Tampoco hay evidencia que favorezca el tratamiento antibiótico una vez establecido el cuadro de nefritis, pues el foco infeccioso suele estar resuelto, pero en caso de duda se suele prescribir. En las epidemias de infección estreptocócica, la administración de antibióticos parece prevenir la afectación renal [65] [66].

h. PRONÓSTICO

El fracaso renal y la hipertensión resuelven espontánea y progresivamente en 1 o 2 semanas [28] [67]. La hematuria y la proteinuria pueden durar varios meses. Ocasionalmente, la microhematuria puede persistir durante años.

En niños es de esperar la curación completa [68]. La mortalidad se estima en un 1%, ocurriendo el 97% en países en vías de desarrollo. La presencia de fracaso renal agudo no se asocia con peor pronóstico. A largo plazo, el pronóstico no es completamente benigno, especialmente si ha habido proliferación extracapilar difusa [69]. Los factores predictores de evolución a cronicidad incluyen persistencia de la infección, predisposición genética en la vía del complemento, alteraciones tubulointersticiales y daño renal previo [70]. Lo más frecuente es que a largo plazo sólo se dé hipertensión arterial leve [71] [72].

En los adultos, la mortalidad puede alcanzar el 30% [36]. No existen muchos estudios de seguimiento a largo plazo, pero hasta un tercio de los supervivientes pueden desarrollar enfermedad renal crónica [73].

2. GLOMERULONEFRITIS ASOCIADAS A OTRAS INFECCIONES

Las glomerulonefritis agudas relacionadas con otras infecciones se caracterizan por una mayor heterogeneidad etiológica, clínica e histológica, y porque habitualmente la infección aún está activa.

En cuanto a la etiología, actualmente los casos por infecciones estafilocócicas son igual de frecuentes que por estreptococos, incluso más en ancianos [74]. El más habitual es el *Staphylococcus aureus*, habitualmente resistente a meticilina [75] [76]. Hay casos descritos por otros estafilococos, así como por gérmenes Gram negativos, que pueden suponer hasta el 10% de los casos [52] [77] [78]. Otros casos incluyen también hongos y parásitos (Tabla 1). La infección puede provenir de focos más variados, incluyendo oral y gingival, respiratorio o urinario [79]. Los pacientes suelen presentar algún tipo de condición predisponente en más de la mitad de los casos: diabetes, alcoholismo, neoplasia u otros [25]. La patogenia está menos dilucidada que en la GAPE, pero la evidencia apunta a mecanismos

inmunológicos similares.

La presentación clínica habitual es en forma de síndrome nefrítico, similar a la GAPE del adulto. La hipertensión es frecuente. Suele ir con hematuria y proteinuria. El fracaso renal suele ser severo, con necesidad de diálisis en más de la mitad de los pacientes [74]. Analíticamente, la hipocomplementemia es también frecuente, pero menos constante: un 70% muestran descenso de la fracción C3, y un 15-30% descenso de C4 [74] [78].

La microscopía óptica suele mostrar una glomerulonefritis exudativa con proliferación endocapilar focal o difusa y ocasionalmente semilunas, pero se han descrito diversos patrones histológicos. La afectación túbulointersticial y vascular depende de la presencia de comorbilidades. La inmunofluorescencia es variable según la situación, desde exclusivamente positiva para C3, diferentes depósitos, o incluso negativa o con patrón -full house- en la endocarditis.

Junto a las medidas de soporte, el pilar del tratamiento consiste en erradicar la infección, que suele estar activa en el momento del diagnóstico. No hay evidencia para el uso de inmunosupresores, que además pueden agravar el cuadro infeccioso de base. Hay reportes aislados sobre el posible uso de esteroides y ciclofosfamida en casos de proliferación extracapilar [80].

El pronóstico es muy variable. La coexistencia de diabetes y otras comorbilidades, así como la presencia difusa de semilunas en la biopsia, son indicadores de mal pronóstico [79] [81].

a. GLOMERULONEFRITIS POSINFECCIOSA IgA DOMINANTE

Este tipo de glomerulonefritis es una variante de reciente descripción en la literatura, cuya frecuencia parece estar aumentando en los últimos años [82]. en la que la glomerulonefritis endocapilar se asocia a una inmunofluorescencia con dominancia o codominancia de IgA [83] [84]. Suele coexistir positividad de menor intensidad para IgG, IgM o C3, y también se han descrito patrones histológicos de proliferación mesangial o extracapilar. Por su epidemiología y curso clínico, no parece una exacerbación de una nefropatía IgA de base, de la que es el principal diagnóstico diferencial (Tabla 2). Sin embargo, la patogenia también parece involucrar alteraciones en la galactosidación de la IgA,

y se han descrito casos elevación de IgA sérica y de Schönlein-Henoch [85] [86] [87]. El hallazgo de positividad para IgA en glomérulos completamente esclerosados favorece el diagnóstico de la nefropatía IgA de base, mientras que la IgA dominante suele tener un patrón más inflamatorio [88] [89].

Se asocia habitualmente a infecciones activas por *Staphylococcus aureus*, frecuentemente resistentes a meticilina, pero también existen casos por otros estafilococos y alguno puntual por bacterias Gram negativas de origen urinario y parvovirus B19 [90] [91]. El foco más frecuente es cutáneo, pero hay descripciones de infecciones respiratorias, óseas, urinarias y cardíacas [74]. La mayoría de pacientes son varones (ratio 4:1), añosos, y tienen diabetes o algún otro factor debilitante, especialmente hepatopatía [92]. La presentación clínica es similar a la de la GAPE, con menor frecuencia de hipocomplementemia [93]. Se han descrito casos con crioglobulinemia asociada [94]. El tratamiento indicado es la erradicación de la infección, y si no hay respuesta, ocasionalmente se plantea tratamiento inmunosupresor [95] [96]. Con todo, el pronóstico no siempre es benigno: un 40% llegan a requerir diálisis crónica, aunque la mayoría tenían asociada una nefropatía diabética.

b. ENDOCARDITIS INFECCIOSA

La glomerulonefritis posinfecciosa por endocarditis presenta una incidencia en progresivo descenso (22-78% de las endocarditis). Clásicamente, se asociaba a endocarditis infecciosa subaguda, pero actualmente aparece también en casos agudos, habitualmente por *S. aureus* [97] y con un número creciente de casos reportados asociados a *Bartonella* (Tabla 1). Los datos inmunológicos en sangre y en biopsia, así como la detección de antígenos bacterianos en los depósitos orientan a un mecanismo patogénico mediado por inmunocomplejos [98] [99].

La manifestación clínica más habitual es en forma de fracaso renal agudo de severidad variable, acompañado de hematuria, leucocituria y proteinuria. La hipocomplementemia es muy frecuente (60-90%), habitualmente con activación por la vía clásica. Aunque no es específica de afectación renal, el grado de hipocomplementemia se correlaciona con la gravedad del fracaso renal y la respuesta al tratamiento [100]. Ocasionalmente, puede coexistir positividad para crioglobulinas, factor reumatoide,

anticuerpos anticitoplasma de neutrófilo (ANCA) y antimembrana basal glomerular [101] [102] [103].

En la microscopía óptica, los patrones más frecuentes en las series recientes son la glomerulonefritis proliferativa focal y segmentaria y la proliferación extracapilar necrotizante con semilunas focales [104] [105]. También puede aparecer un patrón de proliferación endocapilar difusa similar al de la GAPE [106], y no es infrecuente la forma de vasculitis pauciinmune [107] [108] [109]. La inmunofluorescencia muestra depósitos granulares capilares y mesangiales de C3, con o sin IgG o IgM [97]. Hay casos reportados con inmunofluorescencia negativa, pero también con patrón completo semejando al lupus [110]. La microscopía electrónica demuestra depósitos electrodensos mesangiales, subendoteliales y subepiteliales junto a la proliferación mesangial y endocapilar [25] [97].

El tratamiento antibiótico es eficaz y consigue la remisión de la afectación renal, aunque a veces persisten durante años la microhematuria y la proteinuria [97]. En casos específicos, se ha planteado el uso de plasmaféresis, esteroides e inmunosupresores, aproximación que se debe plantear con extrema cautela ante el riesgo de exacerbación de la patología infecciosa [111] [112] [113] [114].

c. NEFRITIS DEL SHUNT

Los shunts son dispositivos utilizados para disminuir la presión intracraneal en la hidrocefalia normotensiva. Las glomerulonefritis asociadas a shunts eran más frecuentes cuando se utilizaban dispositivos ventrículo-vasculares, habitualmente en infecciones por *Staphylococcus albus* [115]. Actualmente, la hidrocefalia se trata con shunts ventrículo-peritoneales, menos proclives a infecciones, pero con casos descritos de glomerulonefritis [116].

Clínicamente, el cuadro debuta semanas o meses tras la implantación del shunt, aunque hay casos descritos años después [117] [118]. Se presenta con fiebre y síntomas sistémicos (anemia, hepatomegalia, esplenomegalia, púrpura cutánea, artralgias y adenopatías). A nivel renal, puede haber hematuria, proteinuria (que llega a ser nefrótica en un tercio de los pacientes), hipertensión y fracaso renal agudo. A nivel analítico, además de la elevación en los reactantes de fase aguda, se puede encontrar hipocomplementemia y positividad para factor reumatoide, crioglobulinas o ANCA [119] [120] [121].

La microscopía óptica puede mostrar un patrón de

Glomerulonefritis e Infecciones

Tabla 2. Factores diferenciadores de nefropatía IgA dominante vs. IgA clásica.

	IgA dominante	IgA clásica
Factores clínicos		
Edad	↑	↓
Hipocomplementemia	↑	↓
Elevación de IgA sérica	↑	↓
Fallo renal	↑	↓
Factores histológicos		
Proliferación endocapilar	↑	↓
Infiltración neutrofílica	↑	↓
Positividad para C3	↑	↓
Positividad mesangial para IgA	↓	↑
Positividad capilar	↑	↓
Positividad en glomérulos esclerosados	↓	↑
Depósitos subepiteliales	↑	↓

Adaptado de Wen Yk, 2010 [381].

proliferación mesangial o mesangiocapilar. La inmunofluorescencia muestra depósitos granulares de C3 e IgG, aunque a menudo predomina la IgM. En la microscopía electrónica se pueden ver depósitos electrodensos a nivel mesangial y subendotelial.

El tratamiento antibiótico y la retirada precoz del shunt suelen favorecer la remisión de la patología renal, pero hay casos de progresión a enfermedad renal terminal [122].

d. ABSCESOS INTERNOS

Se ha descrito asociación de glomerulonefritis con abscesos de localización pulmonar, abdominal y retroperitoneal [123]. La presentación clínica y analítica es comparable al de la glomerulonefritis en la endocarditis infecciosa, con hipocomplementemia y crioglobulinemia. Igualmente, la biopsia muestra proliferación difusa endocapilar y extracapilar. La remisión de la afectación renal depende de la adecuada respuesta al tratamiento antibiótico del absceso originario [124] [125].

e. MALARIA

De las cuatro especies de plasmodio que causan malaria en humanos, se ha documentado asociación con enfermedad renal con *Plasmodium malariae*, *P. falciparum* y *P. vivax* [126]. Series recientes apuntan a un descenso en la incidencia [127]. En el caso de *P. falciparum* lo habitual es la existencia de alteraciones urinarias asintomáticas sin afectación de la función renal [128] [129]. También hay reportes de esclerosis focal y segmentaria colapsante [130]. En el caso de *P. malariae* se puede ver glomerulonefritis proliferativa mesangial o mesangiocapilar, ocasionalmente con fracaso renal agudo, aunque también se ha descrito nefropatía membranosa [131] [132] [133]. La inmunofluorescencia muestra depósitos de C3, C4, IgG e IgM, mientras que la microscopía electrónica revela estos depósitos electrodensos en una membrana basal con engrosamiento irregular [134].

f. ESQUISTOSOMIASIS

Existen varias especies patógenas de *Schistosoma*, con diferentes afectaciones a nivel renal [135]. *S. mansoni* se asocia con cirrosis hepática, y se ha relacionado con glomerulonefritis proliferativa mesangial, mesangiocapilar y extracapilar, así como con nefropatía membranosa y amiloidosis [136] [137] [138] [139] [140]. El tratamiento de la infección no siempre produce una mejoría de la clínica renal [141] [142]. Hasta un tercio de los pacientes acaban en diálisis [143]. *S. hematobium* es causa de cistitis hemorrágica y carcinoma escamoso de vejiga. A nivel renal presenta una asociación típica con síndrome nefrótico por nefropatía membranosa, que responde al tratamiento antiparasitario [144].

g. LEISHMANIASIS

Se puede dar afectación renal en la infección por *Leishmania* sp., aunque las formas clínicamente evidentes son raras [145] [146]. Puede ocasionar fracaso renal agudo por nefritis intersticial aguda [147]. Entre las diferentes glomerulopatías reportadas se incluyen glomerulonefritis mesangial, endocapilar focal, mesangiocapilar difusa o crioglobulinemia, con depósitos variables de C3, IgG e IgM, o más raramente, en forma de amiloidosis [148] [149] [150] [151] [152]. La respuesta al tratamiento suele ser buena, aunque la precocidad del tratamiento es clave [153] [154].

h. OTROS

Existen multitud de casos descritos asociando otras infecciones a diferentes tipos de glomerulopatías. Varios de ellos se encuentran en la (Tabla 1).

3. GLOMERULONEFRITIS POR DETERMINADAS INFECCIONES VIRALES

a. VIRUS DE INMUNODEFICIENCIA HUMANA (VIH) Epidemiología

La epidemia que supone la infección por el VIH sufrió un cambio radical en la historia natural de la enfermedad con la aparición y posterior mejora del tratamiento antirretroviral de gran actividad (TARGA) [155]. De ser una enfermedad de elevada mortalidad e incontables manifestaciones sistémicas

ha pasado a ser una patología crónica, con mayor posibilidad de control virológico, y normalmente asintomática [156]. El TARGA también supuso un cambio en la epidemiología de la enfermedad renal asociada al VIH. El diagnóstico histológico ha caído del 80% en 1997 al 20% en 2004, aunque probablemente se deba hacer una distinción entre países en función de sus recursos sanitarios [157]. Actualmente, la incidencia de enfermedad renal terminal por nefropatía por VIH ha dejado de crecer y se mantiene estancada. Por el contrario, la prevalencia va en aumento en paralelo a la mejoría en la supervivencia global [158]. Se estima una prevalencia del 3.5% en programas de cribado, alcanzando el 7% en series de autopsias [159] [160].

Patogenia

Se pueden encontrar múltiples formas de afectación renal aguda y crónica en el paciente con VIH. De ellas, la más característica ha sido la nefropatía asociada al VIH, “NAVIH” o “HIVAN” en inglés [161] [162]. Mención aparte merece la iatrogenia farmacológica por los múltiples medicamentos que reciben [163], siendo el más estudiado el tenofovir, aparentemente con más efecto a corto que a largo plazo.

La NAVIH se describió como un patrón específico de glomeruloesclerosis focal y segmentaria colapsante, que causa síndrome nefrótico severo [164]. Aunque se puede dar en cualquier paciente, se da con mayor frecuencia en la raza negra con un ratio 12:1. Entre las potenciales causas para este desbalance se encuentra una mayor tasa de mutaciones virales atribuidas a factores raciales y una mayor predisposición del huésped con variantes genéticas en los genes *MKY9* y *APOL1* [165] [166] [167]. *APOL-1*, que se ha asociado a otras podocitopatías y nefropatías vasculares, multiplica el riesgo de NAVIH por 29 [168] [169]. Los mecanismos exactos son desconocidos, pero el aumento de interferón causado por el VIH aumenta la expresión de *APOL1* [170].

Entre los factores de riesgo modificables destacan un recuento bajo de linfocitos T CD4, aunque suele darse en pacientes sin infecciones oportunistas acompañantes [171]. Se sabe que existe un papel de toxicidad directa por el VIH a nivel renal [172], habiéndose detectado ARN viral en varias estirpes celulares renales incluso en pacientes con carga viral negativa [173] [174]. Los productos de varios

genes del virus (como nef y vpr) alteran el equilibrio de quinasas reguladoras del ciclo celular (p21, p27 y p57) en varias líneas celulares renales [175] [176] [177] [178]. También aumenta la síntesis de telomerasas como TERT, que estimulan la vía Wnt [179]. El resultado final es una proliferación de podocitos desdiferenciados [180].

Manifestaciones clínicas

Los pacientes con NAVIH suelen tener proteinuria, habitualmente por encima del rango nefrótico y generalmente muy elevada, aunque no siempre con un síndrome nefrótico clínico y bioquímico completo [164] [171] [181] [182] [183] [184]. Se suele acompañar de hipertensión arterial e insuficiencia renal. Puede haber microhematuria y leucocituria [185].

Diagnóstico

En microscopía óptica se observa un patrón de glomeruloesclerosis focal y segmentaria colapsante, con retracción de los capilares glomerulares y oclusión de sus luces, junto con marcada hipertrofia e hiperplasia de los podocitos viscerales que colapsan el glomérulo [186] [187]. La afectación suele ser más difusa y severa que en la glomeruloesclerosis focal y segmentaria primaria. Se acompaña típicamente de fibrosis e inflamación túbulo-intersticial marcada [161] [186]. Los pacientes con TARGA suelen presentar un patrón más parecido a la glomeruloesclerosis focal y segmentaria primaria que a la NAVIH [184]. La inmunofluorescencia es positiva para C3 e IgM. Con microscopía electrónica no se ven depósitos inmunes, sino depósitos fibrilares en forma de estructuras tubulares de 24 nm en el retículo endoplásmico de las células endoteliales y epiteliales [162] [186] [187].

Tratamiento

Es importante el cribado periódico de función renal en los pacientes con VIH [188]. El tratamiento de la NAVIH es el propio tratamiento antirretroviral, siendo una indicación de inicio de tratamiento incluso si el paciente no tuviera otras [189]. El uso de bloqueantes del sistema renina-angiotensina-aldosterona ha demostrado reducir la proteinuria y enlentecer la progresión de la insuficiencia renal [190] [191] [192]. Además de sus efectos hemodinámicos y su potencial antifibrótico sobre las células mesangiales, podrían actuar directamente

sobre la proteasa viral. Los estudios con inmunosupresores son escasos, con buena respuesta a corto plazo, pero con potenciales problemas infecciosos asociados [193] [194] [195] [196] [197] [198].

Los pacientes con VIH que requieren terapia renal sustitutiva tienen una supervivencia similar a los pacientes no infectados, tanto en hemodiálisis como en diálisis peritoneal [199]. Cabe remarcar que las medidas universales de precaución son suficientes para el paciente VIH en hemodiálisis, y el aislamiento no está indicado. Varios estudios recientes han demostrado que en pacientes bien controlados con TARGA, el trasplante renal es una opción adecuada [200]. Aunque presenta tasas más altas de rechazo, los resultados a largo plazo son similares al resto de población trasplantada [201] [202] [203]. La opción de donantes VIH positivos parece una alternativa aceptable para aumentar el número de órganos disponibles [204].

Otras formas de afectación renal por VIH

La NAVIH no es la única forma de afectación renal directa por el VIH [205]. La nefropatía por inmunocomplejos en el VIH (NIVIH, o HIVIK en inglés) es la segunda afectación relacionada, actualmente más frecuente que la NAVIH y especialmente en nuestro entorno [206] [207]. El aumento de su incidencia puede estar en relación con la modulación inmune asociada al TARGA. Entre las principales diferencias con la NAVIH, la NIVIH no es específica de raza negra, y su pronóstico es peor con menos probabilidades de recuperación [208].

Esta manifestación mediada por inmunocomplejos puede adoptar varios patrones histológicos. El más frecuente es mesangiocapilar, con presentación clínica similar a la glomerulonefritis membranoproliferativa tipo 1 clásica, con hipocomplementemia y crioglobulinemia, especialmente en pacientes coinfectados por el virus de la hepatitis C [209] [210]. Algunos casos pueden ser lupus-like, con positividad para ANA y anti-DNA [211] [212] [213]. También se han visto patrones de glomerulonefritis proliferativa mesangial, nefropatía membranosa o nefropatía IgA [157]. La nefropatía con inmunocomplejos por IgA anti-VIH puede presentar también varias formas, desde la afectación mesangial clásica a glomeruloesclerosis focal y segmentaria colapsante, con o sin síndrome de Schonlein-Hē-

noch [214] [215] [216] [217]. La indicación de tratamiento inmunosupresor es controvertida: se recomienda valorar el balance riesgo-beneficio al menos en pacientes con proliferación extracapilar [218].

Otras afectaciones reportadas en pacientes VIH incluyen enfermedad por cambios mínimos, nefropatía membranosa, amiloidosis, microangiopatía trombótica y nefropatías inmunotactoide y fibrilar [162] [219] [220] [221]. Sin embargo, al menos en entornos con alta disponibilidad de TARGA y el aumento concomitante en la supervivencia, cada vez es más frecuente que los pacientes con buen control viral presenten lesiones compatibles con nefropatía diabética y nefroangiosclerosis [222] [223].

b. VIRUS DE LA HEPATITIS B (VHB)

La infección por VHB se traduce en una hepatitis crónica en el 40% de los casos [224]. La vía de transmisión habitual en países endémicos suele ser vertical, por tanto, con una afectación renal infantil más frecuente [225] [226]. En los países desarrollados, donde la transmisión suele ser parenteral o sexual, es más frecuente en adultos [227] [228]. La incidencia de lesión renal es desconocida, pero se considera la enfermedad renal viral más frecuente [229]. La patogenia es claramente inmunomediada, habiéndose demostrado presencia de antígenos y anticuerpos de la hepatitis, así como material genético viral [230] [231]. Pese a ser más frecuente en pacientes en fase replicativa, se han dado casos en pacientes con hepatitis B oculta (con HBsAg negativo, pero DNA positivo en suero o tejidos) [232].

La presentación clínica más habitual es en forma de síndrome nefrótico, con función renal y sedimento normales, aunque a veces hay microhematuria. Normalmente coexiste con afectación hepática al menos leve, aunque no es raro que las transaminasas estén en niveles normales y que no se conozcan episodios de hepatitis aguda previa. La resolución espontánea es más frecuente en niños que en adultos [227] [233].

Histológicamente, la mayoría de los pacientes presentan una nefropatía membranosa, o más raramente, proliferación mesangial [227] [234] [235]. La inmunofluorescencia puede ser positiva para C3, IgG e IgM, o más raramente IgA. También se han descrito casos de proliferación mesangiocapilar con depósitos subendoteliales y subepiteliales, de poliarteritis nodosa y de amiloidosis [236]. Asimismo, algunos pacientes presentan asociación de semilu-

nas con proliferación extracapilar [237] [238].

El tratamiento es controvertido [239]. En caso de pacientes con nefropatía membranosa se prefiere la conducta expectante. El tratamiento antiviral parece tener un efecto positivo a nivel renal [240] [241] [242]. Los resultados del tratamiento antiviral con interferón sobre la afectación renal son conflictivos [243] [244] [245]. La lamivudina es el único antiviral análogo de nucleósido que ha demostrado reducir la proteinuria y frenar la progresión de la nefropatía [224] [240]. No obstante, no es el fármaco de elección por el desarrollo de resistencias, prefiriéndose actualmente otros fármacos como el tenofovir, el entecavir o la telbivudina, cuyos efectos sobre el pronóstico renal no son tan claros [246] [247] [248]. Algunas series muestran beneficio y seguridad con el uso de corticoides [249] [250]. Sin embargo, puede estimular la replicación viral, por lo que se desaconseja su uso generalizado [240] [251] [252]. La inmunosupresión se reserva con cautela para los casos de proliferación extracapilar o vasculitis secundaria [246] [253].

Además de las medidas universales para evitar la transmisión horizontal, las guías actuales de hemodiálisis recomiendan utilizar salas y monitores independientes y personal específicamente dedicado [254].

c. VIRUS DE LA HEPATITIS C (VHC)

La infección por el VHC deriva en una hepatopatía crónica en el 80% de los casos, lo que ha derivado en una prevalencia global en torno al 2-3% de la población [255]. Se estima que un tercio de los pacientes presentan afectación renal. La patogenia está mediada por inmunocomplejos (que pueden crioprecipitar o no), habiéndose demostrado la presencia de proteínas virales en el glomérulo [256], y una correlación entre la viremia o su desaparición con el tratamiento y el grado de proteinuria.

Las manifestaciones clínicas pueden ir desde alteraciones urinarias asintomáticas hasta insuficiencia renal progresiva típicamente proteinúrica [257] [258]. Aunque a menudo la proteinuria está en rango nefrótico, el síndrome nefrótico completo es infrecuente. La presencia de hipocomplementemia y otros marcadores inmunes es muy habitual. Si se asocia crioglobulinemia, se pueden dar los síntomas propios de esta, como síndrome constitucional, púrpura palpable, artritis o polineuropatía periféri-

ca. Suele haber algún grado de hepatopatía, pero a menudo las pruebas de función hepática son normales y no hay conocimiento de un episodio previo de hepatitis aguda.

Histológicamente, se manifiesta habitualmente en forma de glomerulonefritis mesangiocapilar tipo 1 (o a veces tipo 3), con o sin crioglobulinemia asociada [259] [260] [261] [262]. Se han descrito múltiples patrones: afectación extracapilar, proliferación difusa exudativa similar a la GAPE, glomerulonefritis inmunitoide o fibrilar, microangiopatía trombótica, vasculitis, etc. [263] [264] [265]. Si hay crioglobulinemia, se pueden encontrar -pseudotrombos- hialinos lumbales en la microscopía óptica, y depósitos electrodensos con estructura anular tubular en microscopía electrónica. Es raro encontrar el patrón de proliferación mesangiocapilar si no hay crioglobulinemia [259]. En la literatura hay reportes de nefropatía membranosa, sin hipocomplementemia ni crioglobulinas; estos casos parecen más probablemente primarios, lo que se demostraría con tinciones para el receptor de la fosfolipasa A2 [266].

El tratamiento antiviral suele producir una respuesta positiva a nivel renal [267] [268]. La terapia con interferón- γ podía en algunos casos exacerbar la proteinuria y la hematuria por mecanismos no conocidos [269]. La terapia combinada con ribavirina tiene un mejor efecto combinado a nivel renal [270] [271]. La reciente aparición de nuevos regímenes con fármacos antivirales de acción directa ha supuesto una revolución en el tratamiento de la infección por VHC, consiguiendo tasas de curación muy superiores a pautas previas. Hasta ahora, la experiencia con estos fármacos se reduce a los casos de crioglobulinemia, con resultados satisfactorios a corto plazo [272] [273] [274] [275]. Empieza a haber también evidencia positiva a largo plazo [276] [277] [278]. Aun así, en un 5% de pacientes el tratamiento con antiviral de acción directa no resuelve la crioglobulinemia ni la afectación renal (frente al 20-25% con tratamientos más antiguos) [279] [280] [281]. Los fármacos inmunosupresores y la plasmaféresis se reservan para los casos de crioglobulinemia activa o afectación extracapilar. Se han reportado aproximaciones con buenos resultados con ciclofosfamida, fludarabina y rituximab [282] [283] [284] [285]. Sin embargo, hay que hacer un balance riesgo-beneficio, ya que puede producir una exacerbación de la replicación

viral e incluso mutaciones virales con potenciales resistencias al tratamiento antiviral [286].

Los pacientes en hemodiálisis con VHC sin replicación viral no requieren aislamiento de monitor ni sala propia de diálisis, pero se recomienda como mínimo concentración en una parte de la sala o en turno propio, y dedicación exclusiva del personal de enfermería [254]. El trasplante renal es una opción adecuada, pero con la eficacia y tolerabilidad de los regímenes actuales se recomienda intentar la curación previa al trasplante [287] [288].

d. CORONAVIRUS TIPO 2 CAUSANTE DE SÍNDROME RESPIRATORIO AGUDO SEVERO (SARS-CoV-2)

Véase Coronavirus y Riñón

Este virus, causante de la enfermedad por coronavirus de 2019 o COVID-19, ha generado la mayor pandemia vivida en los últimos 100 años. Se trata de una infección con clínica variable desde asintomática hasta letal, caracterizada en los pacientes más afectados por una bronconeumonía intersticial bilateral y una respuesta inflamatoria sistémica desmedida. A nivel renal, se ha asociado fundamentalmente a fracaso renal agudo de origen multifactorial [289].

No obstante, también se han descrito casos de glomerulonefritis secundaria. Se están observando diferentes patrones clínicos e histológicos:

- El más reportado es una glomeruloesclerosis focal y segmentaria colapsante muy similar a la que produce el VIH, y que algunos han denominado por comparación "COVAN" [290] [291] [292]. Aunque en series iniciales se mostró la presencia de partículas virales en biopsias renales, las últimas series publicadas no confirman estos hallazgos [293] [294]. Es más frecuente en pacientes afroamericanos con mutación en APOL1. Se manifiesta como síndrome nefrótico súbito con fracaso renal asociado, y su pronóstico es malo.
- Otro patrón histológico reportado con frecuencia es el de vasculitis. Se han descrito casos asociados a ANCA y antiMBG, así como vasculitis IgA con Schonlein-Henöch [295] [296] [297]. Finalmente, se han publicado algunas series de casos con microangiopatía trombótica en la biopsia renal, aunque el diagnóstico dife-

rencia con la coagulación intravascular diseminada es complejo. La disfunción endotelial asociada a la COVID-19 podría ser el desencadenante de cuadros microangiopáticos en pacientes con factores predisponentes (fármacos o alteraciones de la vía del complemento) [298] [299] [300].

Aún no hay datos sobre pronóstico a largo plazo de estas patologías.

REFERENCIAS BIBLIOGRÁFICAS

1. Sethi S, Haas M, Markowitz GS, et al. Mayo Clinic/Renal Pathology Society Consensus Report on Pathologic Classification, Diagnosis, and Reporting of GN. *J Am Soc Nephrol* 2016; 27(5): 1278-87.
2. Dardioti V, Angelopoulos N, Hadjiconstantinou V. Renal diseases in the Hippocratic era. *Am J Nephrol* 1997; 17(3-4): 214-6.
3. Nadasdy T, Hebert LA. Infection-related glomerulonephritis: understanding mechanisms. *Semin Nephrol* 2011; 31(4): 369-75.
4. Glassock RJ, Alvarado A, Prosek J, et al. Staphylococcus-related glomerulonephritis and poststreptococcal glomerulonephritis: why defining «post» is important in understanding and treating infection-related glomerulonephritis. *Am J Kidney Dis* 2015; 65(6): 826-32.
5. Chapter 9: Infection-related glomerulonephritis. *Kidney Int Suppl* 2012; 2(2): 200-8.
6. Long JD, Rutledge SM, Sise ME. Autoimmune kidney diseases associated with chronic viral infections. *Rheum Dis Clin North Am* 2018; 44(4): 675-98.
7. Balter S, Benin A, Pinto SW, et al. Epidemic nephritis in Nova Serrana, Brazil. *Lancet* 2000; 355(9217): 1776-80.
8. Torres RSLA, Santos TZ, Bernardes AFL, et al. Outbreak of glomerulonephritis caused by *Streptococcus zooepidemicus* SzPHV5 type in Monte Santo de Minas, Minas Gerais, Brazil. *J Clin Microbiol* 2018; 56(10): e00845-18.
9. Maharaj S, Seegobin K, Chrzanowski S, Chang S. Acute glomerulonephritis secondary to *Streptococcus anginosus*. *BMJ Case Rep.* 2018; 2018: bcr2017223314.
10. Rodríguez-Iturbe B, Musser JM. The current state of poststreptococcal glomerulonephritis. *J Am Soc Nephrol* 2008; 19(10): 1855-64.
11. Rodríguez-Iturbe B, Batsford S. Pathogenesis of poststreptococcal glomerulonephritis a century after Clemens von Pirquet. *Kidney Int* 2007; 71(11): 1094-104.
12. Kraus W, Ohshima K, Snyder DS, Beachey EH. Autoimmune sequence of streptococcal M protein shared with the intermediate filament protein, vimentin. *J Exp Med* 1989; 169(2): 481-92.
13. Yoshizawa N, Yamakami K, Fujino M, et al. Nephritis-associated plasmin receptor and acute poststreptococcal glomerulonephritis: characterization of the antigen and associated immune response. *J Am Soc Nephrol* 2004; 15(7): 1785-93.
14. Batsford SR, Mezzano S, Mihatsch M, et al. Is the nephritogenic antigen in post-streptococcal glomerulonephritis pyrogenic exotoxin B (SPE B) or GAPDH? *Kidney Int* 2005; 68(3): 1120-9.
15. Rammelkamp CH, Weaver RS. Acute glomerulonephritis, the significance of the variations in the incidence of the disease. *J Clin Invest* 1953; 32(4): 345-58.
16. Worthing KA, Lacey JA, Price DJ, et al. Systematic review of group A streptococcal emm types associated with acute post-streptococcal glomerulonephritis. *Am J Trop Med Hyg* 2019; 100(5): 1066-70.
17. Ahn S-Y, Ingulli E. Acute poststreptococcal glomerulonephritis: an update. *Curr Opin Pediatr* 2008; 20(2): 157-62.
18. Sethi S, Fervenza FC, Zhang Y, et al. Atypical postinfectious glomerulonephritis is associated with abnormalities in the alternative pathway of complement. *Kidney Int* 2013; 83(2): 293-9.
19. Carapetis JR, Steer AC, Mulholland EK, Weber M. The global burden of group A streptococcal diseases. *Lancet Infect Dis* 2005; 5(11): 685-94.
20. Streeton CL, Hanna JN, Messer RD, Merianos A. An epidemic of acute post-streptococcal glomerulonephritis among aboriginal children. *J Paediatr Child Health* 1995; 31(3): 245-8.
21. Stratta P, Musetti C, Barreca A, Mazzucco G. New trends of an old disease: the acute post infectious glomerulonephritis at the beginning of the new millenium. *J Nephrol* 2014; 27(3): 229-39.
22. Rodríguez-Iturbe B, Haas M. Post-Streptococcal Glomerulonephritis. En: Ferretti JJ, Stevens DL, Fischetti VA, editores. *Streptococcus pyogenes*

nes : Basic Biology to Clinical Manifestations [Internet]. Oklahoma City (OK): University of Oklahoma Health Sciences Center; 2016. Disponible en: <http://www.ncbi.nlm.nih.gov/books/NBK333429/>

23. Popović-Rolović M, Kostić M, Antić-Peco A, et al. Medium- and long-term prognosis of patients with acute poststreptococcal glomerulonephritis. *Nephron* 1991; 58(4): 393-9.

24. Buzio C, Allegri L, Mutti A, et al. Significance of albuminuria in the follow-up of acute poststreptococcal glomerulonephritis. *Clin Nephrol* 1994; 41(5): 259-64.

25. Nasr SH, Markowitz GS, Stokes MB, et al. Acute postinfectious glomerulonephritis in the modern era: experience with 86 adults and review of the literature. *Medicine (Baltimore)* 2008; 87(1): 21-32.

26. Zappa M, Salviani C, Gaggiotti M, et al. Infection-related glomerulonephritis: the new face of an old disease. *G Ital Nefrol.* 2020; 37(6): 2020-vol6.

27. Rawla P, Padala SA, Ludhwani D. Poststreptococcal glomerulonephritis. 2020. In: *StatPearls* [Internet]. Treasure Island (FL): StatPearls Publishing; 2021 Jan.

28. Ferrario F, Kourilsky O, Morel-Maroger L. Acute endocapillary glomerulonephritis in adults: a histologic and clinical comparison between patients with and without initial acute renal failure. *Clin Nephrol* 1983; 19(1): 17-23.

29. Noda S, Mandai S, Oda T, et al. Asymptomatic sinusitis as an origin of infection-related glomerulonephritis manifesting steroid-resistant nephrotic syndrome: A case report. *Medicine (Baltimore)* 2020; 99(25): e20572.

30. Espinosa-Figueroa JL, Cano-Megías M, Martínez-Miguel P, Velo-Plaza M. Recurrent post-infectious glomerulonephritis: an unusual evolution compatible with C3 glomerulopathy. *BMJ Case Rep* 2018; 2018: bcr2017222979.

31. Chamarthi G, Clapp WL, Bejjanki H, et al. Infection-related glomerulonephritis and C3 glomerulonephritis - Similar yet dissimilar: A case report and brief review of current literature. *Cureus.* 2020; 12(2): e7127.

32. Chauvet S, Berthaud R, Devriese M, et al. Anti-factor B antibodies and acute postinfectious GN in children. *J Am Soc Nephrol* 2020; 31(4): 829-40.

33. Washio M, Oh Y, Okuda S, Yanase T, et al.

Clinicopathological study of poststreptococcal glomerulonephritis in the elderly. *Clin Nephrol* 1994; 41(5): 265-70.

34. Dodge WF, Spargo BH, Travis LB, et al. Poststreptococcal glomerulonephritis. A prospective study in children. *N Engl J Med* 1972; 286(6): 273-8.

35. Hinglais N, Garcia-Torres R, Kleinknecht D. Long-term prognosis in acute glomerulonephritis. The predictive value of early clinical and pathological features observed in 65 patients. *Am J Med* 1974; 56(1): 52-60.

36. Melby PC, Musick WD, Luger AM, Khanna R. Poststreptococcal glomerulonephritis in the elderly. Report of a case and review of the literature. *Am J Nephrol* 1987; 7(3): 235-40.

37. Cameron JS, Vick RM, Ogg CS, et al. Plasma C3 and C4 concentrations in management of glomerulonephritis. *Br Med J* 1973; 3(5882): 668-72.

38. Sjöholm AG. Complement components and complement activation in acute poststreptococcal glomerulonephritis. *Int Arch Allergy Appl Immunol* 1979; 58(3): 274-84.

39. Madaio MP, Harrington JT. Current concepts. The diagnosis of acute glomerulonephritis. *N Engl J Med* 1983; 309(21): 1299-302.

40. Matsell DG, Roy S, Tamerius JD, et al. Plasma terminal complement complexes in acute poststreptococcal glomerulonephritis. *Am J Kidney Dis* 1991; 17(3): 311-6.

41. Hebert LA, Cosio FG, Neff JC. Diagnostic significance of hypocomplementemia. *Kidney Int* 1991; 39(5): 811-21.

42. Hisano S, Matsushita M, Fujita T, et al. Activation of the lectin complement pathway in post-streptococcal acute glomerulonephritis. *Pathol Int* 2007; 57(6): 351-7.

43. McIntosh RM, Kulvinskis C, Kaufman DB. Cryoglobulins. II. The biological and chemical properties of cryoproteins in acute post-streptococcal glomerulonephritis. *Int Arch Allergy Appl Immunol* 1971; 41(5): 700-15.

44. Alkjaersig NK, Fletcher AP, Lewis ML, et al. Pathophysiological response of the blood coagulation system in acute glomerulonephritis. *Kidney Int* 1976; 10(4): 319-28.

45. Mezzano S, Kunick M, Olavarria F, et al. Detection of platelet-activating factor in plasma of patients with streptococcal nephritis. *J Am Soc*

Nephrol 1993; 4(2): 235-42.

46. Rodríguez-Iturbe B. Epidemic poststreptococcal glomerulonephritis. *Kidney Int* 1984; 25(1): 129-36.

47. Bergner-Rabinowitz S, Fleiderman S, Ferne M, et al. The new streptozyme test for streptococcal antibodies. Studies in the value of this multiple antigen test in glomerulonephritis, acute pharyngitis, and acute rheumatic fever. *Clin Pediatr (Phila)* 1975; 14(9): 804-9.

48. Sugimoto K, Enya T, Miyazaki K, et al. Membranoproliferative glomerulonephritis related to a streptococcal infection in a girl with IgA deficiency: a case report. *BMC Nephrol* 2020; 21(1): 68.

49. Rosenberg HG, Vial SU, Pomeroy J, et al. Acute glomerulonephritis in children. An evolutive morphologic and immunologic study of the glomerular inflammation. *Pathol Res Pract* 1985; 180(6): 633-43.

50. Edelstein CL, Bates WD. Subtypes of acute postinfectious glomerulonephritis: a clinico-pathological correlation. *Clin Nephrol* 1992; 38(6): 311-7.

51. Modai D, Pik A, Behar M, et al. Biopsy proven evolution of post streptococcal glomerulonephritis to rapidly progressive glomerulonephritis of a post infectious type. *Clin Nephrol* 1985; 23(4): 198-202.

52. Montseny JJ, Kleinknecht D, Meyrier A. Rapidly progressive glomerulonephritis of infectious origin. *Ann Med Interne (Paris)* 1993; 144(5): 308-10.

53. Ramineni S, Bandi VK. Clinicopathological profile and outcomes of infection-related glomerulonephritis in adults. *Clin Nephrol* 2021; 95(2): 93-8.

54. Kurien AA, Prema KSJ, Gopalakrishnan N. Infection-related glomerulonephritis is the most common finding in renal biopsies in the very elderly in India. *Clin Kidney J* 2019; 14(1):454-6.

55. Yano K, Suzuki H, Oda T, et al. Crescentic poststreptococcal acute glomerulonephritis accompanied by small vessel vasculitis: case report of an elderly male. *BMC Nephrol* 2019; 20(1): 471.

56. Rosenberg HG, Donoso PL, Vial SU, et al. Clinical and morphological recovery between two episodes of acute glomerulonephritis: a light and electron microscopic study with immunofluorescence. *Clin Nephrol* 1984; 21(6): 350-4.

57. Michael AF, Drummond KN, Good RA, Vernier RL. Acute poststreptococcal glomerulonephritis: immune deposit disease. *J Clin Invest* 1966; 45(2): 237-48.

58. Sorger K, Gessler M, Hübner FK, et al. Follow-up studies of three subtypes of acute postinfectious glomerulonephritis ascertained by renal biopsy. *Clin Nephrol* 1987; 27(3): 111-24.

59. Uchida T, Oda T. Glomerular deposition of Nephritis-Associated Plasmin Receptor (NAPlr) and related plasmin activity: Key diagnostic biomarkers of bacterial infection-related glomerulonephritis. *Int J Mol Sci* 2020; 21(7): 2595.

60. Cook HT, Pickering MC. Histopathology of MPGN and C3 glomerulopathies. *Nat Rev Nephrol* 2015; 11(1): 14-22.

61. Velhote V, Saldanha LB, Malheiro PS, et al. Acute glomerulonephritis: three episodes demonstrated by light and electron microscopy, and immunofluorescence studies-a case report. *Clin Nephrol* 1986; 26(6): 307-10.

62. Zaffanello M, Cataldi L, Franchini M, Fanos V. Evidence-based treatment limitations prevent any therapeutic recommendation for acute poststreptococcal glomerulonephritis in children. *Med Sci Monit* 2010; 16(4): RA79-84.

63. Sathi S, Garg AK, Singh AK, et al. Postinfectious glomerulonephritis with crescents in an elderly diabetic patient after acute gastroenteritis: Case report. *Case Rep Nephrol Dial* 2019; 9(2): 64-71.

64. Gökalp C, Turkoglu RG, Yildiz F, et al. Plasmapheresis for the treatment of crescentic postinfectious glomerulonephritis: A case report. *Blood Purif* 2020; 49(1-2): 125-8.

65. Johnston F, Carapetis J, Patel MS, et al. Evaluating the use of penicillin to control outbreaks of acute poststreptococcal glomerulonephritis. *Pediatr Infect Dis J* 1999; 18(4): 327-32.

66. Sainato RJ, Weisse ME. Poststreptococcal glomerulonephritis and antibiotics: A fresh look at old data. *Clin Pediatr (Phila)* 2019; 58(1): 10-2.

67. Leonard CD, Nagle RB, Striker GE, et al. Acute glomerulonephritis with prolonged oliguria. An analysis of 29 cases. *Ann Intern Med* 1970; 73(5): 703-11.

68. Potter EV, Lipschultz SA, Abidh S, et al. Twelve to seventeen-year follow-up of patients with poststreptococcal acute glomerulonephritis in Trinidad. *N Engl J Med* 1982; 307(12): 725-9.

69. Baldwin DS. Chronic glomerulonephritis: nonimmunologic mechanisms of progressive glomerular damage. *Kidney Int* 1982; 21(1): 109-20.
70. Oda T, Yoshizawa N. Factors affecting the progression of infection-related glomerulonephritis to chronic kidney disease. *Int J Mol Sci* 2021; 22(2): 905.
71. Baldwin DS, Gluck MC, Schacht RG, Gallo G. The long-term course of poststreptococcal glomerulonephritis. *Ann Intern Med* 1974; 80(3): 342-58.
72. Lien JW, Mathew TH, Meadows R. Acute post-streptococcal glomerulonephritis in adults: a long-term study. *Q J Med* 1979; 48(189): 99-111.
73. Pinto SW, Sesso R, Vasconcelos E, et al. Follow-up of patients with epidemic poststreptococcal glomerulonephritis. *Am J Kidney Dis* 2001; 38(2): 249-55.
74. Nasr SH, Fidler ME, Valeri AM, et al. Postinfectious glomerulonephritis in the elderly. *J Am Soc Nephrol* 2011; 22(1): 187-95.
75. Wen Y-K. The spectrum of adult postinfectious glomerulonephritis in the new millennium. *Ren Fail* 2009; 31(8): 676-82.
76. Satoskar AA, Parikh SV, Nadasdy T. Epidemiology, pathogenesis, treatment and outcomes of infection-associated glomerulonephritis. *Nat Rev Nephrol* 2020; 16(1): 32-50.
77. Haffner D, Schindera F, Aschoff A, et al. The clinical spectrum of shunt nephritis. *Nephrol Dial Transplant* 1997; 12(6): 1143-8.
78. Moroni G, Pozzi C, Quaglini S, et al. Long-term prognosis of diffuse proliferative glomerulonephritis associated with infection in adults. *Nephrol Dial Transplant* 2002; 17(7): 1204-11.
79. Nasr SH, Radhakrishnan J, D'Agati VD. Bacterial infection-related glomerulonephritis in adults. *Kidney Int* 2013; 83(5): 792-803.
80. Zent R, Van Zyl Smit R, Duffield M, Cassidy MJ. Crescentic nephritis at Groote Schuur Hospital, South Africa--not a benign disease. *Clin Nephrol* 1994; 42(1): 22-9.
81. Nogueira RF, Oliveira N, Sousa V, Alves R. Staphylococcus-induced glomerulonephritis: potential role for corticosteroids. *BMJ Case Rep* 2021; 14(1): e237011.
82. Meehan SM, Lee JSJ. Increasing frequency of IgA GN related to infection. *Nefrologia* 2019; 39(4): 438-9.
83. Nasr SH, D'Agati VD. IgA-dominant post-infectious glomerulonephritis: a new twist on an old disease. *Nephron Clin Pract* 2011; 119(1): c18-25.
84. Bu R, Li Q, Duan Z, et al. Clinicopathologic features of IgA-dominant infection-associated glomerulonephritis: a pooled analysis of 78 cases. *Am J Nephrol* 2015; 41(2): 98-106.
85. Nagaba Y, Hiki Y, Aoyama T, et al. Effective antibiotic treatment of methicillin-resistant *Staphylococcus aureus*-associated glomerulonephritis. *Nephron* 2002; 92(2): 297-303.
86. Mahmood T, Puckrin R, Sugar L, Naimark D. Staphylococcus-associated glomerulonephritis mimicking Henoch-Schönlein purpura and cryoglobulinemic vasculitis in a patient with an epidural abscess: A case report and brief review of the literature. *Can J Kidney Health Dis* 2018; 5: 2054358118776325.
87. Han W, Suzuki T, Watanabe S, et al. Galactose-deficient IgA1 and nephritis-associated plasmin receptors as markers for IgA-dominant infection-related glomerulonephritis: A case report. *Medicine (Baltimore)* 2021; 100(5): e24460.
88. Handa T, Kakita H, Tateishi Y, et al. The features in IgA-dominant infection-related glomerulonephritis distinct from IgA nephropathy: a single-center study. *Clin Exp Nephrol* 2018; 22(5): 1116-27.
89. Brodsky SV, Nadasdy T, Cassol C, Satoskar A. IgA staining patterns differentiate between IgA nephropathy and IgA-dominant infection-associated glomerulonephritis. *Kidney Int Rep* 2020; 5(6): 909-11.
90. Shirai Y, Miura K, Yabuuchi T, et al. Rapid progression to end-stage renal disease in a child with IgA-dominant infection-related glomerulonephritis associated with parvovirus B19. *CEN Case Rep* 2020; 9(4): 423-30.
91. Zhang Y, Wang HB, Chu B, et al. Disparate effects of methicillin-resistant *Staphylococcus aureus* infection on renal function in IgA-dominant infection-associated glomerulonephritis and menstrual toxic shock syndrome: a case report and literature review. *J Int Med Res* 2020; 48(8): 300060520933810.
92. Hemminger J, Arole V, Ayoub I, et al. Acute glomerulonephritis with large confluent IgA-dominant deposits associated with liver cirrhosis. *PLoS One* 2018; 13(4): e0193274.
93. Miquelestorena-Standley E, Jaulerry C, Machet MC, et al. Clinicopathologic features of infec-

tion-related glomerulonephritis with IgA deposits: a French Nationwide study. *Diagn Pathol* 2020; 15(1): 62.

94. Khalighi MA, Al-Rabadi L, Chalasani M, et al. Staphylococcal infection-related glomerulonephritis with cryoglobulinemic features. *Kidney Int Rep* 2018; 3(5) :1128-34.

95. Okuyama S, Wakui H, Maki N, et al. Successful treatment of post-MRSA infection glomerulonephritis with steroid therapy. *Clin Nephrol* 2008; 70(4): 344-7.

96. Carbayo J, Rodriguez-Benitez P, Diaz-Crespo F, Muñoz de Morales A. IgA dominant postinfectious glomerulonephritis secondary to cutaneous infection by methicillin-resistant *Staphylococcus aureus*. *Nefrologia* 2019; 39(4): 446-8.

97. Neugarten J, Gallo GR, Baldwin DS. Glomerulonephritis in bacterial endocarditis. *Am J Kidney Dis* 1984; 3(5): 371-9.

98. Perez GO, Rothfield N, Williams RC. Immune-complex nephritis in bacterial endocarditis. *Arch Intern Med* 1976; 136(3): 334-6.

99. Yum M, Wheat LJ, Maxwell D, Edwards JL. Immunofluorescent localization of *Staphylococcus aureus* antigen in acute bacterial endocarditis nephritis. *Am J Clin Pathol* 1978; 70(5): 832-5.

100. O'Connor DT, Weisman MH, Fierer J. Activation of the alternate complement pathway in *Staph. aureus* infective endocarditis and its relationship to thrombocytopenia, coagulation abnormalities, and acute glomerulonephritis. *Clin Exp Immunol* 1978; 34(2): 179-87.

101. Hurwitz D, Quismorio FP, Friou GJ. Cryoglobulinaemia in patients with infectious endocarditis. *Clin Exp Immunol* 1975; 19(1): 131-41.

102. Subra JF, Michelet C, Laporte J, et al. The presence of cytoplasmic antineutrophil cytoplasmic antibodies (C-ANCA) in the course of subacute bacterial endocarditis with glomerular involvement, coincidence or association? *Clin Nephrol* 1998; 49(1): 15-8.

103. Levy RL, Hong R. The immune nature of subacute bacterial endocarditis (SBE) nephritis. *Am J Med* 1973; 54(5): 645-52.

104. Bauer A, Jabs WJ, Sufke S, et al. Vasculitic purpura with antineutrophil cytoplasmic antibody-positive acute renal failure in a patient with *Streptococcus bovis* case and *Neisseria subflava* bacteremia and subacute endocarditis. *Clin Nephrol* 2004; 62(2): 144-8.

105. Boils CL, Nasr SH, Walker PD, et al. Update on endocarditis-associated glomerulonephritis. *Kidney Int* 2015; 87(6): 1241-9.

106. Boulton-Jones JM, Sissons JG, Evans DJ, Peters DK. Renal lesions of subacute infective endocarditis. *Br Med J* 1974; 2(5909): 11-4.

107. Mohandes S, Satoskar A, Hebert L, Ayoub I. Bacterial endocarditis manifesting as autoimmune pulmonary renal syndrome: ANCA-associated lung hemorrhage and pauci-immune crescentic glomerulonephritis. *Clin Nephrol* 2018; 90(6): 431-3.

108. Bele D, Kojc N, Perše M, et al. Diagnostic and treatment challenge of unrecognized subacute bacterial endocarditis associated with ANCA-PR3 positive immunocomplex glomerulonephritis: a case report and literature review. *BMC Nephrol* 2020; 21(1): 40.

109. Brunet A, Julien G, Cros A, et al. Vasculitides and glomerulonephritis associated with *Staphylococcus aureus* infective endocarditis: cases reports and mini-review of the literature. *Ann Med* 2020; 52(6): 265-74.

110. Lee L-C, Lam K-K, Lee C-T, et al. «Full house» proliferative glomerulonephritis: an unreported presentation of subacute infective endocarditis. *J Nephrol* 2007; 20(6): 745-9.

111. McKinsey DS, McMurray TI, Flynn JM. Immune complex glomerulonephritis associated with *Staphylococcus aureus* bacteremia: response to corticosteroid therapy. *Rev Infect Dis* 1990; 12(1): 125-7.

112. Daimon S, Mizuno Y, Fujii S, et al. Infective endocarditis-induced crescentic glomerulonephritis dramatically improved by plasmapheresis. *Am J Kidney Dis* 1998; 32(2): 309-13.

113. Le Moing V, Lacassin F, Delahousse M, et al. Use of corticosteroids in glomerulonephritis related to infective endocarditis: three cases and review. *Clin Infect Dis* 1999; 28(5): 1057-61.

114. Malhotra K, Yerram P. Plasmapheresis and corticosteroids in infective endocarditis-related crescentic glomerulonephritis. *BMJ Case Rep* 2019; 12(3): e227672.

115. Schoenbaum SC, Gardner P, Shillito J. Infections of cerebrospinal fluid shunts: epidemiology, clinical manifestations, and therapy. *J Infect Dis* 1975; 131(5): 543-52.

116. Rifkinson-Mann S, Rifkinson N, Leong T. Shunt nephritis. Case report. *J Neurosurg* 1991; 74(4): 656-9.

117. Kubota M, Sakata Y, Saeki N, et al. A case of shunt nephritis diagnosed 17 years after ventriculoatrial shunt implantation. *Clin Neurol Neurosurg* 2001; 103(4): 245-6.
118. Harland TA, Winston KR, Jovanovich AJ, Johnson RJ. Shunt Nephritis: An Increasingly Unfamiliar Diagnosis. *World Neurosurg* 2018; 111: 346-8.
119. Black JA, Challacombe DN, Ockenden BG. Nephrotic syndrome associated with bacteraemia after shunt operations for hydrocephalus. *Lancet* 1965; 2(7419): 921-4.
120. Stickler GB, Shin MH, Burke EC, et al. Diffuse glomerulonephritis associated with infected ventriculoatrial shunt. *N Engl J Med* 1968; 279(20): 1077-82.
121. Iwata Y, Ohta S, Kawai K, et al. Shunt nephritis with positive titers for ANCA specific for proteinase 3. *Am J Kidney Dis* 2004; 43(5): e11-16.
122. Schoeneman M, Bennett B, Greifer I. Shunt nephritis progressing to chronic renal failure. *Am J Kidney Dis* 1982; 2(3): 375-7.
123. DiFranza LT, Markowitz GS, D'Agati VD, Santoriello D. Atypical infection-related glomerulonephritis with "masked" IgG-Kappa crystalline hump-like deposits. *Kidney Int Rep* 2020; 6(1): 228-33.
124. Beaufils M, Morel-Maroger L, Sraer JD, et al. Acute renal failure of glomerular origin during visceral abscesses. *N Engl J Med* 1976; 295(4): 185-9.
125. Danovitch GM, Nord EP, Barki Y, Krugliak L. Staphylococcal lung abscess and acute glomerulonephritis. *Isr J Med Sci* 1979; 15(10): 840-3.
126. Silva GB da, Pinto JR, Barros EJG, et al. Kidney involvement in malaria: an update. *Rev Inst Med Trop Sao Paulo* 2017; 59:e53.
127. Olowu WA, Adelusola KA, Adefehinti O, Oyetunji TG. Quartan malaria-associated childhood nephrotic syndrome: now a rare clinical entity in malaria endemic Nigeria. *Nephrol Dial Transplant* 2010; 25(3): 794-801.
128. Bhamarapravati N, Boonpucknavig S, Boonpucknavig V, Yaemboonruang C. Glomerular changes in acute plasmodium falciparum infection. An immunopathologic study. *Arch Pathol* 1973; 96(5): 289-93.
129. Eiam-Ong S, Sitprijia V. Falciparum malaria and the kidney: a model of inflammation. *Am J Kidney Dis* 1998; 32(3): 361-75.
130. Azhar M, Alasadi L, Kemnele S, et al. Collapsing focal segmental glomerulosclerosis with acute interstitial nephritis associated with *Plasmodium falciparum*: A case report and review of the literature. *Am J Case Rep* 2019; 20: 1576-80.
131. Hendrickse RG, Adeniyi A, Edington GM, et al. Quartan malarial nephrotic syndrome. Collaborative clinicopathological study in Nigerian children. *Lancet* 1972; 1(7761): 1143-9.
132. Hendrickse RG, Adeniyi A. Quartan malarial nephrotic syndrome in children. *Kidney Int* 1979; 16(1): 64-74.
133. Gentile F, Martino M, Santangelo L, et al. From Uganda to Italy: a case of nephrotic syndrome secondary to *Plasmodium* infection, Quartan malarial nephropathy and kidney failure. *Turk J Pediatr* 2019; 61(5): 776-9.
134. Houba V. Immunopathology of nephropathies associated with malaria. *Bull World Health Organ* 1975; 52(2): 199-207.
135. Barsoum RS. Schistosomiasis and the kidney. *Semin Nephrol* 2003; 23(1): 34-41.
136. Rocha H, Cruz T, Brito E, Susin M. Renal involvement in patients with hepatosplenic *Schistosoma mansoni*. *Am J Trop Med Hyg* 1976; 25(1): 108-15.
137. Barsoum RS. Schistosomal glomerulopathy: selection factors. *Nephrol Dial Transplant* 1987; 2(6): 488-97.
138. Sobh MA, Moustafa FE, Sally SM, et al. Characterisation of kidney lesions in early schistosomal-specific nephropathy. *Nephrol Dial Transplant* 1988; 3(4): 392-8.
139. Araújo SA, Neves PDMM, Wanderley DC, et al. The immunohistological profile of membranous nephropathy associated with chronic *Schistosoma mansoni* infection reveals a glomerulopathy with primary features. *Kidney Int* 2019; 96(3): 793-4.
140. Neves PD, Bridi RA, Ramalho JA, et al. *Schistosoma mansoni* infection as a trigger to collapsing glomerulopathy in a patient with high-risk APOL1 genotype. *PLoS Negl Trop Dis* 2020; 14(10): e0008582.
141. Sobh MA, Moustafa FE, Sally SM, et al. Effect of anti-schistosomal treatment on schistosomal-specific nephropathy. *Nephrol Dial Transplant* 1988; 3(6): 744-51.
142. Martinelli R, Noblat AC, Brito E, Rocha H.

Schistosoma mansoni-induced mesangiocapillary glomerulonephritis: influence of therapy. *Kidney Int* 1989; 35(5): 1227-33.

143. Neves PDMM, Jorge LB, Cavalcante LB, et al. Schistosomiasis-associated glomerulopathy: Clinical aspects, pathological characteristics, and renal outcomes. *Clin Nephrol* 2020; 93(5): 251-61.

144. Greenham R, Cameron AH. Schistosoma haematobium and the nephrotic syndrome. *Trans R Soc Trop Med Hyg* 1980; 74(5): 609-13.

145. Clementi A, Battaglia G, Floris M, et al. Renal involvement in leishmaniasis: a review of the literature. *NDT Plus* 2011; 4(3): 147-52.

146. Silva Junior GB da, Barros EJG, Daher EDF. Kidney involvement in leishmaniasis--a review. *Braz J Infect Dis* 2014; 18(4): 434-40.

147. Caravaca F, Muñoz A, Pizarro JL, et al. Acute renal failure in visceral leishmaniasis. *Am J Nephrol* 1991; 11(4): 350-2.

148. De Brito T, Hoshino-Shimizu S, Neto VA, et al. Glomerular involvement in human kala-azar. A light, immunofluorescent, and electron microscopic study based on kidney biopsies. *Am J Trop Med Hyg* 1975; 24(1): 9-18.

149. Dutra M, Martinelli R, de Carvalho EM, et al. Renal involvement in visceral leishmaniasis. *Am J Kidney Dis* 1985; 6(1): 22-7.

150. de Vallière S, Mary C, Joneberg JE, et al. AA-amyloidosis caused by visceral leishmaniasis in a human immunodeficiency virus-infected patient. *Am J Trop Med Hyg* 2009; 81(2): 209-12.

151. Ortiz M, Mon C, Herrero JC, et al. Glomerulonephritis and cryoglobulinemia: first manifestation of visceral leishmaniasis. *Clin Nephrol* 2015; 83(6): 370-7.

152. Padrón Romero M, Acevedo Ribó MM, Ahijado Hormigos FJ, et al. Membranoproliferative glomerulonephritis and mixed cryoglobulinemia as a form of presentation of visceral leishmaniasis. *Am J Case Rep* 2020; 21: e921445.

153. Beltrame A, Arzese A, Camporese A, et al. Acute renal failure due to visceral leishmaniasis by *Leishmania infantum* successfully treated with a single high dose of liposomal amphotericin B. *J Travel Med* 2008; 15(5): 358-60.

154. Puerta Carretero M, Ortega Díaz M, Corchete Prats E, et al. Necrotizing glomerulonephritis in patients with HIV, HCV and visceral leishmaniasis. *Nefrología* 2020; 40(4): 481-4.

155. Cohen SD, Kopp JB, Kimmel PL. Kidney

Diseases Associated with Human Immunodeficiency Virus Infection. *N Engl J Med* 2017; 377(24): 2363-74.

156. Joint United Nations Programme on HIV/AIDS. Global AIDS Update. 2016 [citado 28 de marzo de 2018]; Disponible en: <http://www.unaids.org/en/resources/documents/2016/Global-AIDS-update-2016>

157. Mallipattu SK, Salem F, Wyatt CM. The changing epidemiology of HIV-related chronic kidney disease in the era of antiretroviral therapy. *Kidney Int* 2014; 86(2): 259-65.

158. Razzak Chaudhary S, Workeneh BT, Montez-Rath ME, et al. Trends in the outcomes of end-stage renal disease secondary to human immunodeficiency virus-associated nephropathy. *Nephrol Dial Transplant* 2015; 30(10): 1734-40.

159. Ahuja TS, Borucki M, Funtanilla M, et al. Is the prevalence of HIV-associated nephropathy decreasing? *Am J Nephrol* 1999; 19(6): 655-9.

160. Shahinian V, Rajaraman S, Borucki M, et al. Prevalence of HIV-associated nephropathy in autopsies of HIV-infected patients. *Am J Kidney Dis* 2000; 35(5): 884-8.

161. D'Agati V, Appel GB. HIV infection and the kidney. *J Am Soc Nephrol* 1997; 8(1): 138-52.

162. D'Agati V, Appel GB. Renal pathology of human immunodeficiency virus infection. *Semin Nephrol* 1998; 18(4): 406-21.

163. McLaughlin MM, Guerrero AJ, Merker A. Renal effects of non-tenofovir antiretroviral therapy in patients living with HIV. *Drugs Context* 2018; 7: 212519.

164. Rao TK, Filippone EJ, Nicastrì AD, et al. Associated focal and segmental glomerulosclerosis in the acquired immunodeficiency syndrome. *N Engl J Med* 1984; 310(11): 669-73.

165. Winkler C, Modi W, Smith MW, et al. Genetic restriction of AIDS pathogenesis by an SDF-1 chemokine gene variant. ALIVE Study, Hemophilia Growth and Development Study (HGDS), Multicenter AIDS Cohort Study (MACS), Multicenter Hemophilia Cohort Study (MHCS), San Francisco City Cohort (SFCC). *Science* 1998; 279(5349): 389-93.

166. Kopp JB, Smith MW, Nelson GW, et al. MYH9 is a major-effect risk gene for focal segmental glomerulosclerosis. *Nat Genet* 2008; 40(10): 1175-84.

167. Genovese G, Friedman DJ, Ross MD, et al.

Association of trypanolytic ApoL1 variants with kidney disease in African Americans. *Science* 2010; 329(5993): 841-5.

168. Fine DM, Wasser WG, Estrella MM, et al. APOL1 risk variants predict histopathology and progression to ESRD in HIV-related kidney disease. *J Am Soc Nephrol* 2012; 23(2): 343-50.

169. Atta MG, Estrella MM, Kuperman M, et al. HIV-associated nephropathy patients with and without apolipoprotein L1 gene variants have similar clinical and pathological characteristics. *Kidney Int* 2012; 82(3): 338-43.

170. Nichols B, Jog P, Lee JH, et al. Innate immunity pathways regulate the nephropathy gene Apolipoprotein L1. *Kidney Int* 2015; 87(2): 332-42.

171. Carbone L, D'Agati V, Cheng JT, Appel GB. Course and prognosis of human immunodeficiency virus-associated nephropathy. *Am J Med* 1989; 87(4): 389-95.

172. Kimmel PL, Phillips TM, Ferreira-Centeno A, et al. HIV-associated immune-mediated renal disease. *Kidney Int* 1993; 44(6): 1327-40.

173. Bruggeman LA, Ross MD, Tanji N, et al. Renal epithelium is a previously unrecognized site of HIV-1 infection. *J Am Soc Nephrol* 2000; 11(11): 2079-87.

174. Avettand-Fenoël V, Rouzioux C, Legendre C, Canaud G. HIV Infection in the Native and Allograft Kidney: Implications for Management, Diagnosis, and Transplantation. *Transplantation* 2017; 101(9): 2003-8.

175. Shankland SJ, Eitner F, Hudkins KL, et al. Differential expression of cyclin-dependent kinase inhibitors in human glomerular disease: role in podocyte proliferation and maturation. *Kidney Int* 2000; 58(2): 674-83.

176. Husain M, Gusella GL, Klotman ME, et al. HIV-1 Nef induces proliferation and anchorage-independent growth in podocytes. *J Am Soc Nephrol* 2002; 13(7): 1806-15.

177. Zuo Y, Matsusaka T, Zhong J, et al. HIV-1 genes vpr and nef synergistically damage podocytes, leading to glomerulosclerosis. *J Am Soc Nephrol* 2006; 17(10): 2832-43.

178. Rosenstiel PE, Gruosso T, Letourneau AM, et al. HIV-1 Vpr inhibits cytokinesis in human proximal tubule cells. *Kidney Int* 2008; 74(8): 1049-58.

179. Shkreli M, Sarin KY, Pech MF, et al. Reversible cell-cycle entry in adult kidney podocytes

through regulated control of telomerase and Wnt signaling. *Nat Med* 2011; 18(1): 111-9.

180. Barisoni L, Kriz W, Mundel P, D'Agati V. The dysregulated podocyte phenotype: a novel concept in the pathogenesis of collapsing idiopathic focal segmental glomerulosclerosis and HIV-associated nephropathy. *J Am Soc Nephrol* 1999; 10(1): 51-61.

181. Rao TK, Friedman EA, Nicastrì AD. The types of renal disease in the acquired immunodeficiency syndrome. *N Engl J Med* 1987; 316(17): 1062-8.

182. Bourgoignie JJ, Meneses R, Ortiz C, Jaffe D, Pardo V. The clinical spectrum of renal disease associated with human immunodeficiency virus. *Am J Kidney Dis* 1988; 12(2): 131-7.

183. Glasscock RJ, Cohen AH, Danovitch G, Parσα KP. Human immunodeficiency virus (HIV) infection and the kidney. *Ann Intern Med* 1990; 112(1): 35-49.

184. Wyatt CM, Klotman PE, D'Agati VD. HIV-associated nephropathy: clinical presentation, pathology, and epidemiology in the era of antiretroviral therapy. *Semin Nephrol* 2008; 28(6): 513-22.

185. Valeri A, Neusy AJ. Acute and chronic renal disease in hospitalized AIDS patients. *Clin Nephrol* 1991; 35(3): 110-8.

186. D'Agati V, Suh JI, Carbone L, et al. Pathology of HIV-associated nephropathy: a detailed morphologic and comparative study. *Kidney Int* 1989; 35(6): 1358-70.

187. Chander P, Soni A, Suri A, et al. Renal ultrastructural markers in AIDS-associated nephropathy. *Am J Pathol* 1987; 126(3): 513-26.

188. Lucas GM, Ross MJ, Stock PG, et al. Clinical practice guideline for the management of chronic kidney disease in patients infected with HIV: 2014 update by the HIV Medicine Association of the Infectious Diseases Society of America. *Clin Infect Dis* 2014; 59(9): e96-138.

189. McMahon BA, Hanouneh M, Chedid A, et al. Association of HIV suppression with kidney disease progression among HIV-positive African Americans with biopsy-proven classic FSGS. *J Acquir Immune Defic Syndr* 2018; 79(5): 639-43.

190. Ouellette DR, Kelly JW, Anders GT. Serum angiotensin-converting enzyme level is elevated in patients with human immunodeficiency virus infection. *Arch Intern Med* 1992; 152(2): 321-4.

191. Burns GC, Paul SK, Toth IR, Sivak SL.

- Effect of angiotensin-converting enzyme inhibition in HIV-associated nephropathy. *J Am Soc Nephrol* 1997; 8(7): 1140-6.
192. Klotman PE. Early treatment with ACE inhibition may benefit HIV-associated nephropathy patients. *Am J Kidney Dis* 1998; 31(4): 719-720.
193. Ingulli E, Tejani A, Fikrig S, et al. Nephrotic syndrome associated with acquired immunodeficiency syndrome in children. *J Pediatr* 1991; 119(5): 710-6.
194. Smith MC, Pawar R, Carey JT, et al. Effect of corticosteroid therapy on human immunodeficiency virus-associated nephropathy. *Am J Med* 1994; 97(2): 145-51.
195. Smith MC, Austen JL, Carey JT, et al. Prednisone improves renal function and proteinuria in human immunodeficiency virus-associated nephropathy. *Am J Med* 1996; 101(1): 41-8.
196. Eustace JA, Nuernberger E, Choi M, et al. Cohort study of the treatment of severe HIV-associated nephropathy with corticosteroids. *Kidney Int* 2000; 58(3): 1253-60.
197. Wearne N, Swanepoel CR, Duffield MS, et al. The effects of add-on corticosteroids on renal outcomes in patients with biopsy proven HIV associated nephropathy: a single centre study from South Africa. *BMC Nephrol* 2019; 20(1): 44.
198. Tiong M, Wilson S, Pham A, Chrysostomou A. Successful treatment of HIV-associated lupus-like glomerulonephritis with mycophenolic acid. *Clin Case Rep* 2020; 8(9): 1601-4.
199. Soleymanian T, Raman S, Shannaq FN, et al. Survival and morbidity of HIV patients on hemodialysis and peritoneal dialysis: one center's experience and review of the literature. *Int Urol Nephrol* 2006; 38(2): 331-8.
200. Bhagani S, Sweny P, Brook G, British HIV Association. Guidelines for kidney transplantation in patients with HIV disease. *HIV Med* 2006; 7(3): 133-9.
201. Kumar MSA, Sierka DR, Damask AM, et al. Safety and success of kidney transplantation and concomitant immunosuppression in HIV-positive patients. *Kidney Int* 2005; 67(4): 1622-9.
202. Qiu J, Terasaki PI, Waki K, et al. HIV-positive renal recipients can achieve survival rates similar to those of HIV-negative patients. *Transplantation* 2006; 81(12): 1658-61.
203. Stock PG, Barin B, Murphy B, et al. Outcomes of kidney transplantation in HIV-infected recipients. *N Engl J Med* 2010; 363(21): 2004-14.
204. Muller E, Barday Z, Mendelson M, Kahn D. HIV-positive-to-HIV-positive kidney transplantation-results at 3 to 5 years. *N Engl J Med* 2015; 372(7): 613-20.
205. Sury K, Perazella MA. The changing face of Human Immunodeficiency Virus-mediated kidney disease. *Adv Chronic Kidney Dis* 2019; 26(3): 185-97.
206. Gutiérrez E, Morales E, Gutiérrez Martínez E, et al. Glomerulopathies associated to HIV infection: a Spanish perspective. *Nefrología* 2007; 27(4): 439-47.
207. Lescure F-X, Flateau C, Pacanowski J, et al. HIV-associated kidney glomerular diseases: changes with time and HAART. *Nephrol Dial Transplant* 2012; 27(6): 2349-55.
208. Fabian J, Naicker S, Goetsch S, Venter WDF. The clinical and histological response of HIV-associated kidney disease to antiretroviral therapy in South Africans. *Nephrol Dial Transplant* 2013; 28(6): 1543-54.
209. Stokes MB, Chawla H, Brody RI, et al. Immune complex glomerulonephritis in patients co-infected with human immunodeficiency virus and hepatitis C virus. *Am J Kidney Dis* 1997; 29(4): 514-25.
210. Cheng JT, Anderson HL, Markowitz GS, et al. Hepatitis C virus-associated glomerular disease in patients with human immunodeficiency virus co-infection. *J Am Soc Nephrol* 1999; 10(7): 1566-74.
211. D'Agati V, Seigle R. Coexistence of AIDS and lupus nephritis: a case report. *Am J Nephrol* 1990; 10(3): 243-7.
212. Contreras G, Green DF, Pardo V, et al. Systemic lupus erythematosus in two adults with human immunodeficiency virus infection. *Am J Kidney Dis* 1996; 28(2): 292-5.
213. Gindea S, Schwartzman J, Herlitz LC, et al. Proliferative glomerulonephritis in lupus patients with human immunodeficiency virus infection: a difficult clinical challenge. *Semin Arthritis Rheum* 2010; 40(3): 201-9.
214. Kenouch S, Delahousse M, Méry JP, Nochy D. Mesangial IgA deposits in two patients with AIDS-related complex. *Nephron* 1990; 54(4): 338-40.
215. Kimmel PL, Phillips TM, Ferreira-Centeno A, et al. Brief report: idiopathic IgA nephropathy in patients with human immunodeficiency virus infec-

tion. *N Engl J Med* 1992; 327(10): 702-6.

216. Beaufils H, Jouanneau C, Katlama C, et al. HIV-associated IgA nephropathy—a post-mortem study. *Nephrol Dial Transplant* 1995; 10(1): 35-8.

217. Katz A, Bargman JM, Miller DC, et al. IgA nephritis in HIV-positive patients: a new HIV-associated nephropathy? *Clin Nephrol* 1992; 38(2): 61-8.

218. Nobakht E, Cohen SD, Rosenberg AZ, Kimmel PL. HIV-associated immune complex kidney disease. *Nat Rev Nephrol* 2016; 12(5): 291-300.

219. Becker S, Fusco G, Fusco J, et al. HIV-associated thrombotic microangiopathy in the era of highly active antiretroviral therapy: an observational study. *Clin Infect Dis* 2004; 39 Suppl 5: S267-275.

220. Zhang L, Carson JM, Lucia MS. Fibrillary glomerulonephritis in an HIV patient without concurrent hepatitis C infection: Case report and review of the literature. *Clin Nephrol* 2018; 89(5): 381-6.

221. Rawala MS, Wright J, King J, et al. Membranous nephropathy in a patient with Human Immunodeficiency Virus shortly after initiation of HAART with Atripla. *Cureus* 2019; 11(1): e3932.

222. Wyatt CM, Morgello S, Katz-Malamed R, et al. The spectrum of kidney disease in patients with AIDS in the era of antiretroviral therapy. *Kidney Int* 2009; 75(4): 428-34.

223. Kudose S, Santoriello D, Bomback AS, et al. The spectrum of kidney biopsy findings in HIV-infected patients in the modern era. *Kidney Int* 2020; 97(5): 1006-16.

224. Tang S, Lai FM-M, Lui YH, et al. Lamivudine in hepatitis B-associated membranous nephropathy. *Kidney Int* 2005; 68(4): 1750-8.

225. Kleinknecht C, Levy M, Peix A, et al. Membranous glomerulonephritis and hepatitis B surface antigen in children. *J Pediatr* 1979; 95(6): 946-52.

226. Hsu HC, Wu CY, Lin CY, et al. Membranous nephropathy in 52 hepatitis B surface antigen (HBsAg) carrier children in Taiwan. *Kidney Int* 1989; 36(6): 1103-7.

227. Johnson RJ, Couser WG. Hepatitis B infection and renal disease: clinical, immunopathogenic and therapeutic considerations. *Kidney Int* 1990; 37(2): 663-76.

228. Lai KN, Li PK, Lui SF, et al. Membranous nephropathy related to hepatitis B virus in adults. *N Engl J Med* 1991; 324(21): 1457-63.

229. Lai ASH, Lai KN. Viral nephropathy. *Nat Clin Pract Nephrol* 2006; 2(5): 254-62.

230. Lai KN, Ho RT, Tam JS, Lai FM. Detection of hepatitis B virus DNA and RNA in kidneys of HBV related glomerulonephritis. *Kidney Int* 1996; 50(6): 1965-77.

231. Ohba S, Kimura K, Mise N, et al. Differential localization of s and e antigens in hepatitis B virus-associated glomerulonephritis. *Clin Nephrol* 1997; 48(1): 44-7.

232. Chuang YC, Chen YR, Kuo TH. Cryoglobulinemic glomerulonephritis with underlying occult HBV infection and Waldenström macroglobulinemia: A case report. *Medicine (Baltimore)* 2021; 100(7): e24792.

233. Gilbert RD, Wiggelinkhuizen J. The clinical course of hepatitis B virus-associated nephropathy. *Pediatr Nephrol* 1994; 8(1): 11-4.

234. Combes B, Shorey J, Barrera A, et al. Glomerulonephritis with deposition of Australia antigen-antibody complexes in glomerular basement membrane. *Lancet* 1971; 2(7718): 234-7.

235. Ozdamar SO, Gucer S, Tinaztepe K. Hepatitis-B virus associated nephropathies: a clinicopathological study in 14 children. *Pediatr Nephrol* 2003; 18(1): 23-8.

236. Kamimura H, Setsu T, Kimura N, et al. Renal impairment in chronic hepatitis B: A review. *Diseases* 2018; 6(2): 52.

237. Lai FM, Li PK, Suen MW, et al. Crescentic glomerulonephritis related to hepatitis B virus. *Mod Pathol* 1992; 5(3): 262-7.

238. Li PK, Lai FM, Ho SS, et al. Acute renal failure in hepatitis B virus-related membranous nephropathy with mesangiocapillary transition and crescentic transformation. *Am J Kidney Dis* 1992; 19(1): 76-80.

239. Liu Y, Shi C, Fan J, et al. Hepatitis B-related glomerulonephritis and optimization of treatment. *Expert Rev Gastroenterol Hepatol* 2020; 14(2): 113-25.

240. Zhang Y, Zhou J-H, Yin X-L, Wang F-Y. Treatment of hepatitis B virus-associated glomerulonephritis: a meta-analysis. *World J Gastroenterol* 2010; 16(6): 770-7.

241. Zheng X-Y, Wei R-B, Tang L, et al. Meta-analysis of combined therapy for adult hepatitis B virus-associated glomerulonephritis. *World J Gastroenterol* 2012; 18(8): 821-32.

242. Mazzaro C, Dal Maso L, Visentini M, et al. Hepatitis B virus-related cryoglobulinemic vasculitis. The role of antiviral nucleot(s)ide analogues: a

review. *J Intern Med* 2019; 286(3): 290-8.

243. Lisker-Melman M, Webb D, Di Bisceglie AM, et al. Glomerulonephritis caused by chronic hepatitis B virus infection: treatment with recombinant human alpha-interferon. *Ann Intern Med* 1989; 111(6): 479-83.

244. Conjeevaram HS, Hoofnagle JH, Austin HA, et al. Long-term outcome of hepatitis B virus-related glomerulonephritis after therapy with interferon alfa. *Gastroenterology* 1995; 109(2): 540-6.

245. Lin CY. Treatment of hepatitis B virus-associated membranous nephropathy with recombinant alpha-interferon. *Kidney Int* 1995; 47(1): 225-30.

246. Shah AS, Amarapurkar DN. Spectrum of hepatitis B and renal involvement. *Liver Int* 2018; 38(1): 23-32.

247. Mahajan V, D'Cruz S, Nada R, Sachdev A. Successful use of entecavir in Hepatitis B-associated membranous nephropathy. *J Trop Pediatr* 2018; 64(3): 249-52.

248. Yan Z, Qiao B, Zhang H, et al. Effectiveness of telbivudine antiviral treatment in patients with hepatitis B virus-associated glomerulonephritis: A 104-week pilot study. *Medicine (Baltimore)* 2018; 97(31): e11716.

249. Kataoka H, Mochizuki T, Akihisa T, et al. Successful entecavir plus prednisolone treatment for hepatitis B virus-associated membranoproliferative glomerulonephritis: A case report. *Medicine (Baltimore)* 2019; 98(2): e14014.

250. Zhang Y, Chen S, Yang D, et al. Efficacy and safety of long-term corticosteroid monotherapy in 26 cases of nephrotic syndrome with biopsy-proven membranous nephropathy induced by seronegative hepatitis B virus-associated glomerulonephritis. *Nephron* 2021: 1-10.

251. Lai KN, Tam JS, Lin HJ, Lai FM. The therapeutic dilemma of the usage of corticosteroid in patients with membranous nephropathy and persistent hepatitis B virus surface antigenaemia. *Nephron* 1990; 54(1): 12-7.

252. Lin CY. Clinical features and natural course of HBV-related glomerulopathy in children. *Kidney Int Suppl* 1991; 35: S46-53.

253. Mazzaro C, Dal Maso L, Visentini M, et al. Recent news in the treatment of hepatitis B virus-related cryoglobulinemic vasculitis. *Minerva Med* 2020; 111(6): 566-72.

254. Barril G, González Parra E, Alcázar R, et al.

Guidelines on hemodialysis-associated viral infections. *Nefrologia* 2004; 24 Suppl 2: 43-66.

255. Ansaldi F, Orsi A, Sticchi L, et al. Hepatitis C virus in the new era: perspectives in epidemiology, prevention, diagnostics and predictors of response to therapy. *World J Gastroenterol* 2014; 20(29): 9633-52.

256. Sansonno D, Gesualdo L, Manno C, et al. Hepatitis C virus-related proteins in kidney tissue from hepatitis C virus-infected patients with cryoglobulinemic membranoproliferative glomerulonephritis. *Hepatology* 1997; 25(5): 1237-44.

257. Cacoub P, Desbois AC, Isnard-Bagnis C, et al. Hepatitis C virus infection and chronic kidney disease: Time for reappraisal. *J Hepatol* 2016; 65(1 Suppl): S82-94.

258. Ferri C, Giuggioli D, Colaci M. Renal Manifestations of Hepatitis C Virus. *Clin Liver Dis* 2017; 21(3): 487-97.

259. Johnson RJ, Gretch DR, Yamabe H, et al. Membranoproliferative glomerulonephritis associated with hepatitis C virus infection. *N Engl J Med* 1993; 328(7): 465-70.

260. Johnson RJ, Willson R, Yamabe H, et al. Renal manifestations of hepatitis C virus infection. *Kidney Int* 1994; 46(5): 1255-63.

261. D'Amico G. Renal involvement in hepatitis C infection: cryoglobulinemic glomerulonephritis. *Kidney Int* 1998; 54(2): 650-71.

262. Sabry AA, Sobh MA, Irving WL, et al. A comprehensive study of the association between hepatitis C virus and glomerulopathy. *Nephrol Dial Transplant* 2002; 17(2): 239-45.

263. Markowitz GS, Cheng JT, Colvin RB, et al. Hepatitis C viral infection is associated with fibrillary glomerulonephritis and immunotactoid glomerulopathy. *J Am Soc Nephrol* 1998; 9(12): 2244-52.

264. Herzenberg AM, Telford JJ, De Luca LG, et al. Thrombotic microangiopathy associated with cryoglobulinemic membranoproliferative glomerulonephritis and hepatitis C. *Am J Kidney Dis* 1998; 31(3): 521-6.

265. Ozkok A, Yildiz A. Hepatitis C virus associated glomerulopathies. *World J Gastroenterol* 2014; 20(24): 7544-54.

266. Larsen CP, Messias NC, Silva FG, et al. Determination of primary versus secondary membranous glomerulopathy utilizing phospholipase A2 receptor staining in renal biopsies. *Mod Pathol*

2013; 26(5): 709-15.

267. Montero N, Favà A, Rodriguez E, et al. Treatment for hepatitis C virus-associated mixed cryoglobulinaemia. *Cochrane Database Syst Rev* 2018; 5(5): CD011403.

268. Latt NL. Update on the management of hepatitis C virus infection in the setting of chronic kidney disease and kidney transplantation. *Gastroenterol Hepatol (N Y)* 2018; 14(12): 687-705.

269. Ohta S, Yokoyama H, Wada T, et al. Exacerbation of glomerulonephritis in subjects with chronic hepatitis C virus infection after interferon therapy. *Am J Kidney Dis* 1999; 33(6): 1040-8.

270. Sabry AA, Sobh MA, Sheaaashaa HA, et al. Effect of combination therapy (ribavirin and interferon) in HCV-related glomerulopathy. *Nephrol Dial Transplant* 2002; 17(11): 1924-30.

271. Alric L, Plaisier E, Thébault S, et al. Influence of antiviral therapy in hepatitis C virus-associated cryoglobulinemic MPGN. *Am J Kidney Dis* 2004; 43(4): 617-23.

272. Sise ME, Bloom AK, Wisocky J, et al. Treatment of hepatitis C virus-associated mixed cryoglobulinemia with direct-acting antiviral agents. *Hepatology* 2016; 63(2): 408-17.

273. Gagnani L, Visentini M, Fognani E, et al. Prospective study of guideline-tailored therapy with direct-acting antivirals for hepatitis C virus-associated mixed cryoglobulinemia. *Hepatology* 2016; 64(5): 1473-82.

274. Rutledge SM, Chung RT, Sise ME. Treatment of hepatitis C virus infection in patients with mixed cryoglobulinemic syndrome and cryoglobulinemic glomerulonephritis. *Hemodial Int* 2018; 22 Suppl 1: S81-96.

275. Obrișcă B, Jurubiță R, Sorohan B, et al. Clinical outcome of HCV-associated cryoglobulinemic glomerulonephritis following treatment with direct acting antiviral agents: a case-based review. *Clin Rheumatol* 2019; 38(12): 3677-87.

276. Park H, Chen C, Wang W, et al. Chronic hepatitis C virus (HCV) increases the risk of chronic kidney disease (CKD) while effective HCV treatment decreases the incidence of CKD. *Hepatology* 2018; 67(2): 492-504.

277. Fabrizi F, Aghemo A, Lampertico P, et al. Immunosuppressive and antiviral treatment of hepatitis C virus-associated glomerular disease: A long-term follow-up. *Int J Artif Organs* 2018; 41(6): 306-18.

278. Sise ME, Chute DF, Oppong Y, et al. Direct-acting antiviral therapy slows kidney function decline in patients with Hepatitis C virus infection and chronic kidney disease. *Kidney Int* 2020; 97(1): 193-201.

279. Barbieri D, García-Prieto A, Torres E, et al. Mixed cryoglobulinaemia vasculitis after sustained hepatitis C virological response with direct-acting antivirals. *Clin Kidney J* 2018; 12(3): 362-4.

280. Comarmond C, Cacoub P, Saadoun D. Treatment of chronic hepatitis C-associated cryoglobulinemia vasculitis at the era of direct-acting antivirals. *Therap Adv Gastroenterol* 2020; 13: 1756284820942617.

281. Pérez de José A, Carbayo J, Pocerull A, et al. Direct-acting antiviral therapy improves kidney survival in hepatitis C virus-associated cryoglobulinaemia: the RENALCRYOGLOBULINEMIC study. *Clin Kidney J* 2020; 14(2): 586-92.

282. Quigg RJ, Brathwaite M, Gardner DF, et al. Successful cyclophosphamide treatment of cryoglobulinemic membranoproliferative glomerulonephritis associated with hepatitis C virus infection. *Am J Kidney Dis* 1995; 25(5): 798-800.

283. Rosenstock JL, Stern L, Sherman WH, et al. Fludarabine treatment of cryoglobulinemic glomerulonephritis. *Am J Kidney Dis* 2002; 40(3): 644-8.

284. Sansonno D, De Re V, Lauletta G, et al. Monoclonal antibody treatment of mixed cryoglobulinemia resistant to interferon alpha with an anti-CD20. *Blood* 2003; 101(10): 3818-26.

285. Saadoun D, Resche-Rigon M, Sene D, et al. Rituximab combined with Peg-interferon-ribavirin in refractory hepatitis C virus-associated cryoglobulinaemia vasculitis. *Ann Rheum Dis* 2008; 67(10): 1431-6.

286. Thiel J, Peters T, Mas Marques A, et al. Kinetics of hepatitis C (HCV) viraemia and quasispecies during treatment of HCV associated cryoglobulinaemia with pulse cyclophosphamide. *Ann Rheum Dis* 2002; 61(9): 838-41.

287. Rodriguez-Castro KI, Morisco F, Rigotti P, et al. Hepatitis C virus infection in end stage renal disease and after kidney transplant. *J Gastrointest Liver Dis* 2014; 23(3): 340-2.

288. Chute DF, Chung RT, Sise ME. Direct-acting antiviral therapy for hepatitis C virus infection in the kidney transplant recipient. *Kidney Int* 2018; 93(3): 560-7.

289. Ng JH, Bijol V, Sparks MA, et al. Pathophysiology and pathology of acute kidney injury in patients with COVID-19. *Adv Chronic Kidney Dis* 2020; 27(5): 365-76.
290. Kissling S, Rotman S, Gerber C, et al. Collapsing glomerulopathy in a COVID-19 patient. *Kidney Int* 2020; 98(1): 228-31.
291. Noble R, Tan MY, McCulloch T, et al. Collapsing glomerulopathy affecting native and transplant kidneys in individuals with COVID-19. *Nephron* 2020; 144(11): 589-94.
292. Tancredi T, DeWaters A, McGillen KL. Renal ultrasound findings secondary to COVID-19 related collapsing focal segmental glomerulosclerosis - A case report. *Clin Imaging* 2021; 71: 34-8.
293. Gaillard F, Ismael S, Sannier A, et al. Tubuloreticular inclusions in COVID-19-related collapsing glomerulopathy. *Kidney Int* 2020; 98(1): 241.
294. Kudose S, Batal I, Santoriello D, et al. Kidney biopsy findings in patients with COVID-19. *J Am Soc Nephrol* 2020; 31(9): 1959-68.
295. Suso AS, Mon C, Oñate Alonso I, et al. IgA vasculitis with nephritis (Henoch-Schönlein purpura) in a COVID-19 patient. *Kidney Int Rep* 2020; 5(11): 2074-8.
296. Li NL, Papini AB, Shao T, Girard L. Immunoglobulin-A vasculitis with renal involvement in a patient with COVID-19: A case report and review of acute kidney injury related to SARS-CoV-2. *Can J Kidney Health Dis* 202; 8: 2054358121991684.
297. Sharma P, Ng JH, Bijol V, et al. Pathology of COVID 19 associated acute kidney injury. *Clin Kidney J* 2021. En prensa.
298. Akilesh S, Nast CC, Yamashita M, et al. Multicenter clinicopathologic correlation of kidney biopsies performed in COVID-19 patients presenting with acute kidney injury or proteinuria. *Am J Kidney Dis* 2021; 77(1): 82-93.
299. Diorio C, McNERney KO, Lambert M, et al. Evidence of thrombotic microangiopathy in children with SARS-CoV-2 across the spectrum of clinical presentations. *Blood Adv* 2020; 4(23): 6051-63.
300. Bascuñana A, Mijaylova A, Vega A, et al. Thrombotic microangiopathy in a kidney transplant patient with COVID-19. *Kidney Med* 2021; 3(1):124-7.
301. Vitullo BB, O'Regan S, de Chadarevian JP, Kaplan BS. *Mycoplasma pneumoniae* associated with acute glomerulonephritis. *Nephron* 1978; 21(5): 284-8.
302. Campbell JH, Warwick G, Boulton-Jones M, et al. Rapidly progressive glomerulonephritis and nephrotic syndrome associated with *Mycoplasma pneumoniae pneumoniae*. *Nephrol Dial Transplant* 1991; 6(7): 518-20.
303. Krane NK, Espenan P, Walker PD, et al. Renal disease and syphilis: a report of nephrotic syndrome with minimal change disease. *Am J Kidney Dis* 1987; 9(2): 176-9.
304. Hunte W, al-Ghraoui F, Cohen RJ. Secondary syphilis and the nephrotic syndrome. *J Am Soc Nephrol* 1993; 3(7): 1351-5.
305. Araújo S de A, Giordano LF, Rosa AA de B, et al. Membranous glomerulonephritis secondary to syphilis. *Braz J Infect Dis* 2015; 19(4): 442-3.
306. Noutong SA, Chorny V, Alquadan KF, et al. A Red Herring in the Green Grass: Syphilitic Membranous Glomerulonephritis. *Am J Med* 2017; 130(3): 285-7.
307. Tognetti L, Cinotti E, Tripodi S, et al. Unusual presentation of secondary syphilis: membranoproliferative glomerulonephritis and mucocutaneous lesions. *Int J STD AIDS* 2018; 29(4): 410-3.
308. Orozco Guillén AO, Velazquez Silva RI, Moguel González B, et al. Acute IgA-dominant glomerulonephritis associated with syphilis infection in a pregnant teenager: A new disease association. *J Clin Med* 2019; 8(1): 114.
309. Nandikanti DK, George LK, Walker PD, et al. Resolution of syphilis-related rapidly progressive glomerulonephritis with penicillin therapy: Case report. *Clin Nephrol* 2020; 93(2): 106-10.
310. Inayat F, Almas T, Bokhari SRA, et al. Membranous glomerulonephritis as an uncommon presentation of secondary syphilis: A reminder on therapeutic decision-making in clinical practice. *J Investig Med High Impact Case Rep* 2020; 8: 2324709620967212.
311. D'Agati V, McEachrane S, Dicker R, Nielsen E. Cat scratch disease and glomerulonephritis. *Nephron* 1990; 56(4): 431-5.
312. Bookman I, Scholey JW, Jassal SV, et al. Necrotizing glomerulonephritis caused by *Bartonella henselae* endocarditis. *Am J Kidney Dis* 2004; 43(2): e25-30.
313. Khalighi MA, Nguyen S, Wiedeman JA, Palma Diaz MF. *Bartonella* endocarditis-associated glomerulonephritis: a case report and review of the literature. *Am J Kidney Dis* 2014; 63(6): 1060-5.

314. Bannon L, Choshen G, Giladi M, Ablin J. Bartonella endocarditis masquerading as systemic vasculitis with rapidly progressive glomerulonephritis (aka 'Löhleim nephritis'). *BMJ Case Rep* 2019; 12(12): e231413.
315. Chavin HC, Sierra M, Vicente L, et al. Bartonella endocarditis associated with glomerulonephritis and neuroretinitis. *Medicina (B Aires)* 2020; 80(2): 177-80.
316. Shaikh G, Gosmanova EO, Rigual-Soler N, Der Mesropian P. Systemic bartonellosis manifesting with endocarditis and membranoproliferative glomerulonephritis. *J Investig Med High Impact Case Rep* 2020; 8: 2324709620970726.
317. Yoshifuji A, Hibino Y, Komatsu M, et al. A case of glomerulonephritis caused by Bartonella spp. infective endocarditis: The difficulty and importance of differentiation from anti-neutrophil cytoplasmic antibody-related rapidly progressive glomerulonephritis. *Intern Med* 2021. En prensa.
318. Ponce P, Ramos A, Ferreira ML, et al. Renal involvement in leprosy. *Nephrol Dial Transplant* 1989; 4(2): 81-4.
319. Ahsan N, Wheeler DE, Palmer BF. Leprosy-associated renal disease: case report and review of the literature. *J Am Soc Nephrol* 1995; 5(8): 1546-52.
320. Nakayama EE, Ura S, Fleury RN, Soares V. Renal lesions in leprosy: a retrospective study of 199 autopsies. *Am J Kidney Dis* 2001; 38(1): 26-30.
321. Sharma A, Gupta R, Khaira A, et al. Renal involvement in leprosy: report of progression from diffuse proliferative to crescentic glomerulonephritis. *Clin Exp Nephrol* 2010; 14(3): 268-71.
322. Parente YDM, Castro AL, Araújo FB, et al. Acute renal failure by rapidly progressive glomerulonephritis with IgA deposition in a patient concomitantly diagnosed with multibacillary Hansen's disease: a case report. *J Bras Nefrol* 2019; 41(1):152-6.
323. Indhumathi E, Dhanapriya J, Dineshkumar T, et al. Hansen's disease with lepra reaction presenting with IgA dominant infection related glomerulonephritis. *Indian J Pathol Microbiol* 2020; 63(2): 289-91.
324. Somvanshi PP, Patni PD, Khan MA. Renal involvement in chronic pulmonary tuberculosis. *Indian J Med Sci* 1989; 43(3): 55-8.
325. O'Brien AA, Kelly P, Gaffney EF, et al. Immune complex glomerulonephritis secondary to tuberculosis. *Ir J Med Sci* 1990; 159(6): 187.
326. Rodríguez-García JL, Fraile G, Mampaso F, Teruel JL. Pulmonary tuberculosis associated with membranous nephropathy. *Nephron* 1990; 55(2): 218-9.
327. Pecchini F, Bufano G, Ghiringhelli P. Membranoproliferative glomerulonephritis secondary to tuberculosis. *Clin Nephrol* 1997; 47(1): 63-4.
328. Singh P, Khaira A, Sharma A, et al. IgA nephropathy associated with pleuropulmonary tuberculosis. *Singapore Med J* 2009; 50(7): e268-269.
329. Shang M-H, Zhu N, Hao J, et al. Membranous Nephropathy Associated with Tuberculosis. *Chin Med J (Engl)* 2016; 129(5): 622-3.
330. Oxley Oxland J, Ensor J, Freercks R. Tuberculosis and pauci-immune crescentic glomerulonephritis. *BMJ Case Rep* 2018; 2018.
331. Oxley Oxland J, Ensor J, Freercks R. Tuberculosis and pauci-immune crescentic glomerulonephritis. *BMJ Case Rep* 2018; 2018: bcr2017221948.
332. Wang Y, Tao Y. Tuberculosis-associated IgA nephropathy. *J Int Med Res* 2018; 46(7):2549-57.
333. Malhotra KP, Chandra A, Rao N, et al. Tuberculosis as a microbiologically proven etiology of membranous nephropathy and interstitial nephritis. *Saudi J Kidney Dis Transpl* 2019; 30(6): 1447-9.
334. Jose MD, Bannister KM, Clarkson AR, et al. Mesangiocapillary glomerulonephritis in a patient with Nocardia pneumonia. *Nephrol Dial Transplant* 1998; 13(10): 2628-9.
335. Elmaci I, Senday D, Silav G, et al. Nocardial cerebral abscess associated with mycetoma, pneumonia, and membranoproliferative glomerulonephritis. *J Clin Microbiol* 2007; 45(6): 2072-4.
336. Chen B, Tang J, Lu Z, et al. Primary Cutaneous Nocardiosis in a Patient With Nephrotic Syndrome: A Case Report and Review of the Literature. *Medicine (Baltimore)* 2016; 95(3): e2490.
337. Nunan TO, Eykyn SJ, Jones NF. Brucellosis with mesangial IgA nephropathy: successful treatment with doxycycline and rifampicin. *Br Med J (Clin Res Ed)* 1984; 288(6433): 1802.
338. Siegelmann N, Abraham AS, Rudensky B, Shemesh O. Brucellosis with nephrotic syndrome, nephritis and IgA nephropathy. *Postgrad Med J* 1992; 68(804): 834-6.
339. Haririan A, Ghadiri G, Broumand B. Brucella glomerulonephritis. *Nephrol Dial Transplant*

1993; 8(4): 373-4.

340. Ceylan K, Karahocagil MK, Soyoral Y, et al. Renal involvement in Brucella infection. *Urology* 2009; 73(6): 1179-83.

341. Parlak E. A case of glomerulonephritis caused by brucellosis. *Trop Doct* 2020; 50(4): 360-1.

342. Sitprija V, Pipatanagul V, Mertowidjojo K, et al. Pathogenesis of renal disease in leptospirosis: Clinical and experimental studies. *Kidney Int* 1980; 17(6): 827-36.

343. Lai KN, Aarons I, Woodroffe AJ, Clarkson AR. Renal lesions in leptospirosis. *Aust N Z J Med* 1982; 12(4): 276-9.

344. Sitprija V, Pipantanagul V, Boonpucknavig V, Boonpucknavig S. Glomerulitis in typhoid fever. *Ann Intern Med* 1974; 81(2): 210-3.

345. Bhatt GC, Nandan D. Salmonella typhi presenting as acute glomerulonephritis in twin siblings. *Trop Doct* 2012; 42(4): 235-6.

346. Dhooria GS, Bains HS, Bhat D. Proliferative glomerulonephritis causing acute renal failure in a child with Salmonella septicemia. *Indian J Nephrol* 2013; 23(3): 240-1.

347. Papineni P, Doherty T, Pickett T, et al. Membranous glomerulonephritis secondary to Borrelia burgdorferi infection presenting as nephrotic syndrome. *NDT Plus* 2010; 3(1): 105-6.

348. Kwiatkowska E, Gołembiewska E, Ciechanowski K, Kędzierska K. Minimal-Change Disease Secondary to Borrelia burgdorferi Infection. *Case Rep Nephrol* 2012; 2012: 294532.

349. Rolla D, Conti N, Ansaldo F, et al. Post-infectious glomerulonephritis presenting as acute renal failure in a patient with Lyme disease. *J Ren Inj Prev* 2014; 3(1): 17-20.

350. Schneider CA, Wiemer J, Seibt-Meisch S, et al. Borrelia and nephropathy: cryoglobulinaemic membranoproliferative glomerulonephritis responsive to doxycyclin in active Lyme disease. *Clin Kidney J* 2013; 6(1): 77-80.

351. Noor A, Krilov LR, D'Agati V, Chandra M. Acute infection-related glomerulonephritis with disseminated gonococcal infection in a 13-year-old girl. *BMJ Case Rep* 2018; 2018: bcr2018225371.

352. Blanton LS, Berman MA, Afrouzian M. Case report: Renal failure due to focal segmental glomerulosclerosis in a patient with murine Typhus. *Am J Trop Med Hyg* 2020; 103(3): 1017-19.

353. Chugh KS, Sakhuja V. Glomerular diseases in the tropics. *Am J Nephrol* 1990; 10(6): 437-50.

354. Date A, Gunasekaran V, Kirubakaran MG, Shastry JC. Acute eosinophilic glomerulonephritis with Bancroftian filariasis. *Postgrad Med J* 1979; 55(654): 905-7.

355. Yap HK, Woo KT, Yeo PP, et al. The nephrotic syndrome associated with filariasis. *Ann Acad Med Singapore* 1982; 11(1): 60-3.

356. Pakasa NM, Nseka NM, Nyimi LM. Secondary collapsing glomerulopathy associated with Loa loa filariasis. *Am J Kidney Dis* 1997; 30(6): 836-9.

357. Trandafirescu V, Georgescu L, Schwarzkopf A, et al. Trichinous nephropathy. *Morphol Embryol (Bucur)* 1979; 25(2): 133-7.

358. Sitprija V, Keoplung M, Boonpucknavig V, Boonpucknavig S. Renal involvement in human trichinosis. *Arch Intern Med* 1980; 140(4): 544-6.

359. Vialtel P, Chenais F, Desgeorges P, et al. Membranous nephropathy associated with hydatid disease. *N Engl J Med* 1981; 304(10): 610-1.

360. Covic A, Mititiuc I, Caruntu L, Goldsmith DJ. Reversible nephrotic syndrome due to mesangiocapillary glomerulonephritis secondary to hepatic hydatid disease. *Nephrol Dial Transplant* 1996; 11(10): 2074-6.

361. Gelman R, Brook G, Green J, et al. Minimal change glomerulonephritis associated with hydatid disease. *Clin Nephrol* 2000; 53(2): 152-5.

362. Ulusoy S, Ozkan G, Mungan S, et al. Treatment of a case of mesangioproliferative glomerulonephritis secondary to Echinococcus alveolaris with albendazole. *Intern Med* 2011; 50(17): 1821-4.

363. Wickbom B, Winberg J. Coincidence of congenital toxoplasmosis and acute nephritis with nephrotic syndrome. *Acta Paediatr Scand* 1972; 61(4): 470-2.

364. Ginsburg BE, Wasserman J, Huldt G, Bergstrand A. Case of glomerulonephritis associated with acute toxoplasmosis. *Br Med J* 1974; 3(5932): 664-5.

365. Ortega-Díaz M, Puerta Carretero M, Martín Navarro JA, et al. Immunosuppression as a trigger for hyperinflammatory syndrome due to Strongyloides stercoralis in membranous nephropathy. *Nefrología* 2020; 40(3): 345-50.

366. Shintaku M, Takeda S, Miura S, et al. Chronic Chagastic cardiomyopathy associated with membranoproliferative glomerulonephritis: Report of an autopsy case. *Pathol Int* 2020; 70(1): 47-52.

367. Smith MC, Cooke JH, Zimmerman DM, et

al. Asymptomatic glomerulonephritis after nontreptococcal upper respiratory infections. *Ann Intern Med* 1979; 91(5): 697-702.

368. Garty BZ, Amir A, Scheuerman O, et al. Post-infectious glomerulonephritis associated with adenovirus infection. *Isr Med Assoc J* 2009; 11(12): 758-9.

369. Sturdivant RL, Self S, Bilic M. Membranoproliferative glomerulonephritis associated with influenza A infection. *Am J Med Sci* 2012; 344(3): 234-6.

370. Watanabe T. Renal complications of seasonal and pandemic influenza A virus infections. *Eur J Pediatr* 2013; 172(1): 15-22.

371. Syridou G, Drikos I, Vintila A, et al. Influenza A H1N1 associated acute glomerulonephritis in an adolescent. *IDCases* 2019; 19: e00659.

372. Blowey DL. Nephrotic syndrome associated with an Epstein-Barr virus infection. *Pediatr Nephrol* 1996; 10(4): 507-8.

373. Joh K, Kanetsuna Y, Ishikawa Y, et al. Epstein-Barr virus genome-positive tubulointerstitial nephritis associated with immune complex-mediated glomerulonephritis in chronic active EB virus infection. *Virchows Arch* 1998; 432(6): 567-73.

374. Godinho I, Nogueira E, Jorge S, et al. Membranoproliferative glomerulonephritis and interstitial nephritis in the setting of Epstein-Barr virus-related hemophagocytic syndrome. *Clin Nephrol* 2018; 89(6): 474-9.

375. Kupin WL. Viral-Associated GN: Hepatitis B and Other Viral Infections. *Clin J Am Soc Nephrol* 2017; 12(9): 1529-33.

376. Prasad N, Novak JE, Patel MR. Kidney diseases associated with parvovirus B19, Hanta, Ebola, and Dengue virus infection: A brief review. *Adv Chronic Kidney Dis* 2019; 26(3): 207-19.

377. Wynd E, Stewart A, Burke J. Focal segmental glomerulosclerosis associated with acute cytomegalovirus infection in a renal transplant. *Pediatr Transplant* 2019; 23(6): e13538.

378. Majumdar A, Atam V, Mishra M. Rare case of post-varicella membranoproliferative glomerulonephritis presenting with massive proteinuria. *BMJ Case Rep* 2020; 13(3): e233084.

379. Jacob A, Habeeb SM, Herlitz L, et al. Case report: CMV-associated congenital nephrotic syndrome. *Front Pediatr* 2020; 8: 580178.

380. Aboud H, Bejjanki H, Clapp WL, Koratala A. Pauci-immune proliferative glomerulonephritis

and fungal endocarditis: More than a mere coincidence? *BMJ Case Rep* 2019; 12(3): e229059.

381. Wen YK, Chen ML. Discrimination between postinfectious IgA-dominant glomerulonephritis and idiopathic IgA nephropathy. *Ren Fail.* 2010 Jun;32(5):572-7.

Glomerulonefritis Membranoproliferativas

Gema Fernández Juárez^a, Javier Villacorta Pérez^b

a Servicio de Nefrología. Hospital Universitario Fundación Alcorcón. Madrid

b Hospital Universitario Fundación Alcorcón. Madrid

INTRODUCCIÓN

La Glomerulonefritis membranoproliferativa (GnMP también llamada Glomerulonefritis mesangiocapilar, incluye un grupo de nefropatías glomerulares poco frecuentes que comparten una lesión histológica característica, y que pueden originarse por muy diversos mecanismos patogénicos. Deberíamos considerar a la GnMP más como una lesión que como una enfermedad como tal, y el hallazgo de este patrón histológico en una biopsia renal obliga a comenzar un proceso diagnóstico etiológico.

El patrón glomerular característico consiste en hiper celularidad mesangial, engrosamiento de la membrana basal glomerular e interposición mesangial en la pared capilar, adoptando con frecuencia el glomérulo un aspecto lobulado. Estos cambios en la microscopía óptica se producen como resultado del depósito de inmunoglobulinas, factores del complemento o ambos, en la pared capilar y en el mesangio.

Aunque algunas enfermedades asociadas al patrón de GnMP son bien conocidas, avances recientes en los mecanismos patogénicos y la identificación de su asociación con otras patologías, han motivado un cambio en la clasificación histológica y en el enfoque diagnóstico y terapéutico de esta glomerulonefritis [1].

EPIDEMIOLOGÍA

La prevalencia de GnMP ha disminuido a lo largo de los años en Europa y EEUU, como lo muestran los estudios de biopsias renales, con una prevalencia actual del 1 al 4%. En España supone, según datos del Registro Español de Enfermedades Glomerulares, el 4% de la patología glomerular biopsiada, y constituye la cuarta causa de enfermedad renal terminal secundaria a glomerulonefritis. Por el contrario, esta patología es una de las más frecuentes en países en vías de desarrollo (Asia, África y Sudamérica), con frecuencias que varían entre el 20 y el 50% en las series de biopsia renal. Las for-

mas idiopáticas son más prevalentes en población infantil y adultos jóvenes, frente a las formas secundarias que se diagnostican con más frecuencia en la edad adulta [2].

CLASIFICACIÓN PATOLÓGICA

Clásicamente, la GnMP se ha clasificado de acuerdo a los hallazgos de la microscopía electrónica (ME) en tres tipos:

Tipo 1: es la forma más frecuente y se caracteriza por la presencia de depósitos inmunes en el mesangio y en el subendotelio. Estos depósitos posiblemente proceden en casi todos los casos de inmunocomplejos circulantes.

Tipo 2: (también llamada enfermedad de depósitos densos) se caracteriza por la presencia de depósitos continuos a lo largo de la membrana basal del glomérulo, túbulos y capsula de Bowman

Tipo 3: se caracteriza por la presencia de depósitos subepiteliales, mesangiales y subendoteliales.

Posteriormente se propuso una nueva clasificación de acuerdo a los hallazgos de la inmunofluorescencia (IF). Esta nueva clasificación, a diferencia de la anterior, no es un mero índice morfológico, sino que añade importantes implicaciones etiológicas y patogénicas. Se proponen dos tipos de GnMP (**Figura 1**):

- GnMP mediada por inmunocomplejos: se caracteriza por el depósito de inmunocomplejos y elementos del complemento

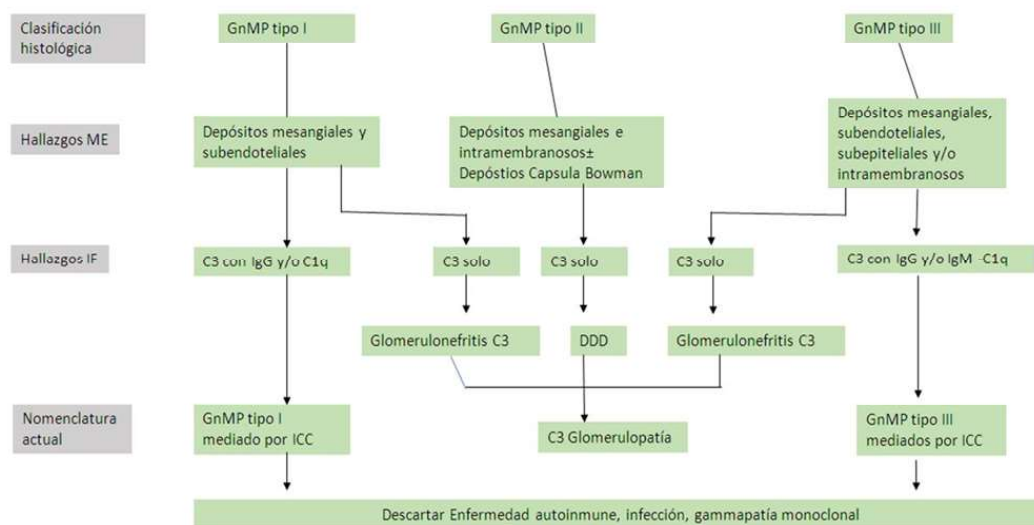
- GnMP mediada por complemento: se caracteriza por el depósito de componentes del complemento en ausencia de inmunocomplejos.

CARACTERÍSTICAS PATOLÓGICAS

En la GnMP el daño renal inicial ocurre por el depósito de inmunoglobulinas, elementos del complemento o ambos en el mesangio y en el endote-

Glomerulonefritis Membranoproliferativa

Figura 1. Relación entre la clasificación histórica y moderna de la GnMP. Adaptado Cook HT et al. Nat Rev Nephrol 2014.



lio capilar. Este depósito desencadena la llegada de células inflamatorias y el subsiguiente daño inflamatorio (celular o proliferativo). En una fase reparativa posterior, se generará nueva matriz mesangial (expansión mesangial) y una nueva membrana glomerular que, en conjunto, ofrece la típica imagen de expansión mesangial y doble contorno de la membrana basal de la microscopía óptica. Las alteraciones mesangiales varían de unos pacientes a otros, aunque tienden a ser uniformes entre los glomérulos de una biopsia. A veces el componente exudativo es tan importante que puede sugerir una Gn postinfecciosa.

La presencia de trombos hialinos en el interior de las luces capilares obliga a descartar la crioglobulinemia o el LES, responsable del patrón histológico membranoproliferativo. Los trombos hialinos no constituyen trombos verdaderos sino agregados de inmunocomplejos que rellenan las luces capilares.

La IF permite distinguir si el daño renal de la GnMP ha sido iniciado por inmunocomplejos o por disregulación de la vía alterna del complemento. De forma genérica, en la primera encontramos depósitos de inmunoglobulinas y factores del complemento de la vía clásica y en la segunda encontramos depósitos mayoritarios de C3. Estos hallazgos son los pilares fundamentales en los que se sustenta la nueva clasificación (Figura 2).

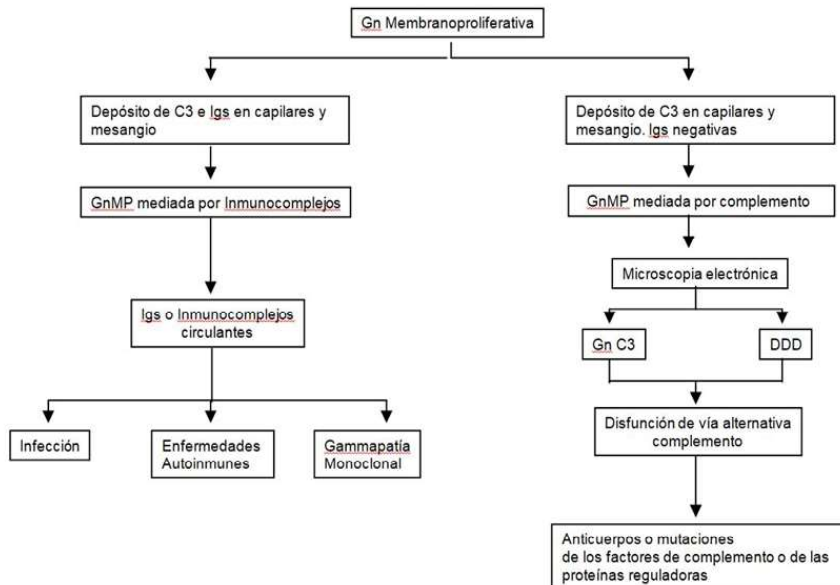
Así, la GnMP asociada a gammapatía monoclo-

nal muestra inmunoglobulinas monotípicas con restricción a cadenas ligeras lambda o kappa. La GnMP asociada a infección por VHC típicamente muestra IgM, IgG, C3, kappa y lambda. En el caso de las formas asociadas a enfermedades autoinmunes con frecuencia se observan inmunoglobulinas y proteínas del complemento, IgG, IgM, IgA, C1q, C3 y kappa y lambda. La GnMP mediada por complemento se caracteriza por depósitos de C3 en el mesangio y en la pared capilar, con ausencia de marcados depósitos de inmunoglobulinas (Figura 3). El microscopio electrónico (ME) revela típicamente depósitos mesangiales y subendoteliales y en algunos casos, intramembranosos y subepiteliales. Esta técnica es incapaz de distinguir entre GnMP mediada por inmunoglobulinas o por complemento. Hay que mencionar que podemos observar un patrón de GnMP sin depósitos inmunes ni de complemento en casos de microangiopatía trombótica cuya patogénica implica un daño endotelial como generador de la glomerulonefritis.

CLINICA

Los pacientes con GnMP pueden presentar una enorme variedad de síntomas y signos, desde microhematuria aislada con o sin proteinuria, hasta la presencia de síndrome nefrótico, sin que exista ninguna relación entre la forma patológica y la forma

Figura 2. Clasificación de la GnMP según los hallazgos de la Inmunofluorescencia DDD (enfermedad de depósito denso). GnC3 Glomerulopatía C3. Igs: inmunoglobulinas. Gn: glomerulonefritis



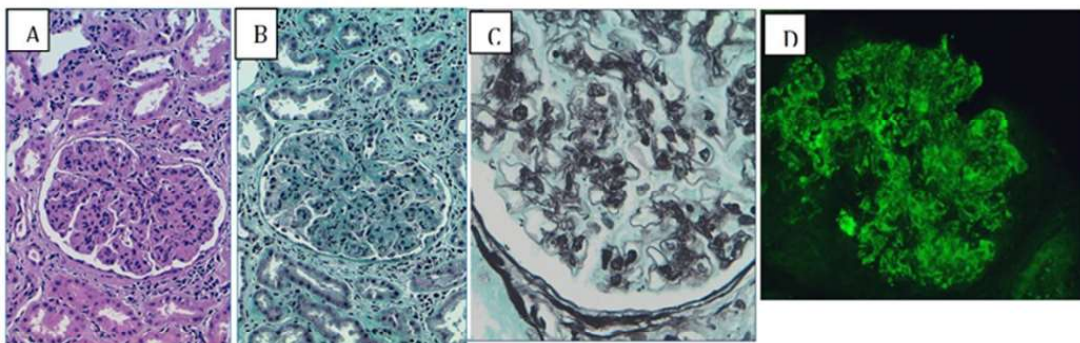
de presentación. Únicamente en la enfermedad por depósitos densos (DDD) se han descrito asociaciones con lipodistrofia parcial y alteraciones oculares en forma de retinopatía con aparición de drusas, neovascularización y degeneración macular. Si bien se pueden observar formas rápidamente progresivas, la evolución habitual es la lenta progresión de la enfermedad renal.

FORMAS DE GN MEMBRANOPROLIFERATIVAS

GnMP mediada por inmunocomplejos

La GnMP mediada por complejos inmunes se produce por la presencia de una antigenemia persistente que genera la formación de complejos antígeno-anticuerpo circulantes. Los complejos desencadenan

Figura 3. La GnMP mediada por complemento se caracteriza por depósitos de C3 en el mesangio y en la pared capilar, con ausencia de marcados depósitos de inmunoglobulinas



Panel A. Glomérulo de aspecto lobulado con aumento difuso de matriz y celularidad mesangial. (Hematoxilina & Eosina. 20x)

Panel B. Glomérulo de aspecto lobulado con aumento difuso de matriz y celularidad mesangial (Tricrómico de Masson. 20x)

Panel C. Imagen de "doble contorno" por interposición mesangial en la membrana basal. (Plata-metenammina 63x)

Panel D. Inmunofluorescencia directa: depósito granular de IgG a nivel parietal y mesangial.

la activación de la vía clásica del complemento y el depósito de varios de sus factores junto con inmunoglobulinas en la membrana basal y el mesangio, siguiendo el patrón característico de GnMP. Diversas enfermedades podrían inducir este efecto.

GnMP asociada a VHC

La afectación glomerular que se asocia con más frecuencia a la infección por VHC es la crioglobulinemia tipo II, cuyo patrón histológico suele ser de GnMP tipo I. La asociación de infección por VHC y GnMP sin crioglobulinemia resulta menos frecuente y evidente.

El tratamiento de la GnMP asociada al VHC va encaminado a reducir o eliminar la replicación viral, y disminuir secundariamente la formación y el depósito glomerular de inmunocomplejos con el virus. El principal factor pronóstico es la respuesta viral sostenida al menos 12 meses tras finalizar el tratamiento. En los últimos años, el tratamiento con antivirales de acción directa ha demostrado conseguir respuesta viral sostenida en el 99-95% de los casos, dependiendo del genotipo y de la situación previa del paciente.

La indicación y duración de distintas combinaciones de tratamiento antiviral excede el objetivo de este capítulo [3], sin embargo, es importante destacar que el uso de algunos de estos fármacos como el sofosbuvir, un inhibidor de la nucleosin polimerasa, con un excelente perfil de eficacia en los seis genotipos y muy baja resistencia asociadas, está contraindicado en pacientes con filtrado glomerular < 30 ml/min [4].

En enfermos con GnMP asociada a VHC que cursan con un brote agudo severo (insuficiencia renal rápidamente progresiva y síndrome nefrítico) o afectación de un órgano vital, se debe plantear tratamiento inmunosupresor y demorar el tratamiento antiviral unos meses hasta el control del cuadro agudo.

En estos casos, clásicamente el tratamiento con corticoides y ciclofosfamida fue el tratamiento de elección. Sin embargo, el uso del anticuerpo monoclonal anti-CD20 (rituximab) ha mostrado ser beneficioso en dos ensayos controlados [5] [6]. Su mejor tolerancia frente a la ciclofosfamida y el hecho de que ocasiona una menor reactivación de la replicación viral hace que las guías recomienden su empleo en las situaciones previamente mencionados.

En caso muy severos (hemorragia pulmonar,

afectación renal severa) debemos considerar la asociación de plasmaféresis. Si bien la evidencia que sustenta su uso deriva de pequeñas series y de casos clínicos, su teórico papel removiendo crioglobulinas circulantes justificaría su utilización, en espera de que el tratamiento inmunosupresor realice su efecto. La plasmaféresis no limita la síntesis de crioglobulinas y por tanto, el porcentaje del criocito no es un buen marcador para medir su eficacia, siendo la evolución clínica y analítica un mejor indicador. En la mayoría de las series la pauta planificada ha sido de plasmaféresis a días alternos hasta mejoría clínica o completar entre 7 y 10 sesiones.

GnMP asociadas a otras infecciones

Además de las infecciones virales, las infecciones bacterianas crónicas (principalmente la endocarditis, la infección del shunt y los abscesos), las micosis y las infecciones parasitarias se asocian con la aparición de GnMP, sobre todo en el mundo en desarrollo. Los microorganismos que se han vinculado a esta glomerulonefritis incluyen el Estafilococo, Micobacterias, Estreptococo, Propionibacterium acnes, Mycoplasma pneumoniae, Brucella, Coxiella burnetii, Nocardia, Meningococo, Plasmodium y Schistosoma. El tratamiento en todos estos casos de GnMP es únicamente antimicrobiano. La erradicación de la infección repercutirá en el control del proceso glomerular.

Disproteinemias

En los últimos años, varios estudios han vinculado la presencia de procesos monoclonales con el patrón histológico de GnMP [7]. En 2004, se describió un patrón de GnMP secundario al depósito monotípicos de inmunoglobulinas (con restricción de subclase y subtipo de cadena ligera) [8]. En una serie de 37 pacientes con dicho patrón histológico, un tercio de los enfermos presentaban proteína monoclonal circulante [9]. Posteriormente la serie se amplió a 126 pacientes con patrón GnMP y observaron que, tras excluir los pacientes que presentaban infección crónica, el 41% tenían algún tipo de gammapatía monoclonal, evaluado mediante electroforesis e inmuno fijación en suero, orina o ambas. El estudio de las biopsias de médula ósea en estos enfermos reveló una gran variedad de condiciones: gammapatía monoclonal de significado incierto (GMSI) en la mayoría de los casos (50%), linfoma de células B de bajo grado, linfoma linfoplasmací-

tico, leucemia linfocítica crónica y mieloma múltiple. Los autores acuñaron el término “gammapatía monoclonal asociada a GnMP” para los pacientes con GMSI sin criterios de mieloma en la biopsia medular, dado que el término GMSI implica por definición la ausencia de afectación orgánica [10]. Este estudio mostró el vínculo estrecho existente entre disproteinemias y este tipo de glomerulonefritis, cuya asociación resultó ser más frecuente que la presencia del VHC.

La aparición de la GnMP puede ser, por tanto, el debut de un proceso linfoplasmocítico oculto, lo cual pone de relieve la importancia de realizar estudios electroforéticos en sangre y orina en pacientes con GnMP, así como despistajes periódicos mediante sedimento urinario en enfermos ya diagnosticados de disproteinemias, independientemente de cuál sea su grado de afectación de la medula ósea.

Aunque el patrón membranoproliferativo es visto con frecuencia en paciente con disproteinemias, no es exclusivo y podemos encontrar patrones de depósito de cadenas ligeras, cadenas pesadas o inmunoglobulina intacta, muy variados, siendo su punto común la restricción para una cadena ligera en la inmunofluorescencia.

Es importante la realización de estudios de inmunofluorescencia en parafina mediante técnica de digestión con pronasa en las biopsias de pacientes con GnMP asociada a paraproteína circulante en las que los estudios de IFD son negativos o poco expresivos [11]. Esta técnica permite desenmascarar depósitos monoclonales que, debido a que presentan una disposición diferente de los epítomos, no permite la unión antígeno-anticuerpo necesaria para su identificación mediante las técnicas de inmunofluorescencia convencional. Así mismo, se recomienda la realización de microscopía electrónica ya que puede revelar en un porcentaje pequeño de casos la presencia de depósitos organizados fibrilares o tubulares.

La terapia implicaría el tratamiento de los desórdenes subyacentes, que en el caso del mieloma y de los procesos linfoproliferativos es el tratamiento quimioterápico hematológico indicado en cada caso. El enfoque terapéutico en los pacientes con gammapatía monoclonal de significado renal (GMSR) no está tan bien definido. Cuando asocia un pico monoclonal en sangre o en orina, los resultados de los escasos estudios realizados hasta ahora, recomiendan el uso de quimioterapia: si el pico

monoclonal corresponde a IgM posiblemente el tratamiento debe estar basado en rituximab (similar al tratamiento indicado en el Waldestrom), mientras que cuando el pico monoclonal corresponda a IgG o IgA, un régimen basado en dexametasona, ciclofosfamida y bortezomib sea el tratamiento de elección. En casos de GMSR sin identificación de pico monoclonal, la indicación de tratamiento hematológico es más dudosa, y se debería reservar a aquellas situaciones en las que existe progresión renal a pesar del tratamiento con bloqueo del sistema renina angiotensina.

Enfermedades autoinmunes

La GnMP se asocia a diversas enfermedades autoinmunes, incluyendo al lupus eritematoso sistémico, el síndrome de Sjögren, la artritis reumatoide y la enfermedad mixta del tejido conectivo. La clínica sistémica extrarrenal asociada a la presencia de los anticuerpos específicos de cada entidad orienta a la etiología específica de la GnMP secundaria a una enfermedad autoinmune. El tratamiento en estos casos consiste en la terapia inmunomoduladora eficaz en el control de la enfermedad de base.

Otras causas

Se considera GnMP idiopática aquella cuyo daño está mediado por inmunocomplejos, y en la que no se ha conseguido identificar el antígeno responsable. Aunque no está bien establecida la incidencia real de esta forma, una evaluación diagnóstica completa permite establecer el origen de los inmunocomplejos en la mayoría de los casos, siendo por tanto muy infrecuente el diagnóstico de formas idiopáticas [12] (**Tabla 1**). En cuanto a su tratamiento las guías clínicas actuales recomiendan un ciclo corto de esteroides y, en caso de no observar respuesta o asociar deterioro de función renal, asociar micofenolato sódico al tratamiento esteroideo, quedando reservado la ciclofosfamida o el rituximab para las formas rápidamente progresivas con presencia de proliferación extracapilar asociada [13].

GnMP mediada por complemento

Es menos frecuente que la mediada por inmunocomplejos y resulta de la disregulación y continua activación de la vía alternativa del complemento. Esta glomerulonefritis se produce por el depósito de complemento en el mesangio y a lo largo de la pared capilar. La IF del riñón identifica la presencia

Glomerulonefritis Membranoproliferativa

Tabla 1. Estudio de las GnMP mediadas por inmunocomplejos

Evaluación clínica
Anamnesis dirigida a la búsqueda de foco infeccioso, neoplasia oculta o enfermedad autoinmune.
Exploración física con especial atención a la presencia de lesiones de piel o mucosas, soplos cardiacos, existencia de adenopatías, masas u organomegalias.
Estudios analíticos
Serologías VHC, VHB y VIH. PCR de virus Hepatitis B y C en sangre.
Electroforesis e inmunofijación en sangre y orina. Determinación de cadenas libres en sangre y orina y cociente kappa/lambda.
Estudio inmunológico: Ac antinucleares, Ac anti-DNA, Factor reumatoide, crioglobulinas, complemento, Ac anti-Ro (SS-a), Ac anti-La (SS-b) y Ac anti-RNP.
Estudios microbiológicos: hemocultivos y cultivo de foco infeccioso en función de la clínica. Mantoux según factores de riesgo epidemiológico.
Otros: bioquímica hepática, proteína C, VSG y extensión de sangre periférica.
Otros estudios
Rx Tórax y ecografía abdominal; serie ósea y gammagrafía si presencia de clínica osteoarticular no estudiada previamente; fondo de ojo.

merulopatía C3 se usa con frecuencia para ambas entidades [15]

De hecho, en ambos tipos se han descrito mutaciones genéticas comunes de los componentes-reguladores de la vía alternativa del complemento o anticuerpos frente a ellos [16]. Así, mutacio

nes en proteínas que regulan la actividad y ensamblaje de la C3 convertasa y la degradación de C3b, tales como factor H, I y B y la proteína 5 relacionada con el factor H han sido implicados. Algunos polimorfismos genéticos de los factores H y B, la proteína cofactor de membrana y C3 también se han asociado a la Glomerulopatía C3. Aproximadamente en el 71% de los pacientes se han encontrado anomalías adquiridas (C3NeF) o hereditarias (mutaciones) de la vía alternativa del complemento, siendo la anomalía más frecuente la presencia de C3NeF, un autoanticuerpo dirigido contra la C3 convertasa [17].

A pesar de los múltiples factores genéticos descritos hasta ahora, la GnMP asociada a alteraciones en el complemento con frecuencia se desarrolla en la época tardía de la vida, sugiriendo que son necesarios otros factores ambientales. Así, cuando aparece un instigador adicional a la activación del complemento, como pueda ser un proceso infeccioso, se activa el daño glomerular. Esto podría explicar los episodios de hematuria macroscópica asociada a infecciones agudas, presente en muchos pacientes

la pared capilar.

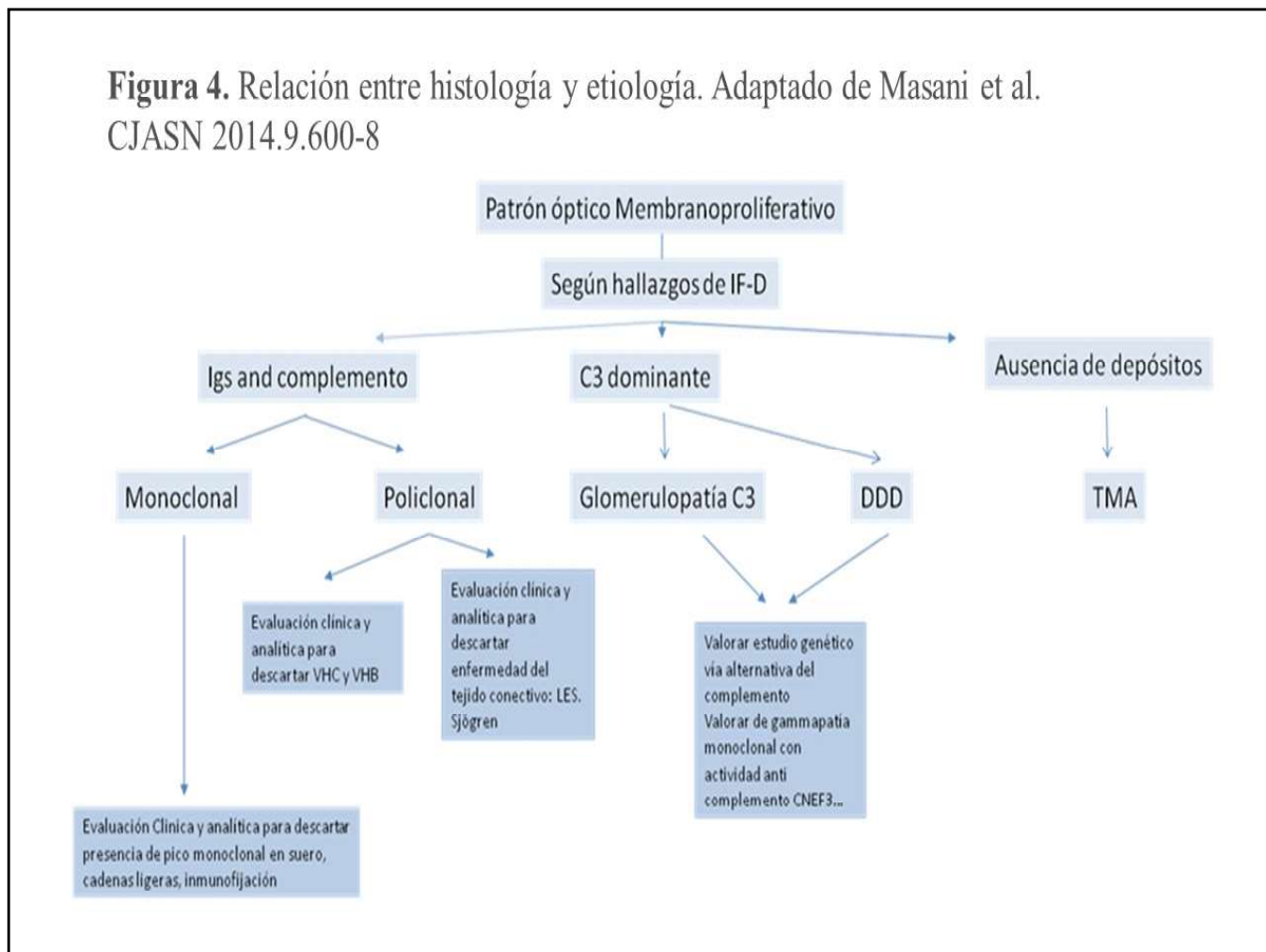
EVALUACIÓN

La hipocomplementemia es común a todos los tipos de GnMP. Niveles bajos de C3 y C4 son más frecuentes en la GnMP asociada a inmunocomplejos, mientras que niveles bajos de C3 y normales de C4 se encuentran con más frecuencia en las formas asociadas a disfunción de la vía alternativa del complemento, sobre todo en la fase aguda. No obstante, la presencia de niveles normales de C3 no excluye esta patología

La estrategia diagnóstica está resumida en la (Figura 4). Cuando la biopsia renal muestra un patrón de GnMP con depósitos de inmunoglobulinas estaría indicado descartar la asociación con un proceso infeccioso, enfermedad autoinmune, o la presencia de gammapatía monoclonal u otros procesos infloplasmocitarios, sobre todo si hay restricción en las inmunoglobulinas de la biopsia renal. La batería de pruebas a realizar incluye estudios microbiológicos, inmunológicos y pruebas de electroforesis e inmunofijación, que se resume en la (Tabla 1).

Si por el contrario los depósitos son fundamentalmente de C3 (con mínimos depósitos o sin presencia de inmunoglobulinas) estaría indicado realizar un estudio para detectar anomalías de la vía alternativa del complemento. La evaluación inicial

Figura 4. Relación entre histología y etiología. Adaptado de Masani et al. CJASN 2014.9.600-8



de la vía alternativa del complemento debería incluir niveles séricos de complemento, del complejo de ataque de membrana, estudio funcional de la vía alternativa del complemento seguido de estudio genético en búsqueda de mutaciones o variantes alélicas y determinación de anticuerpos frente a proteínas reguladoras, entre ellos el C3NEF. La mayor parte de estas determinaciones, no se realizan en los laboratorios habituales y deben ser remitidos a laboratorios de referencia (**Tabla 2**). En el caso de Glomerulopatía C3 con patrón DDD, se debería explorar la presencia de drusas oculares o signos de lipodistrofia. A pesar de haber realizado una extensa evaluación, la etiología puede continuar siendo desconocida en un pequeño porcentaje de casos.

TRATAMIENTO

El tratamiento de las GnMP estará condicionado por la enfermedad subyacente como se ha ido describiendo en las secciones anteriores. Por ello, es fundamental realizar una evaluación profunda para establecer el diagnóstico etiológico que guiará la

actitud terapéutica.

Respecto a la GnMP idiopática, existe escasa evidencia acerca del tratamiento y los pocos estudios controlados han sido realizados en población infantil. La terapia está condicionada por la severidad del daño renal: así pues, pacientes con función renal conservada y proteinuria no nefrótica pueden ser manejados con inhibidores del SRA para control de la tensión arterial y la proteinuria. Las guías clínicas recomiendan el tratamiento inmunosupresor en enfermos con fallo renal progresivo, síndrome nefrótico persistente o afectación histológica severa (proliferación extracapilar difusa). Los esteroides en monoterapia no se han estudiado en adultos; en niños demostraron eficacia al enlentecer la progresión renal y reducir la proteinuria; no obstante, las limitaciones metodológicas de los estudios, la aparición tardía de la respuesta y los efectos secundarios ensombrecen en cierta medida los resultados obtenidos.

Actualmente las guías clínicas recomiendan un ciclo de tratamiento esteroideo para los casos que

Glomerulonefritis Membranoproliferativa

Tabla 2. Estudio de la GnMP mediadas por complemento

cFHRs: proteínas relacionadas con el Factor H
CR1: receptor complemento 1
MCP: proteína cofactor de membrana

Niveles séricos C3, C4, complejo de ataque de membrana (sMAC), y estudio funcional de la vía alternativa del complemento

Alteraciones genéticas

C3
Factor H (polimorfismos)
Factor I
Factor B
MCP/CD46
CR1
cFHRs

Alteraciones adquiridas: Autoanticuerpos

C3NeF
Factor H
Factor B

presenten síndrome nefrótico persistente o deterioro de función renal. En los casos que no exista respuesta, basándose en estudios observacionales, plantean adicionar un segundo fármaco inmunosupresor, micofenolato sódico en el caso de que exista deterioro de función renal o tacrolimus en síndrome nefrótico con función renal preservada [17]. En las formas rápidamente progresivas con presencia de proliferación extracapilar en la biopsia se sigue considerando la pauta consistente en esteroides y ciclofosfamida o esteroides y rituximab. Finalmente, el tratamiento antiagregante que se estudió en varios ensayos clínicos, demostró ser beneficioso en el enlentecimiento de la progresión de la insuficiencia renal y el descenso de la proteinuria inicialmente, pero la tasa de eventos hemorrágicos fue elevada y no se confirmaron dichos efectos beneficiosos en el seguimiento a largo plazo.

RECIDIVA DESPUÉS DEL TRASPLANTE RENAL

La GnMP con frecuencia recurre tras el trasplante renal. El porcentaje se sitúa entre el 27 y el 56 % dependiendo de las series. En un reciente estudio, en el que se excluían la forma de depósito denso (DDD), la recurrencia ocurrió en el 41% (el 36% se correspondía a formas asociadas a gammapatías monoclonales). En este último caso, las recaídas

fueron precoces y severas. La hipocomplementemia fue un marcador precoz de recaída. Existen pocos datos para la enfermedad de depósitos densos, la recidiva parece que es universal con pérdida del injerto en el 50% de los casos a los 5 años.

BIBLIOGRAFIA

1. Sethi S, Fervenza FC. Membranoproliferative Glomerulonephritis ¿A new look at an Old entity. N Engl J Med 2012;366:1119-1131.
2. Nakagawa, N., Hasebe, N., Hattori, M. et al. Clinical features and pathogenesis of membranoproliferative glomerulonephritis: a nationwide analysis of the Japan renal biopsy registry from 2007 to 2015. Clin Exp Nephrol 2018; 22; 797;807.
3. Pharmacological interventions for acute hepatitis C infection. Kalafateli M, Buzzetti E, Thorburn D, Davidson BR, Tsochatzis E, Gurusamy KS. Cochrane Database Syst Rev. 2018 Dec 3.
4. Pol S, Parlati L, Jadoul M. Hepatitis C virus and the kidney . Nat Rev Nephrol. 2018 Nov 19
5. Roccatello D, Baldovino S, Rossi D, et al. Long-term effects of anti-CD20 monoclonal antibody treatment of cryoglobulinaemic glomerulonephritis. Nephrol Dial Transplant 2004; 19:3054.
6. Montero N, Favà A, Rodríguez E, Barrios C, Cruzado JM, Pascual J, Soler MJ. Treatment for hepatitis C virus-associated mixed cryoglobulinae-

nia. *Cochrane Database Syst Rev.* 2018 May 7;5

7. Masai R, Wakui H, Komatsuda A, et al. Characteristics of proliferative glomerulo-nephritis with monoclonal IgG deposits associated with membranoproliferative features. *Clin Nephrol* 2009; 72:46.

8. Nasr SH, Markowitz GS, Stokes MB, et al. Proliferative glomerulonephritis with monoclonal IgG deposits: a distinct entity mimicking immune-complex glomerulonephritis. *Kidney Int* 2004; 65:85.

9. Nasr SH, Satoskar A, Markowitz GS, Valeri AM, Appel GB, Stokes MB, Nadasdy T, D'Agati VD. Proliferative glomerulonephritis with monoclonal IgG deposits. *J Am Soc Nephrol.* 2009 Sep;20(9):2055-64.

10. Sethi S, Zand L, Leung N, et al. Membranoproliferative glomerulonephritis secondary to monoclonal gammopathy. *Clin J Am Soc Nephrol* 2010; 5:770.

11. Nasr SH, Fidler ME, Said MS. Paraffin Immunofluorescence: A Valuable Ancillary Technique in Renal Pathology. *Kidney Int Rep.* 2018; 3(6): 1260;1266.

12. Fervenza FC, Sethi S, Glassock RJ. Idiopathic membranoproliferative glomerulonephritis: does it exist? *Nephrol Dial Transplant* 2012; 27:4288.

13. KDIGO 2021 Clinical Practice Guideline for Glomerulonephritis. *Kidney Int Suppl* 2021; 100(4):1-276

14. Cook HT, Pickering MC. Histopathology of MPGN and C3 glomerulopathies. *Nat Rev Nephrol.* 2015 Jan;11(1):14-22.

15. Sethi S, Fervenza FC, Zhang Y, Zand L, Vrana JA, Nasr S, Theis JD, Dogan A, Simith R. C3 Glomerulonephritis: clinicopathological findings, complement abnormalities glomerular, proteomic profile, treatment and follow up. *Kidney Int.* 2012 Aug;82(4):465-73

16. Servais A, Hoël LH, Roumenina LT, Le Quintrec M, Ngo S, Dragon-Durey MA, Macher MA, Zuber J, Karras A, Frovot F, Moulin B, Grünfeld JP, Niaudet P, Lesavre P, Fremeaux-Bacchi V. Acquired and genetic complement abnormalities play a critical role in dense deposit disease and other C3 glomerulopathies. *Kidney Int* 2012;82:454-464.

17. Masani N, Jhaveri KD, Fishbane S. Update on membranoproliferative GN. *Clin J Am Soc Nephrol.* 2014 Mar;9(3):600-8.

Glomerulonefritis Fibrilar e Inmunotactoide

Xavier Fulladosa

Servicio de Nefrología, Hospital Universitari de Bellvitge, IDIBELL, Barcelona.

INTRODUCCIÓN

La glomerulonefritis fibrilar y la inmunotactoide forman parte de un grupo de nefropatías caracterizadas por la presencia de depósitos inmunes organizados glomerulares, de apariencia ultraestructural fibrilar o microtubular, rojo congo negativo (no amiloide) [1].

Son enfermedades raras, diagnosticándose en <1% de las biopsias renales, siendo proporcionalmente más frecuente la glomerulonefritis fibrilar que la inmunotactoide [1][2][3]

Aunque desde su primera mención en la década de los setenta [4] ha habido controversia sobre si eran o no variantes de una misma enfermedad, actualmente existe unanimidad en considerarlas entidades diferentes, con distinta patogenia y particularidades clínicas e histopatológicas propias (**Tabla 1**). Siguen existiendo sin embargo casos de overlap

difíciles de clasificar.

GLOMERULONEFRITIS FIBRILAR

Se define como una glomerulopatía por depósito de fibrillas de distribución aleatoria y de unos 12-24 nm de diámetro en el estudio ultraestructural, derivadas de inmunoglobulinas (inmunofluorescencia positiva para IgG) y no amiloide (rojo congo negativo) [5]

Presentación clínica

Afecta predominantemente a pacientes caucásicos, en la sexta década de la vida [5].

La clínica es inespecífica, siendo la proteinuria su principal manifestación, a menudo en forma de síndrome nefrótico (36-70%). En el momento de su diagnóstico, suele presentar insuficiencia renal en

Tabla 1. Diferencias entre la glomerulonefritis fibrilar y la inmunotactoide (LLC: leucemia linfocítica crónica; LLCP: linfoma linfocítico de células pequeñas; GMSR: gammapatía monoclonal de significado renal; SRAA: sistema renina-angiotensina-aldosterona)

Glomerulopatía	FIBRILAR	INMUNOTACTOIDE
Prevalencia	Enfermedades raras: Glomerulopatía FIBRILAR >> (x10) que INMUNOTACTOIDE	
Clínica	Proteinuria (± síndrome nefrótico), insuficiencia renal, microhematuria, hipertensión arterial	
	Complemento Normal	Hipocomplementemia (33 %) Gammapatía monoclonal (63-67 %)
Asociación	Neoplasias sólidas Enfermedades autoinmunes Virus de la hepatitis C	Síndrome linfoproliferativo B indolente (LLC/LLCP) Gamapatía Monoclonar Significado Renal
Histología	Tinción Rojo Congo NEG; Inmunofluorescencia directa POS para IgG	
	DNAJB9 POS ME: fibrillas disposición aleatoria, ϕ 12-24 (20) nm Politípico [< 1% monotípico]	DNAJB9 NEG ME: microtúbulos disposición paralela, con "hueco central", ϕ >30 (15-50) nm Monotípico (\approx 70%)
Tratamiento	Bloqueo del SRAA ?	Bloqueo del SRAA Específico dirigido a la clona (si identificada)
	Rituximab	
Trasplante	Recurrencia \approx 20%	Recurrencia 50-60%

Glomerulonefritis Fibrilar e Inmunotactoide

grado variable (54-70%), microhematuria (70-80%) e hipertensión arterial (67%) [5][6]. Los valores de complemento sérico son normales. Aunque de forma poco frecuente puede presentarse en forma de insuficiencia renal rápidamente progresiva [7][8]. No suele presentar manifestaciones extrarrenales.

Se ha descrito como una glomerulopatía primaria, aunque en determinados casos aparece coincidente o relacionada a diversas patologías, como neoplasias sólidas (4-23%), infección por VHC (3-27%), (principalmente en pacientes afroamericanos), y enfermedades autoinmunes (10-30%) [9][10]. Su asociación directa con gammapatía monoclonal se considera excepcional [11].

Diagnóstico

El diagnóstico se realiza mediante biopsia renal, en el estudio de una nefropatía proteinúrica.

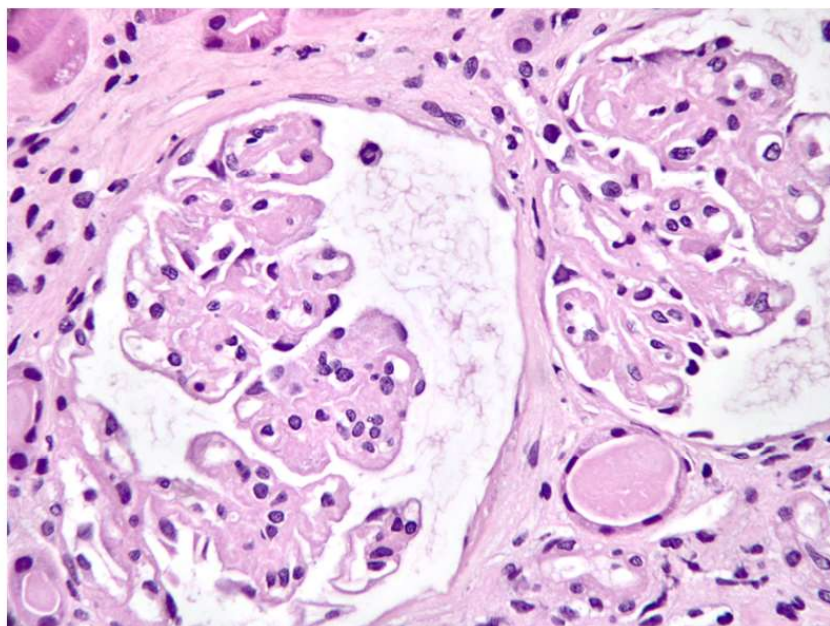
A nivel histológico [12], se observa en la microscopía óptica un patrón predominantemente mesangial con expansión por depósitos eosinófilos (**Figura 1**), con positividad variable en la tinción de PAS, escasa tinción en plata-metenamina, y por definición, Rojo congo negativos. Se acompaña de esclerosis y/o proliferación mesangial variables. También puede presentarse como un patrón membranoproliferativo, con dobles contornos segmentarios, asociado a la expansión mesangial, pudiendo ser una

forma evolucionada de la enfermedad, como sugiere el hecho de que se ha reportado la transformación de una forma a otra en biopsias seriadas [13]. Con menor frecuencia se puede presentar como una forma “membranous like” o proliferativa endocapilar, generalmente sobre una base de expansión y proliferación mesangial. Un 25% de los casos pueden presentar semilunas fibroepiteliales, aunque la presencia de semilunas difusas (> 50%) es rara.

La inmunofluorescencia directa muestra un depósito intenso mesangial y en pared capilar de un característico aspecto desflechado o “borroso” con IgG politépica (predominantemente IgG4 y/o IgG1) y C3 (asociado o no a C1q), habitualmente sin restricción de cadena ligera (**Figura 2**). En aquellos casos donde la inmunofluorescencia directa realizada sobre tejido congelado muestra restricción de cadena ligera (principalmente si es lambda) es necesario ampliar el estudio inmunohistoquímico sobre tejido en parafina previo tratamiento con pronasa para desenmascarar un patrón politépico. Aplicado este proceso a la biopsia renal, la caracterización de esta entidad como monotípica es excepcional (<1%) [11].

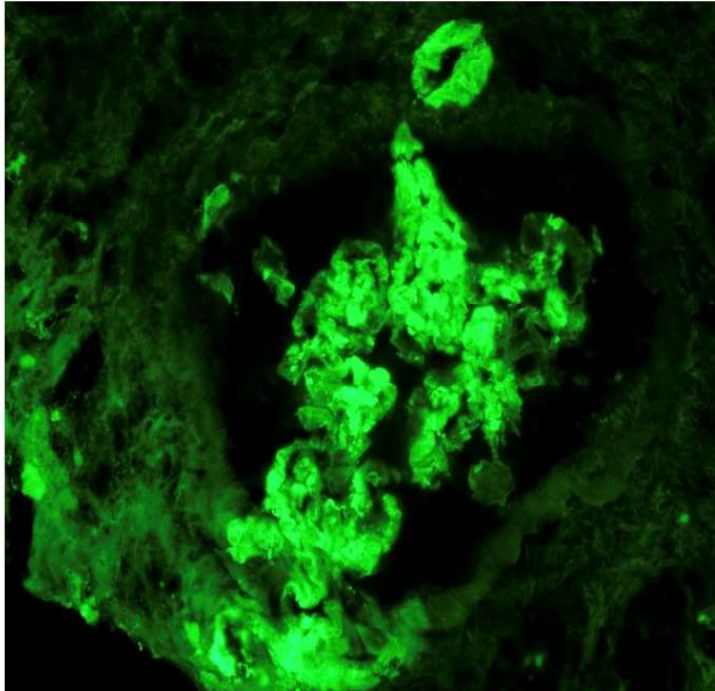
En la microscopía electrónica se identifican los depósitos organizados mesangiales y/o en la lámina densa de la membrana basal glomerular, de fondo amorfo con fibrillas de disposición aleatoria de 12-

Figura 1. Expansión mesangial global con cierto engrosamiento de la membrana basal glomerular y leve proliferación mesangial segmentaria (hematoxilina-eosina) (Figura cedida por la Dra. Montserrat Gomá)



Glomerulonefritis Fibrilar e Inmunotactoide

Figura 2. Inmunofluorescencia directa sobre tejido congelado, con intensa tinción para IgG de aspecto mal definido o “borroso” en mesangio y pared capilar glomerular (Figura cedida por la Dra. Montserrat Gomá)

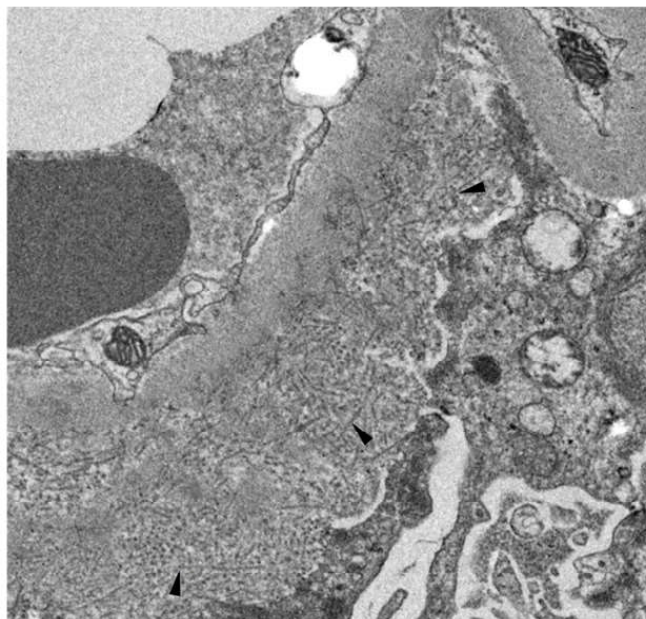


24 nm de diámetro [1] (**Figura 3**).

Clásicamente, la glomerulonefritis fibrilar requería para su diagnóstico del estudio ultraestructural

mediante microscopía electrónica. Actualmente, desde su descripción en 2018 disponemos de la tinción por DNAJB9 [14][15], principalmente me-

Figura 3. Microscopía electrónica, con depósitos con fibrillas de disposición aleatoria (cabeza de flecha) en la membrana basal glomerular, en esta imagen de disposición predominante subepitelial (Figura cedida por la Dra. Montserrat Gomá)



Glomerulonefritis Fibrilar e Inmunotactoide

dianete inmunohistoquímica, con una gran sensibilidad (98%) y especificidad (>99%) para el diagnóstico histológico de la glomerulonefritis fibrilar [16]. Presenta un patrón de depósito glomerular similar al de la IgG (**Figura 4**). La tinción por inmunohistoquímica de DNAJB9 se ha convertido en una herramienta básica para el diagnóstico histológico de la glomerulonefritis fibrilar de tal forma que hoy en día ya no es imprescindible el estudio ultraestructural [12]. Además, comparada con la microscopía electrónica, tiene las ventajas de ser una técnica más fácil, rápida, económica y accesible, y que se puede realizar sobre muestra en parafina.

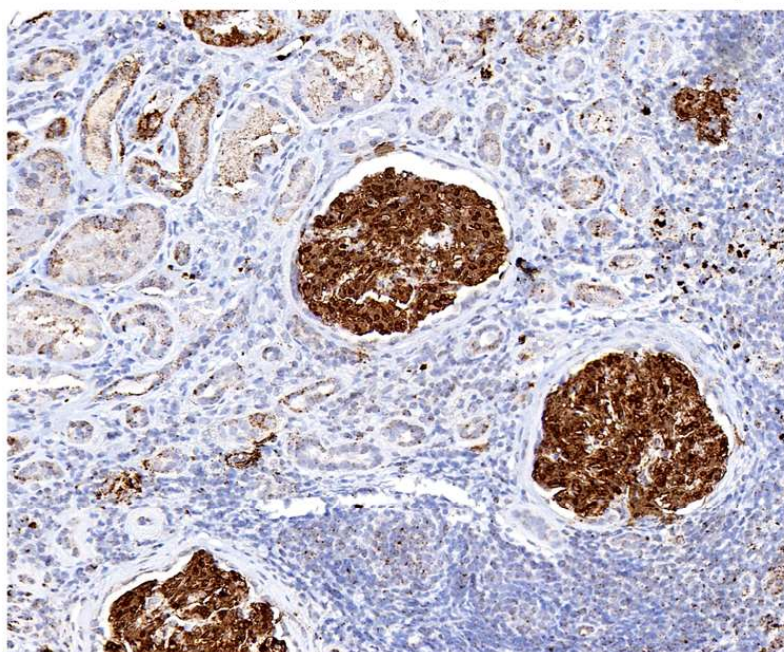
Así como la tinción inmunohistoquímica del DNAJB9 en la biopsia renal se ha aceptado como un método diagnóstico de gran utilidad, la determinación de los niveles séricos de DNAJB9 no parecen aportar hoy en día un beneficio como biomarcador sérico de la enfermedad. Aunque los pacientes con glomerulonefritis fibrilar presentan valores séricos significativamente más elevados de DNAJB9, no se relacionan con la actividad de la enfermedad ni la respuesta al tratamiento, y se correlacionan negativamente con los valores de filtrado glomerular [17] [18][19].

Ante la posible asociación con diversos procesos subyacentes, se recomienda en el momento del diagnóstico realizar un cribado de neoplasia, apro-

piado por la edad y características del o la paciente, determinación de serologías del VHC y un estudio de autoinmunidad tanto clínico como serológico.

Clásicamente, se había incluido a la glomerulonefritis fibrilar considerada monoclonal, aquella coincidente con gammapatía monoclonal y/o con aparente restricción de cadenas ligeras en la inmunofluorescencia sobre tejido congelado, dentro del grupo de gammapatías monoclonales de significado renal [20]. Actualmente, con la amplia utilización de técnicas de inmunohistoquímica sobre tejido parafinado tratado con pronasa y de tinción para subclases de IgG se ha evidenciado que la gran mayoría de los casos aparentemente monotípicos son de estirpe policlonal, y la presencia de gammapatía monoclonal parece ser más coincidente que patogénica. Solamente hay casos excepcionales (<1%) [11] en los que sí se demuestran depósitos monotípicos tras el estudio completo histológico [21][22]. Aun así, en <10% de estos pocos casos se detecta una paraproteína circulante, proporción similar a la de los casos policlonales. Es por esto por lo que en recientes revisiones sobre las gammapatías monoclonales de significado renal, la glomerulonefritis fibrilar queda excluida de este grupo [23]. Estos casos monotípicos suelen ser DNAJB9 negativos y con rasgos clínicos e histológicos similares a los de la glomerulonefritis inmunotactoide [24].

Figura 4. Inmunohistoquímica con una marcada y mal definida tinción para DNAJB9 a nivel glomerular (Figura cedida por la Dra. Montserrat Gomá)



Glomerulonefritis Fibrilar e Inmunotactoide

El principal diagnóstico diferencial debe realizarse con la glomerulopatía inmunotactoide, la cual no tiñe con DNAJB9, y con la amiloidosis, aunque por definición los depósitos en la glomerulonefritis fibrilar son rojo Congo y tioflavina negativos (**Figura 5**). De todas formas, se han descrito contados casos de glomerulonefritis fibrilar congofílica, DNAJB9 positivos, que suponen un evidente reto diagnóstico [25].

Etiopatogenia

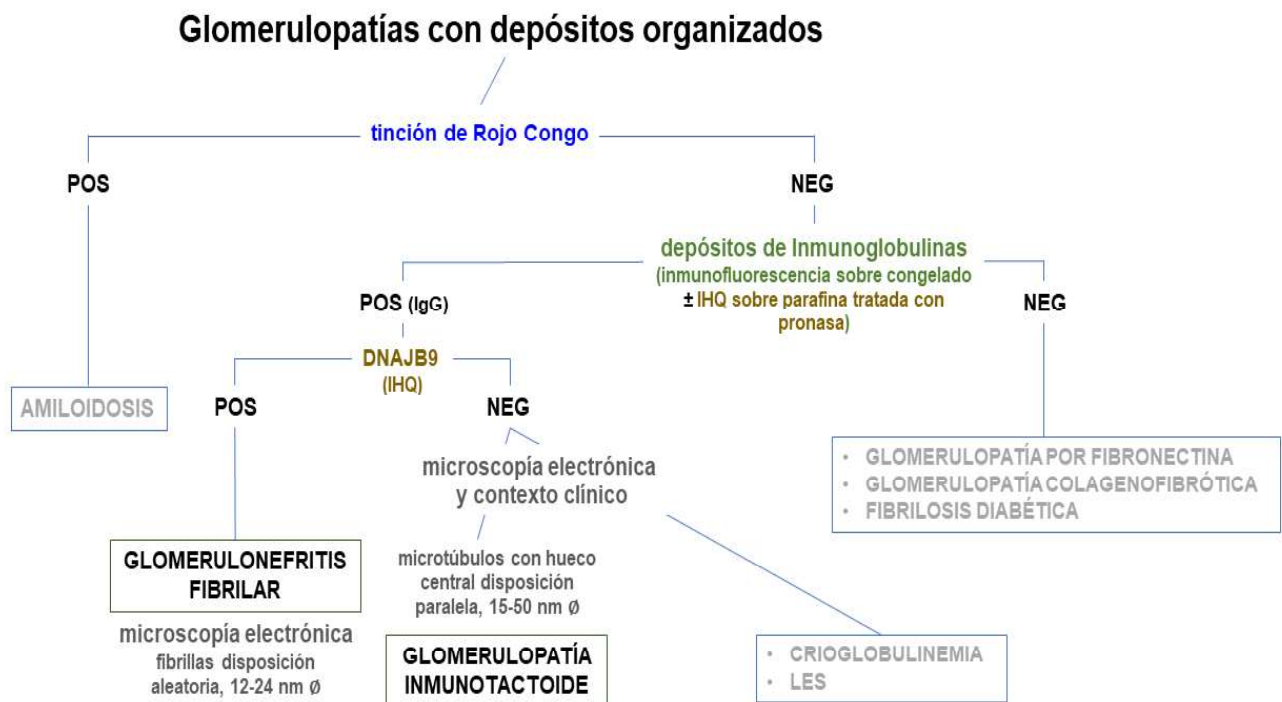
Se considera una enfermedad por depósitos de inmunocomplejos, aunque la naturaleza de éstos sigue siendo motivo de estudio. Las fibrillas están compuestas por IgG (eminentemente policlona) y DNAJB9, que colocaliza con la IgG [14][15].

El DNAJB9 (DNAJ homolog subfamily B member 9, también conocido como ERDJ4) es una proteína de 223 aminoácidos miembro de la familia de las chaperonas DNAJ, que actúa como cochaperona de HSP70 (heat shock protein 70), activándose en situaciones de estrés celular y de estrés del retículo endoplásmico. Como chaperona, participa facilitando el correcto plegamiento y ensamblaje de las proteínas sintetizadas, imprescindible para una ade-

cuada conformación tridimensional y función. Es una proteína ubicua en el organismo en condiciones fisiológicas, presente principalmente en hígado, placenta y riñón, y en éste en células tubulares, mesangiales y podocitos [9][26].

Se ha demostrado que aparece en elevadas cantidades a nivel glomerular en la glomerulopatía fibrilar, y se considera que puede tener un papel relevante en su patogenia [15][16]. Hay diversas hipótesis de su papel en el desarrollo de esta nefropatía, aunque aún con mucha incertidumbre al respecto: una primera teoría es que el DNAJB9, sintetizado de forma aberrante a nivel extrarrenal, actuaría como un autoantígeno que desencadenaría una respuesta autoinmune activando la síntesis de autoanticuerpos (IgG4 predominante), con depósito o generación de inmunocomplejos a nivel glomerular (de todas formas, no se han podido identificar autoanticuerpos circulantes contra el DNAJB9). Una segunda teoría postula que el DNAJB9 es una proteína que se une secundariamente a moléculas de IgG aberrantes sintetizadas con defectos de plegamiento y depositándose a nivel glomerular [9][12]. Los depósitos glomerulares tienen determinadas características fisicoquímicas que les confieren

Figura 5. Algoritmo diagnóstico anatomopatológico ante la sospecha de enfermedad glomerular por depósitos estructurados (IHQ: inmunohistoquímica; LES: lupus eritematoso sistémico).



capacidad fibrilogénica y desencadenamiento de la reacción inflamatoria y daño local.

Tratamiento

Actualmente no disponemos de un tratamiento específico eficaz para esta nefropatía. Todos los pacientes deben ser tratados de base con bloqueo del sistema renina-angiotensina-aldosterona (SRAA) si no hay contraindicación, buscando un adecuado control de la tensión arterial como en cualquier nefropatía proteinúrica.

Al tratarse de una enfermedad de trasfondo autoinmune o derivada del depósito de inmunoglobulinas aberrantes se han ensayado diversas estrategias inmunosupresoras. Diferentes pautas con esteroides en monoterapia o asociados a ciclofosfamida, micofenolato o anticalcineurínicos, recogidas en series de casos o estudios retrospectivos, han mostrado resultados dispares y poco consistentes, con una escasa eficacia en conseguir la remisión o evitar la progresión de la enfermedad. Se han reportado series con índices de remisión completa o parcial de 13% y 30% respectivamente, con tratamiento con bloqueo del SRAA independientemente de tratamiento inmunosupresor [13][27].

Considerando la naturaleza inmune de la enfermedad, una potencial opción terapéutica son las terapias dirigidas al linfocito B, con anticuerpos anti-CD20. El rituximab se ha ido utilizando de forma progresiva con respuestas irregulares, experiencia recogida en estudios retrospectivos con pocos pacientes, sin ensayos controlados debido a la rareza de la nefropatía. Mientras algunas series han reportado remisiones parciales en una proporción significativa de sus pacientes tratados [28][29], otras han reflejado resultados menos optimistas en términos de retrasar la progresión de la enfermedad [10][30]. Un estudio piloto prospectivo abierto con 11 pacientes con rituximab dos dosis de 1 g quincenales, repetido a los 6 meses, observaron que a los 12 meses de seguimiento los pacientes mantenían una estabilidad de la función renal, aunque sin un cambio significativo de la proteinuria, consiguiendo solamente 3 de ellos una remisión parcial. Estos resultados deben interpretarse sin embargo dentro de un seguimiento de solamente un año, relativamente corto para esta nefropatía [19]. Una serie retrospectiva con 266 pacientes, 30 de ellos tratados con inmunosupresión, ocho con rituximab, el uso de este fármaco fue el único que se asoció de forma signi-

ficativa a la no progresión hacia enfermedad renal crónica avanzada en el seguimiento evolutivo [31].

No disponemos de claros marcadores que orienten a que pacientes tratar y a cuáles no con tratamiento inmunosupresor. La decisión de utilizar tratamiento inmunosupresor, basado en opinión y con un escaso nivel de evidencia, depende en buena medida de la severidad en el momento de su presentación y de la evolución, así como de las características histológicas. En general, los casos con función renal conservada (filtrado glomerular ≥ 60 ml/min) y proteinuria no nefrótica se pueden manejar de inicio con tratamiento conservador con bloqueo del SRAA. En los casos con síndrome nefrótico y/o con deterioro progresivo de la función renal, sin daño crónico histológico significativo, se recomienda ensayar tratamiento inmunosupresor, siendo el rituximab el fármaco que genera mayor consenso hoy en día, siempre sopesando riesgo-beneficio y de acuerdo con el paciente, y con el objetivo de al menos conseguir un enlentecimiento de la progresión de la nefropatía.

Aquellos casos que se presentan como una insuficiencia renal rápidamente progresiva y/o con reacción extracapilar difusa en el estudio histológico se suelen tratar de forma agresiva con dosis elevadas de glucocorticoides y ciclofosfamida, aunque suelen presentar un mal pronóstico renal.

En los casos en los que se sospeche relación con una neoplasia, infección por VHC o enfermedad autoinmune subyacente se recomienda inicialmente tratar el proceso subyacente ya que en determinados casos se ha descrito que su control ha conseguido mejorar la nefropatía.

El pronóstico de la glomerulonefritis fibrilar es en general malo, con la mitad de los pacientes requiriendo tratamiento renal sustitutivo a los 3-5 años del diagnóstico [1][2][13][27]. Como en otras nefropatías, las mejores respuestas aparecen en aquellos casos con mejor función renal en el diagnóstico, sugiriendo que el tratamiento precoz de la nefropatía es importante, antes de que desarrolle un punto de no retorno. Los principales factores de mal pronóstico son la edad, la función renal, el grado de proteinuria y la presencia de un patrón membranoproliferativo, daño crónico o reacción extracapilar en la biopsia renal [13][27][31].

Cuando la nefropatía progresa hacia requerimiento de tratamiento renal sustitutivo, el trasplante renal es una buena opción si no hay otra contraindi-

Glomerulonefritis Fibrilar e Inmunotactoide

cación. La glomerulonefritis fibrilar puede recidivar en aproximadamente una quinta parte de los injertos, pero habitualmente su presentación suele ser tardía (>5 años) y más leve, con escasa repercusión clínica y una evolución más larvada en el tiempo que en el riñón nativo [32]. La supervivencia del injerto ronda el 67% a los 10 años, similar al de pacientes trasplantados por otras nefropatías [33].

GLOMERULOPATÍA INMUNOTACTOIDE

Se define como una nefropatía por depósito glomerular de estructuras microtubulares de distribución aleatoria y de 15-50 nm de diámetro en el estudio ultraestructural, derivadas de inmunoglobulinas (inmunofluorescencia positiva para IgG) y no amiloide (rojo congo negativo) [34]

Presentación clínica

Descrita en el 1980 por Schwartz et al [35] es unas 10 veces menos frecuente que la glomerulonefritis fibrilar (<0,1% de las biopsias de riñón nativo) [1] [34]. Predomina también en pacientes caucásicos, alrededor de la sexta década de la vida.

Se presenta con un patrón clínico similar a la glomerulonefritis fibrilar, con proteinuria, a menudo con síndrome nefrótico, microhematuria, insuficiencia renal en grado variable, e hipertensión arterial, aunque a diferencia de aquella con una ma-

yor incidencia de hipocomplementemia, por la vía clásica, en una tercera parte de los casos [34][36]. No suele presentar tampoco manifestaciones extra-renales.

Se asocia de manera más frecuente con enfermedades hematológicas, principalmente con síndromes linfoproliferativos indolentes tipo leucemia linfocítica crónica/linfoma linfocítico de células pequeñas, y con menos frecuencia con otros linfomas B o mieloma múltiple [34].

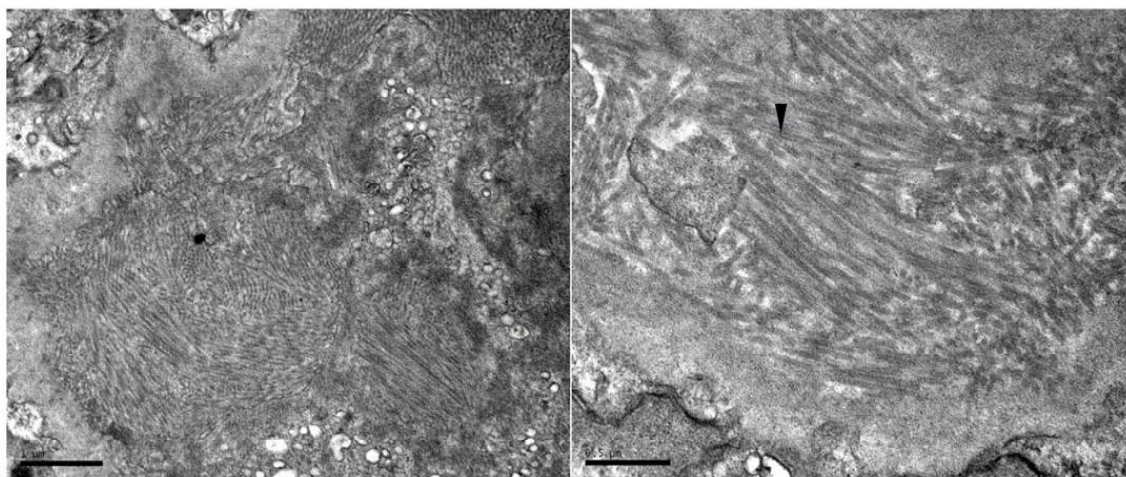
Diagnóstico

El diagnóstico se realiza mediante la biopsia renal, con la identificación de los característicos depósitos con estructuras microtubulares en el estudio ultraestructural, habitualmente de >30 (15-50) nm de diámetro de disposición paralela o apilada, y con un hueco central a gran aumento. Se localizan a nivel subepitelial y también subendotelial y mesangial (**Figura 6**) [36].

Ópticamente suelen presentar un patrón membranoproliferativo o un patrón membranoso atípico, con mayor o menor proliferación mesangial y/o endocapilar. Característicamente son rojo congo y DNAJB9 negativos [36].

La inmunofluorescencia objetiva depósitos intensos parietales y mesangiales de IgG predominante (principalmente IgG1), C3 y C1q. Los depósitos son generalmente monotípicos con restricción de cadena ligera (70%), básicamente kappa. La inmu-

Figura 6. Microscopía electrónica de Glomerulopatía inmunotactoide. Se observan depósitos con estructuras microtubulares de disposición paralela, con un hueco central a mayor aumento (cabeza de flecha). (Figura cedida por la Dra. Montserrat Gomá)



nohistoquímica sobre tejido parafinado tratado con pronasa puede ayudar a corroborar el diagnóstico y confirmar o descartar la monotipia desenmascarando depósitos no identificados en la inmunofluorescencia sobre tejido congelado [37].

La frecuente presentación con depósitos monoclonales condiciona que se hable de dos variantes de esta nefropatía [34], una variante monoclonal de la glomerulopatía inmunotactoide, la cual se incluye dentro del grupo de las gammapatías monoclonales de significado renal [23], y una variante policlonal.

La presencia de la variante monoclonal obliga en el momento del diagnóstico a descartar la presencia de gammapatía monoclonal si ésta no ha sido ya diagnosticada con anterioridad [36]. Aun así, debe considerarse que el estudio de gammapatía monoclonal puede ser normal, y que la glomerulopatía inmunotactoide puede desarrollarse sin que se llegue a detectar ningún componente monoclonal en suero u orina por las técnicas habituales. En los casos policlonales, un porcentaje (25%) puede estar relacionado con enfermedades autoinmunes, por lo que se recomienda su despistaje en estos casos [34].

El principal diagnóstico diferencial debe realizarse con la glomerulonefritis crioglobulinémica tipo I, con la glomerulonefritis proliferativa por depósitos inmunes monoclonales y con la glomerulonefritis fibrilar (**Figura 5**).

La distinción entre la glomerulonefritis fibrilar y la inmunotactoide no siempre es clara y determinados casos se pueden solapar con los estudios anatomopatológicos disponibles. Algunos casos con glomerulonefritis con depósitos fibrilares monotípicos, DNAJB9 negativos, muestran características clínicas e histológicas más propias de la glomerulopatía inmunotactoide, a pesar de no mostrar en el estudio ultraestructural los característicos microtúbulos de esta entidad [22].

Etiopatogenia

Los depósitos glomerulares se generan por la cristalización anómala de las inmunoglobulinas-inmunocomplejos o las inmunoglobulinas monoclonales depositadas, capaces de formar microtúbulos o estructuras tactoides por sus características estructurales y sus propiedades fisicoquímicas específicas, todo ello favorecido por el proceso fisiológico de la ultrafiltración (en entornos concentrados hay mayor tendencia a generar estructuras cristalinas tactoides) [38]. En cuanto a los depósitos policlonales, se

hipotetiza que puedan deberse al depósito de proteínas no identificadas con capacidad intrínseca de polimerizar en microtúbulos, con una respuesta secundaria autoinmune similar a lo propuesto para la glomerulonefritis fibrilar y el DNAJB9 [34].

Tras el depósito y la formación de las estructuras tactoides, parte de la lesión se considera mediada por la activación del complemento [39].

Tratamiento

Como el resto de las glomerulopatías con proteinuria debe tratarse con bloqueo del SRAA si no hay contraindicación, con un adecuado control de la tensión arterial.

Ya que un porcentaje relevante de casos están asociados a una gammapatía monoclonal, el tratamiento se basa en una terapia dirigida a la alteración hematológica de base identificada [36]. En los casos monoclonales en los cuales no se identifica una gammapatía monoclonal, se recomienda iniciar tratamiento inmunosupresor empírico con rituximab, ante una posible clona linfocítica oculta subyacente, reservando pautas dirigidas a la célula plasmática como segunda línea.

En los casos policlonales, si presenta manifestaciones renales leves se puede mantener tratamiento conservador con inhibición del SRAA y un seguimiento estrecho. En los casos más severos con proteinuria nefrótica y/o insuficiencia renal progresiva, el tratamiento no está bien definido, aunque se recomienda el tratamiento con rituximab sopesando riesgo-beneficio en cada caso.

En los casos con una insuficiencia renal evolucionada con marcada lesión crónica histológica y escasa probabilidad de recuperación, el tratamiento inmunosupresor o quimioterápico dirigido a la clona debería reservarse para aquellos pacientes candidatos a trasplante renal para preservar en la medida de lo posible la evolución a largo plazo del injerto [40].

La variante monoclonal de la glomerulopatía inmunotactoide, cuando se asocia a enfermedad hematológica, presenta un mejor pronóstico que la variante policlonal. Las manifestaciones renales y el pronóstico de la nefropatía están estrechamente ligados a la evolución de la discrasia hematológica tras el tratamiento. La consecución de una buena respuesta hematológica se traduce habitualmente en una mejoría de los parámetros renales, y las recurrencias renales suelen ser un reflejo de recidivas

hematológicas. El objetivo pues es conseguir una buena y sostenida remisión de la enfermedad hematológica [36].

Cuando la nefropatía progresa a requerimiento de tratamiento sustitutivo renal el trasplante renal es una buena opción. Los índices de recurrencia sobre el injerto son del 50-60% de los casos, a veces precoces, similar a lo que ocurre con otras nefropatías por depósito asociadas a discrasias hematológicas [6][41]. Es importante llegar al trasplante renal con una buena respuesta hematológica y mantener un seguimiento regular hematológico posterior para reducir el riesgo de recidiva sobre el injerto [36].

Bibliografía

1. Rosenstock JL, Markowitz GS, Valeri AM, Sacchi G, Appel GB, D'Agati VD. Fibrillary and immunotactoid glomerulonephritis: Distinct entities with different clinical and pathologic features. *Kidney Int.* 2003 Apr;63(4):1450–61.
2. Iskandar SS, Falk RJ, Jennette JC. Clinical and pathologic features of fibrillary glomerulonephritis. *Kidney Int.* 1992 Dec 1;42(6):1401–7.
3. Fogo A, Qureshi N, Horn RG. Morphologic and Clinical Features of Fibrillary Glomerulonephritis Versus Immunotactoid Glomerulopathy. *Am J Kidney Dis.* 1993;22(3):367–77.
4. Rosenmann E, Eliakim M. Nephrotic syndrome associated with amyloid like glomerular deposits. *Nephron.* 1977;18(5):301–8.
5. Rosenstock JL, Markowitz GS. Fibrillary Glomerulonephritis: An Update. *Kidney Int Rep.* 2019 Jul 1;4(7):917–22.
6. Pronovost PH, Brady HR, Gunning ME, Espinoza O, Rennke HG. Clinical features, predictors of disease progression and results of renal transplantation in fibrillary/immunotactoid glomerulopathy. *Nephrol Dial Transplant.* 1996 May 1;11(5):837–42.
7. Choung HYG, Grewal R, Goldman B. A rare case of diffuse crescents in fibrillary glomerulonephritis^[EP]. *Clin Nephrol.* 2022 Jan 1;97(1):53–6.
8. Javaugue V, Said SM, Bu L, Bridoux F, François A, Goujon JM, et al. Prognostic Value of Diffuse Crescentic Lesions in Fibrillary Glomerulonephritis. *Am J Kidney Dis.* 2023 Mar;81(3):368–70.
9. Klomjit N, Alexander MP, Zand L. Fibrillary Glomerulonephritis and DnaJ Homolog Subfamily B Member 9 (DNAJB9). *Kidney360.* 2020 Sep 24;1(9):1002–13.
10. Schober FP, Jobson MA, Poulton CJ, Singh HK, Nিকেleit V, Falk RJ, et al. Clinical Features and Outcomes of a Racially Diverse Population with Fibrillary Glomerulonephritis. *Am J Nephrol.* 2017 Mar 1;45(3):248–56.
11. Said SM, Leung N, Alexander MP, Cornell LD, Fidler ME, Grande JP, et al. DNAJB9-positive monotypic fibrillary glomerulonephritis is not associated with monoclonal gammopathy in the vast majority of patients. *Kidney Int.* 2020 Aug 1;98(2):498–504.
12. Nasr SH, Fogo AB. New developments in the diagnosis of fibrillary glomerulonephritis. *Kidney Int.* 2019 Sep 1;96(3):581–92.
13. Javaugue V, Karras A, Glowacki F, McGregor B, Lacombe C, Goujon JM, et al. Long-term Kidney Disease Outcomes in Fibrillary Glomerulonephritis: A Case Series of 27 Patients. *Am J Kidney Dis.* 2013 Oct 1;62(4):679–90.
14. Dasari S, Alexander MP, Vrana JA, Theis JD, Mills JR, Negron V, et al. DnaJ heat shock protein family B member 9 is a novel biomarker for fibrillary GN. *Journal of the American Society of Nephrology.* 2018 Jan 1;29(1):51–6.
15. Andeen NK, Yang HY, Dai DF, MacCoss MJ, Smith KD. DnaJ homolog subfamily B member 9 is a putative autoantigen in fibrillary GN. *Journal of the American Society of Nephrology.* 2018 Jan 1;29(1):231–9.
16. Nasr SH, Vrana JA, Dasari S, Bridoux F, Fidler ME, Kaaki S, et al. DNAJB9 Is a Specific Immunohistochemical Marker for Fibrillary Glomerulonephritis. *Kidney Int Rep.* 2018;3(1):56–64.
17. Nasr SH, Dasari S, Lieske JC, Benson LM, Vanderboom PM, Holtz-Heppelmann CJ, et al. Serum levels of DNAJB9 are elevated in fibrillary glomerulonephritis patients. *Kidney Int.* 2019 May 1;95(5):1269–72.
18. Andeen NK. Elevated serum concentrations of DNAJB9 in fibrillary glomerulonephritis: another step toward understanding a progressive disease. *Kidney Int.* 2019 May 1;95(5):1025–6.
19. Erickson SB, Zand L, Nasr SH, Alexander MP, Leung N, Drosou ME, et al. Treatment of fibrillary glomerulonephritis with rituximab: a 12-month pilot study. *Nephrol Dial Transplant.* 2021 Jan

1;36(1):104–10.

20. Leung N, Bridoux F, Batuman V, Chaidos A, Cockwell P, D'Agati VD, et al. The evaluation of monoclonal gammopathy of renal significance: a consensus report of the International Kidney and Monoclonal Gammopathy Research Group. *Nat Rev Nephrol*. 2019 Jan 1;15(1):45–59.

21. Da Y, Goh GH, Lau T, Chng WJ, Soekoj CY. Fibrillary Glomerulonephritis and Monoclonal Gammopathy: Potential Diagnostic Challenges. *Front Oncol*. 2022 May 25;12:880923.

22. Kudose S, Canetta P, Andeen NK, Stokes MB, Batal I, Markowitz GS, et al. Diagnostic Approach to Glomerulonephritis With Fibrillar IgG Deposits and Light Chain Restriction. *Kidney Int Rep*. 2021 Apr 1;6(4):936–45.

23. Leung N, Bridoux F, Nasr SH. Monoclonal Gammopathy of Renal Significance. *New England Journal of Medicine*. 2021 May 20;384(20):1931–41.

24. Andeen NK, Kung VL, Robertson J, Gurley SB, Avasare RS, Sitaraman S. Fibrillary Glomerulonephritis, DNAJB9, and the Unfolded Protein Response. *Glomerular Dis*. 2022 Jun 16;2(4):164–75.

25. Alexander MP, Dasari S, Vrana JA, Riopel J, Valeri AM, Markowitz GS, et al. Congophilic Fibrillary Glomerulonephritis: A Case Series. *Am J Kidney Dis*. 2018 Sep 1;72(3):325–36.

26. Daverkausen-Fischer L, Pröls F. The function of the co-chaperone ERdj4 in diverse (patho-) physiological conditions. *Cellular and Molecular Life Sciences*. 2022 Jan 1;79(1).

27. Nasr S, Valeri AM, Cornell LD, Fidler ME, Sanjeev S, Leung N, et al. Fibrillary glomerulonephritis: A report of 66 cases from a single institution. *Clinical Journal of the American Society of Nephrology*. 2011 Apr 1;6(4):775–84.

28. Collins M, Navaneethan SD, Chung M, Sloand J, Goldman B, Appel G, et al. Rituximab treatment of fibrillary glomerulonephritis. *Am J Kidney Dis*. 2008 Dec;52(6):1158–62.

29. Javaugue V, Karras A, Glowacki F, McGregor B, Lacombe C, Goujon JM, et al. Long-term kidney disease outcomes in fibrillary glomerulonephritis: A case series of 27 patients. *Am J Kidney Dis*. 2013 Oct;62(4):679–90.

30. Hogan J, Restivo M, Canetta PA, Herlitz LC, Radhakrishnan J, Appel GB, et al. Rituximab treatment for fibrillary glomerulonephritis. *Nephrol*

Dial Transplant. 2014 Oct 1;29(10):1925–31.

31. Andeen NK, Troxell ML, Riazzy M, Avasare RS, Lapasia J, Jefferson JA, et al. Fibrillary glomerulonephritis clinicopathologic features and atypical cases from a multi-institutional cohort. *Clinical Journal of the American Society of Nephrology*. 2019 Dec 6;14(12):1741–50.

32. El Ters M, Bobart SA, Cornell LD, Leung N, Bentall A, Sethi S, et al. Recurrence of DNAJB9-Positive Fibrillary Glomerulonephritis After Kidney Transplantation: A Case Series. *Am J Kidney Dis*. 2020 Oct 1;76(4):500–10.

33. Mallett A, Tang W, Hart G, McDonald SP, Hawley CM, Badve S V., et al. End-stage kidney disease due to fibrillary glomerulonephritis and immunotactoid glomerulopathy—Outcomes in 66 consecutive ANZDATA registry cases. *Am J Nephrol*. 2015 Nov 1;42(3):177–84.

34. Nasr SH, Kudose SS, Said SM, Santoriello D, Fidler ME, Williamson SR, et al. Immunotactoid glomerulopathy is a rare entity with monoclonal and polyclonal variants. *Kidney Int*. 2021 Feb 1;99(2):410–20.

35. Schwartz MM, Lewis EJ. The Quarterly Case: Nephrotic Syndrome in a Middle-aged Man. *Ultrastruct Pathol*. 1980 Jan 10;1(4):575–82.

36. Javaugue V, Dufour-Nourigat L, Desport E, Sibille A, Moulin B, Bataille P, et al. Results of a nation-wide cohort study suggest favorable long-term outcomes of clone-targeted chemotherapy in immunotactoid glomerulopathy. *Kidney Int*. 2021 Feb 1;99(2):421–30.

37. Nasr SH, Fidler ME, Cornell LD, Leung N, Cosio FG, Sheikh SS, et al. Immunotactoid glomerulopathy: clinicopathologic and proteomic study. *Nephrol Dial Transplant*. 2012 Nov 1;27(11):4137–46.

38. Korbet SM, Schwartz MM, Lewis EJ. Immunotactoid glomerulopathy. *Am J Kidney Dis*. 1991 Mar;17(3):247–57.

39. Nasr SH, Fidler ME, Cornell LD, Leung N, Cosio FG, Sheikh SS, et al. Immunotactoid glomerulopathy: clinicopathologic and proteomic study. *Nephrol Dial Transplant*. 2012 Nov;27(11):4137–46.

40. Ferman JP, Bridoux F, Kyle RA, Kastritis E, Weiss BM, Cook MA, et al. How I treat monoclonal gammopathy of renal significance (MGRS). *Blood*. 2013;122(22):3583–90.

41. Korbet SM, Rosenberg BF, Schwartz

Glomerulonefritis Fibrilar e Imunotactoide

MM, Lewis EJ. Course of renal transplantation in immunotactoid glomerulopathy. *Am J Med.* 1990;89(1):91-5.

Glomerulonefritis Asociadas a Alteraciones del Complemento

Enrique Morales, Eduardo Gutierrez Martínez

Servicio de Nefrología. Hospital Universitario 12 de Octubre. Madrid

INTRODUCCIÓN

Existen diversas evidencias a lo largo de la historia sobre la implicación del complemento en la enfermedad glomerular. En los años 60 se comprendió el papel del complemento en el daño glomerular inducido por los inmunocomplejos (IC) [1], en la década de los 70 diversas proteínas del complemento eran detectadas por medio de la inmunofluorescencia y la inmunohistoquímica en las biopsias renales de los pacientes con patología glomerular [2]. Y, por último, estudios experimentales en modelos animales y en pacientes relacionan claramente el papel del complemento en la enfermedad glomerular [3] (**Tabla 1**).

En los próximos años vamos a asistir al desarrollo de numerosas moléculas que bloquean diferentes factores del complemento (anti factor B, anti factor D, anti C3, anti MASP) en las patologías glomerulares, que permitirán el control de la inflamación y el daño renal provocado por los inmunocomplejos

que no responden al tratamiento inmunosupresor habitual (**Figura 1**).

En esta revisión, vamos a dar una visión general de la evidencia científica a partir de datos clínicos y experimentales de la implicación del complemento en la enfermedad glomerular y su correspondiente trascendencia.

MECANISMOS DE ACTIVACIÓN DEL COMPLEMENTO EN LA ENFERMEDAD GLOMERULAR

La activación patológica del complemento en el tejido renal implica que existen eventos moleculares que promueven la activación del complemento (depósito de IC) y/o fenómenos locales que interactúan en la regulación del complemento [3]. Estos mecanismos no son excluyentes, los IC pueden causar la activación de la vía clásica (VC) del comple-

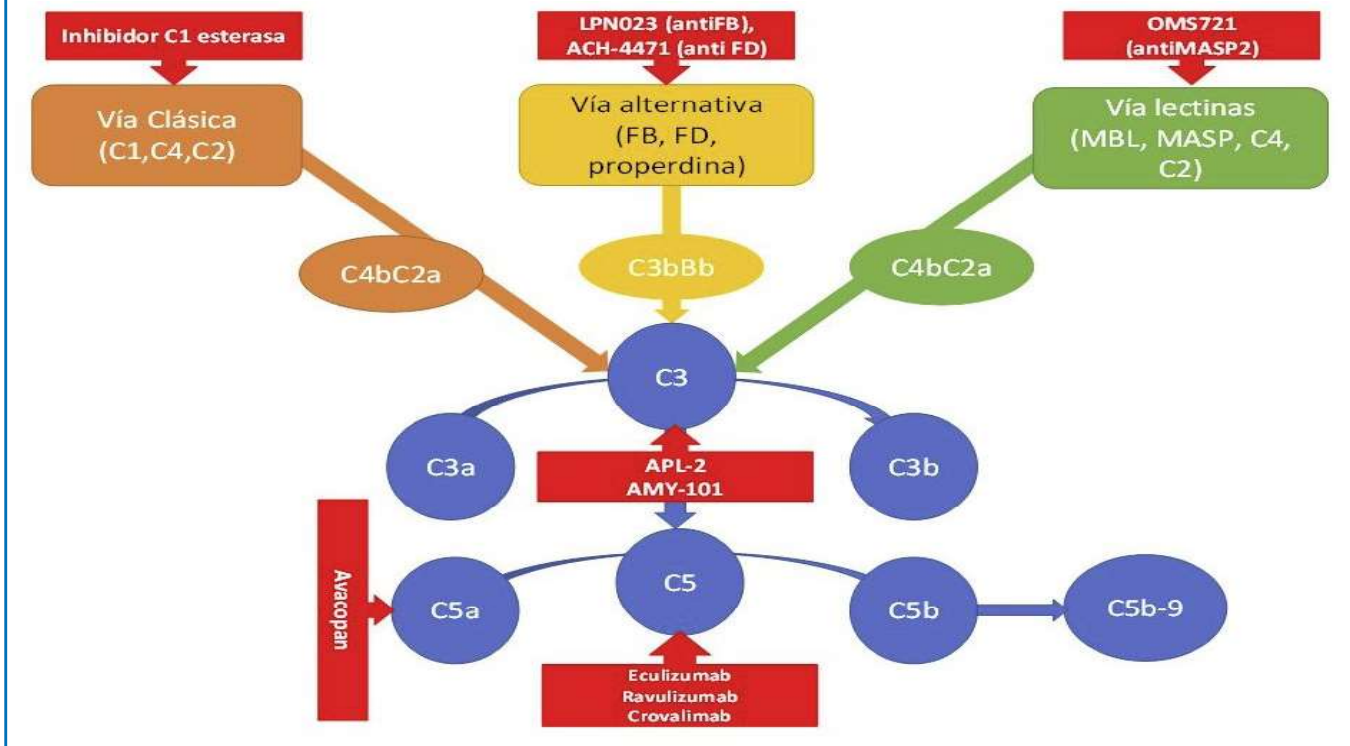
Tabla 1. Sistema del complemento implicado en las enfermedades glomerulares

Patología	Depósito de C en la biopsia renal	Niveles plasmáticos de complemento	Anticuerpos frente a proteínas del C	Variantes genéticas del C asociadas a la patología renal	Uso clínico de inhibidores del complemento
GC3	C3 dominante (2 veces superior Ig)	↓C3, ↓FB, ↓properdina, ↓C5, ↓C7, ↑Ba, ↑Bb, ↑C3d, ↑C5a, ↑sC5b-9	C3Nef (>75%), C3b, FH, FB	FH, FI, C3, C8, FB, CHFR1, CFHR2, CFHR3, CFHR5, CR1	Si
NL	C3, C4, C1q	↓C3, ↓C4, ↓C1q	C1q, C3	C1q, C1r/s, C2, C4	Si
GNMP	C3, C4, IgG, IgM	↓C3, ↓C4	C3Nef	FH, FI, CD46	
SAFC		↓C3, ↓C4, ↑C3a, ↑C4a			Si
Nefropatía IgA	C3, properdina, C4	↑C3a, ↑C3d		FH, CFHR1, CFHR3	Si
Vasculitis ANCA	C3 e Igs	↑C3a, ↑C5a, ↑C5b-9, ↑Bb			Si
GN postinfecciosa	C3, C4	↓C3, ↓C5, ↓properdina			

C: complemento; CFHR: complement factor H related; GC3: glomerulopatía C3, NL: nefropatía lúpica, GNMP: glomerulonefritis membranoproliferativa; GN: glomerulonefritis

Glomerulonefritis asociadas a alteraciones del complemento

Figura 1. Nuevas moléculas bloqueantes del complemento que están siendo probadas en la patología glomerular.



mento, pero también generar un microambiente en el que los factores del complemento se encuentran excluidos [4]. Los diferentes compartimentos renales pueden estar implicados en la regulación del complemento y en la génesis de las diferentes patologías glomerulares.

a) Células endoteliales y vasos

Los depósitos subendoteliales de los IC son comunes en patologías como la nefropatía lúpica y la glomerulonefritis membranoproliferativa (GNMP). Las inmunoglobulinas IgG e IgM que componen estos IC son capaces de activar la vía clásica del complemento provocando la inflamación y las lesiones del tejido renal. Es posible que el daño endotelial active la VC, pero la activación de la vía alternativa (VA) perpetúa la lesión de la microvasculatura [3]. La VA es crítica para la patogenia de las vasculitis-ANCA, aunque el mecanismo exacto y el lugar de la activación no se conocen [5].

b) Membrana basal glomerular

La membrana basal glomerular (MBG) no expresa proteínas reguladoras del complemento y dependen del factor H (FH) circulante para el control de la VA [6]. En este sentido, defectos genéticos, an-

ticuerpos u otras proteínas pueden interferir sobre la función del FH [7] [8] [9]. La deficiencia del FH está asociada con la activación del complemento en la fase fluida y con actuar sobre la MBG, mecanismos implicados en la génesis de la glomerulopatía C3 (GC3) [10]. Esta disregulación de la VA da lugar a los depósitos de C3 en ausencia de los de inmunoglobulinas, y esta es la base diagnóstica de la GC3. La enfermedad por depósitos densos es un subtipo de GC3 caracterizado por la detección de depósitos electrondensos en la MBG visualizados por la microscopía electrónica [11].

c) Podocitos

El papel del sistema de complemento en la lesión podocitaria ha sido estudiado en numerosas patologías renales (nefropatía membranosa, nefritis lúpica, glomeruloesclerosis segmentaria y focal, etc). Los podocitos han desarrollado mecanismos protectores para escapar del ataque del complemento, como la autofagia, la endocitosis y la expresión de factores reguladores del complemento. El balance de estos mecanismos determinará el destino del podocito. Los IC se ven a menudo en el espacio subepitelial de pacientes con nefropatía membranosa. La IgG se une al receptor de la Fosfolipasa A2 y otros antígenos

nos podocitarios [12]. Los podocitos expresan CR1, que puede regular la VC y VA del complemento, pero CR1 se escinde de la superficie de las células como ocurre en los pacientes con nefropatía lúpica. La pérdida de CR1 puede permitir la activación del complemento en este lugar, o puede ser una consecuencia de la formación de C5b-9 [13].

d) Mesangio

Los IC se depositan en el mesangio en diferentes enfermedades glomerulares incluyendo la nefropatía lúpica, causando la activación del complemento. Los pacientes con GC3 también pueden presentar depósitos de C3 en el mesangio [14], lo que indica que el FH es funcionalmente importante para controlar la activación de la VA, aunque las células mesangiales expresen en su superficie reguladores del complemento [15]. En la nefropatía mesangial IgA, los IC contienen depósitos de IgA1 en el mesangio, similar a lo que ocurre en otras enfermedades glomerulares mediadas por IC [16]. Recientes estudios genómicos han identificado a factores reguladores del FH que se asocian a un mayor riesgo de desarrollar nefropatía mesangial IgA [17] [18]. De esta forma, esta nefropatía puede ser causada por el depósito de los IC que contienen la IgA hipoglucosilada y/o la lesión glomerular ser causada por la desregulación del complemento.

e) Túbulo-intersticio

Existe una mínima expresión de las proteínas reguladoras del complemento en la superficie de las células epiteliales tubulares [15]. Habitualmente, este compartimento no está en contacto con las proteínas del complemento, pero la VA puede causar lesiones tubulointersticiales en pacientes con nefropatías proteinúricas debido al paso de proteínas del complemento en los túbulos [19]. Las células epiteliales del túbulo también sintetizan C3, y esa producción local puede ser causante de lesiones agudas o crónicas tubulointersticiales [20] [21]. Otras situaciones también pueden favorecer la activación de la VA (el amonio puede formar un enlace amida con C3 y activar la VA). Situaciones patológicas acompañadas de una reducción de masa renal pueden incrementar la producción en la cantidad de amonio por las nefronas restantes para mantener el equilibrio ácido-base y estos mecanismos adaptativos generar lesiones inflamatorias tubulointersticiales [22].

PATOLOGÍA GLOMERULAR MEDIADA POR LA ACTIVACIÓN DEL COMPLEMENTO POR AUTOANTICUERPOS.

Los autoanticuerpos generados frente a diversos antígenos de la superficie renal e IC depositados en el riñón son causantes de diferentes patologías renales. Existe cada vez más evidencia de los mecanismos patogénicos que relacionan estos anticuerpos con la activación de diferentes vías del complemento (**Figura 2**) [6].

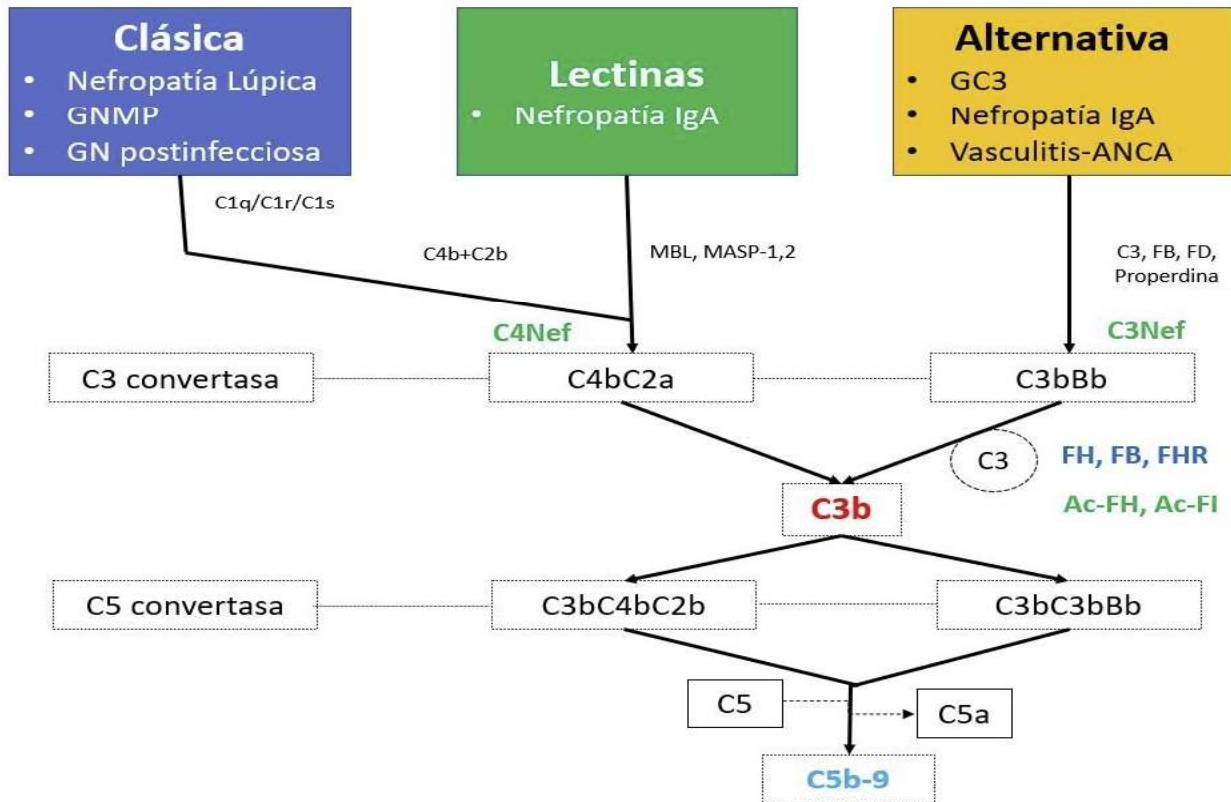
Nefropatía membranosa

La nefropatía membranosa (NM) es una causa común del síndrome nefrótico en adultos y se caracteriza por el depósito de IC en el espacio subepitelial de la pared capilar glomerular. Hasta el 40% de los casos de NM evolucionan hacia la insuficiencia renal terminal en un periodo de 5 a 10 años [23]. En aproximadamente el 25 % de los casos, la NM es originada por una enfermedad sistémica, como una neoplasia, una infección o por diversos fármacos, en cuyo caso se denomina “NM secundaria”. En cambio, la NM primaria es una enfermedad autoinmune específica del riñón inducida por autoanticuerpos que reconocen proteínas expresadas en la superficie podocitaria (receptor de la fosfolipasa A2, trombospondina tipo 1)[23].

La contribución de la activación del complemento a la patogénesis de la de la NM fue sugerida por primera vez por el hallazgo de que la depleción de C3 prevenía la proteinuria en un modelo animal [24]. En este sentido, el depósito de C3 está presente en el 70-100 % de los pacientes con NM [25]. La deficiencia de C6 previno la lesión renal y retrasó la aparición de proteinuria en un modelo de rata, lo que indica un papel destacado del complejo de ataque a la membrana (CAM) [26]. La importancia del CAM en la NM está respaldada por el hallazgo constante de C5b-9 en los depósitos subepiteliales de los IC. Además, la excreción urinaria de sC5b-9 se correlaciona con la actividad de la enfermedad tanto en la NM experimental como en los pacientes con NM [27]. Un reciente estudio francés, demues-

Glomerulonefritis asociadas a alteraciones del complemento

Figura 2. Activación de las diferentes vías del complemento y su asociación a la patología glomerular. GN: glomerulonefritis; GC3: glomerulopatía C3; GNMP: glomerulonefritis membranoproliferativa



tra que el depósito glomerular de C5b-9 estaba correlacionado con una mayor gravedad del síndrome nefrótico en el momento del diagnóstico, una menor remisión y una peor supervivencia renal [28].

Aunque la NM es una enfermedad mediada por IC, la mayoría de las IgG en los glomérulos y los anticuerpos anti-PLA2R en el suero de los pacientes con NM son IgG4, que no se une a C1q ni activa la VC [12][29]. A pesar de que la IgG4 no activa el complemento de forma eficaz, el depósito de C4d, es detectable en el 100% de los pacientes con NM [30].

El mecanismo por el que la IgG4 activa el sistema del complemento sigue siendo controvertido, pero puede deberse a la alteración de la glicosilación de la inmunoglobulina. La IgG hipogalactosilada puede unirse a la vía de las lectinas y activar el complemento. Existe escasa información sobre el efecto del bloqueo del complemento en este tipo de patología (G. Appel et al., datos no publicados) sugirieron que el uso de bloqueantes de C5 no tuvieron ningún efecto sobre la proteinuria en pacientes con NM. Un grupo alemán, ha estudiado el papel del complemento en animales de experimentación y humanos con NM, proponiendo que el uso de terapias

que bloqueen el complemento, especialmente en la formas graves (síndrome nefrótico no controlado o en casos de deterioro de la función renal) podría ser de utilidad [31]. Sin embargo, son necesarios estudios adicionales para determinar si las terapias del complemento juegan un papel en esta patología.

Enfermedad por anticuerpos anti membrana basal glomerular (Anti-MBG)

Los autoanticuerpos dirigidos al dominio NC1 del colágeno tipo IV son mediadores patogénicos de la enfermedad por anticuerpos anti-MBG [32]. La glomerulonefritis proliferativa observada en esta enfermedad se caracteriza por el depósito lineal de IgG y diversos componentes del complemento a lo largo de la MBG [33]. La VC y VA del complemento están implicadas (C1q, FB, properdina, C3d/C4d y C5b-9 han sido detectados en la MBG). Existen evidencias clínicas que demuestran que la activación del complemento local da lugar a la liberación de anafilotoxinas como C3a y C5a, así como la formación del CAM dando lugar a la nefropatía y formación de la matriz extracelular [35]. En un estudio retrospectivo, demuestra que los pacientes con hipocomplementemia C3 y la presencia de depósitos

lineales de C3 en la MBG, presentaban una mayor gravedad de la lesión histológica y una peor supervivencia renal [34]. En conjunto, estos hallazgos apoyan la necesidad de comprobar si la inhibición del complemento tiene un papel en la evolución de los pacientes con enfermedad por Anti-MBG.

PATOLOGÍA GLOMERULAR MEDIADA POR LA ACTIVACIÓN DEL COMPLEMENTO POR INMUNOCOMPLEJOS.

Los IC circulantes que se depositan en el espacio subendotelial y subepitelial del glomérulo pueden generar la lesión glomerular dependiente del complemento, como es el caso de las GN postestreptocócica, la crioglobulinemia o la nefropatía lúpica (NL). Por otro lado, existen casos de microangiopatía trombótica (MAT) asociados a una gran variedad de enfermedades sistémicas con solapamiento entre entidades y mutaciones del complemento hasta en un 33% de pacientes con síndrome hemolítico urémico (SHU) asociado a enfermedades autoinmunes [9] [36]. La presencia de diversos componentes

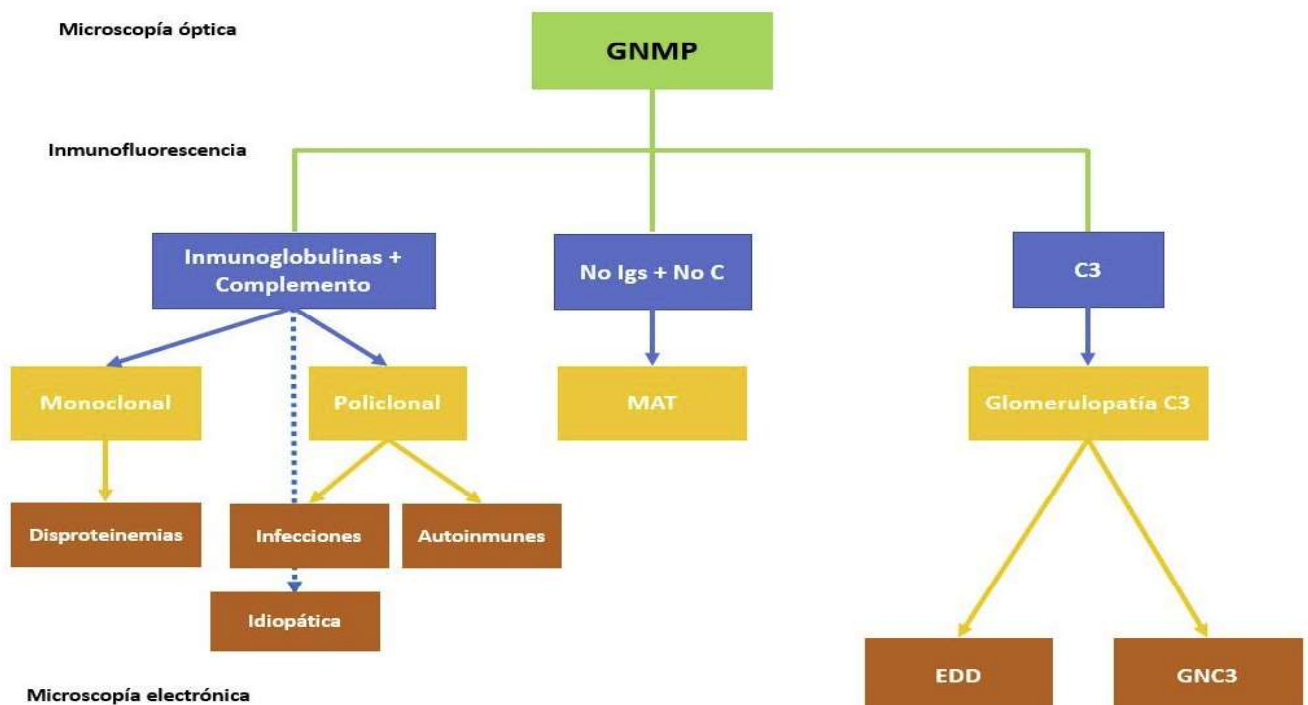
del complemento en las biopsias renales plantea su papel patogénico y sugiere que la desregulación del complemento de base no genética puede desempeñar un papel importante y ser una posible diana terapéutica.

Glomerulonefritis membranoproliferativa

La clasificación tradicional de las glomerulonefritis membranoproliferativas (GNMP) se basaba en la localización y apariencia de los depósitos electrondensos: tipo I (depósitos subendoteliales), tipo II (también conocida como enfermedad por depósitos densos; depósitos dentro de la membrana basal glomerular) y tipo III (depósitos subendoteliales y subepiteliales). Pero hoy en día, se prefiere dividir esta patología en función de los hallazgos de la inmunofluorescencia: GNMP con depósito de C3 e inmunoglobulinas (Ig) y GNMP con depósitos exclusivos o claramente predominantes de C3 (**Figura 3**). Esta última categoría se denominaría glomerulopatía C3 y englobaría la enfermedad por depósitos densos y la GN C3 (estos dos subtipos se diferencian por la apariencia y localización de los depósitos). La GNMP con depósitos de C3 e Ig puede estar asociada a procesos infecciosos (las GN

Figura 3. Algoritmo de la clasificación de la glomerulonefritis membranoproliferativa en función de la inmunofluorescencia de la biopsia renal.

C: complemento; EDD: enfermedad por depósitos densos; GNC3: glomerulonefritis C3; GNMP: glomerulonefritis membranoproliferativa; Igs: inmunoglobulinas; MAT: microangiopatía trombótica



secundarias a la infección por el virus de la hepatitis C son las más frecuentes de este grupo), tumorales o enfermedades sistémicas (lupus, esclerodermia, sarcoidosis, etc), aunque en algunos casos no se encuentra mecanismo desencadenante alguno. La patogenia es debida a un depósito en las paredes capilares de los inmunocomplejos circulantes, formados por anticuerpos contra los antígenos tumorales o infecciosos. Las GNMP con depósito exclusivo o predominante de C3 son debidas a una desregulación de la VA del complemento, bien por mutaciones genéticas o por anticuerpos dirigidos contra las proteínas reguladoras del complemento, de los cuales el factor nefrítico C3 es el más frecuente. El pronóstico y el tratamiento están lógicamente relacionados con la enfermedad de base (tumores, lupus, infección por virus C). En los casos idiopáticos el pronóstico guarda relación con la gravedad de las manifestaciones clínicas en la presentación [37].

Lupus eritematoso sistémico

Numerosas observaciones clínicas sugieren la importancia del complemento en la nefropatía lúpica (NL) y la traducción histológica es la lesión característica conocida como “full house”, con depósito de inmunoglobulinas y complemento [38] que juegan un doble papel en la patogenia de NL. Los componentes de la VC (C1q, C2, C4) tienen un papel protector facilitando la apoptosis de los IC del lupus eritematoso sistémico (LES), mientras que factores finales (C5 a C9) promueven inflamación y daño tisular a través de la generación de anafilotoxinas (C5a) y formación del CAM [39]. Un estudio experimental reveló el papel del déficit del FH como potenciador del desarrollo de la NL con una presentación clínica e histológica más agresiva [40]. La coexistencia histológica de NL y MAT confiere peor pronóstico renal [41]. Song et al [42], encontraron MAT en el 24.3 % de biopsias renales con NL en un estudio retrospectivo. Estos pacientes tuvieron datos clínicos e histológicos más severos respecto al grupo sin MAT, lo que supone un factor de riesgo para la evolución de la función renal. Estudios recientes han permitido corroborar los hallazgos encontrados en el estudio previo [43]. Estudios experimentales y clínicos, han mostrado que la activación del complemento es esencial en la patogenia de la MAT y del LES, por lo que el uso de bloqueantes del complemento podría ser una terapia prometedora [44]. El tratamiento con Eculizumab,

ha mostrado seguridad y buena tolerancia en estudios en fase I en pacientes con LES; desafortunadamente, no han continuado con estudios en fase II o III [45] [46]. Sin embargo, aisladas experiencias en pacientes resistentes al tratamiento inmunosupresor habitual para NL respondieron positivamente al tratamiento con eculizumab [39] [47] [48]. En la actualidad, diversos bloqueantes del complemento se están empleando en la nefropatía lúpica como tratamiento coadyuvante de la misma (ravulizumab, un inhibidor de C5, pegcetacoplan, un inhibidor de C3 o iptacopan, un anti-factor B).

Síndrome antifosfolípido catastrófico

El síndrome antifosfolípido catastrófico (SAFC) es una variante del síndrome antifosfolípido (< 1%) caracterizado por trombosis sistémica y desarrollo de un fracaso multiorgánico con elevada morbimortalidad y de difícil tratamiento. Diversos autores han sugerido que la activación incontrolada del complemento puede iniciar y amplificar los fenómenos característicos del SAFC, como la activación de endotelio, factor de expresión de los monocitos y agregación plaquetaria, unido a los hallazgos histológicos propios de la MAT [49]. El tratamiento abarca desde la anticoagulación hasta la terapia inmunosupresora (esteroides o ciclofosfamida), inmunoglobulinas y plasmaféresis. El uso de terapias que bloqueen el complemento puede ser una opción terapéutica especialmente en pacientes refractarios al tratamiento habitual [50]. En la literatura, se han descritos series de casos de pacientes con SAFC tratados exitosamente con eculizumab [51] [52] [53].

Vasculitis-ANCA (anticuerpos anticito-plasma de neutrófilos)

Las vasculitis asociadas a ANCA son un grupo heterogéneo de enfermedades que se caracterizan por la inflamación vascular de pequeños vasos con pocos o ningún depósito de IC (las llamadas “pauciinmunes”) [54]. El concepto de vasculitis pauciinmunes está cambiando por el hallazgo de depósitos electrodensos en biopsia renal hasta en el 54% de los casos. Aunque el papel patogénico de los ANCA sigue siendo controvertido, una hipótesis actual implica a los neutrófilos que expresan niveles elevados de MPO o PR3 en su superficie [55]. Estos antígenos son entonces reconocidos por los ANCA, lo que provoca la activación de los neutrófilos, la desgra-

nulación, así como la transigración y la posterior lesión vascular. La señalización de C5a a través del receptor 1 de C5a (C5aR1) parece ser fundamental para este proceso [56].

Tradicionalmente, se pensaba que la vasculitis ANCA no estaba mediada por el complemento porque los niveles séricos de C3 y C4 rara vez eran bajos y porque el depósito de complemento en las biopsias renales era generalmente menos llamativo que en las enfermedades por IC. El interés por el sistema del complemento en las vasculitis ANCA fue debido a una elegante serie de experimentos con animales. En pacientes con vasculitis ANCA activa, los niveles urinarios y plasmáticos de C3a, Bb, C5a y sC5b-9 son significativamente más elevados en comparación con los que están en remisión [57]. Diversos estudios han encontrado que el depósito de ciertos componentes del complemento (C3, C4, C1q, factor B, properdina y CAM) en las biopsias renales de pacientes con vasculitis se ha asociado a un mayor grado de proteinuria y peor función renal [58] [59]. En este sentido, diversos trabajos demuestran que niveles bajos de C3 se asociaban a una mayor agresividad de la presentación histológica de las vasculitis y un peor pronóstico renal. Por otro lado, depósitos de C3d y properdina en la biopsia renal, sugiriendo la activación de la vía alternativa del complemento, se correlacionaban con un mayor porcentaje de semilunas y mayor cuantía de la proteinuria [60]. Un estudio colaborativo español, ha identificado variantes genéticas de la vía alternativa del complemento implicadas en las vasculitis ANCA. Algunas de estas tienen una acción protectora (CFB32Q/W) y otras están asociadas a una mayor gravedad (deleción CFH-H1, CFH-H2, and Δ C-FHR3/1). Estos datos, apoyan que la inhibición de componentes de la vía alternativa del complemento, como el FB y el FHR-1, pueden convertirse en una diana terapéutica útil en las vasculitis. Esto es especialmente importante debido a la disponibilidad de fármacos dirigidos a determinados componentes de la vía alternativa como pegcetacoplan, iptacopan o danicopan [61]. La MAT en la biopsia renal asociada con vasculitis no es infrecuente (13,6%), especialmente en los casos graves y de peor curso evolutivo [62]. Recientemente, se ha demostrado que la activación de la VA del complemento tiene un papel primordial en la patogenia de las vasculitis [63]. Basándose en los prometedores resultados preclínicos, el avacopan se probó en pacientes con

vasculitis ANCA. Como el C5a parece ser la molécula efectora en esta enfermedad mediada por el complemento, el bloqueo selectivo de C5a puede ser tan eficaz como otros fármacos inhibidores del complemento, pero con menos efectos secundarios. Un estudio de fase II del antagonista del C5aR oral en pacientes con vasculitis ANCA demostró unos resultados muy alentadores [64]. La inhibición del C5aR con avacopan podría reducir con éxito o incluso sustituir las dosis altas de glucocorticoides en el tratamiento de la vasculitis ANCA. En el estudio ADVOCATE, los resultados recientemente publicados en 331 pacientes con vasculitis ANCA que fueron randomizados 1:1 a recibir avacopan frente a una pauta de prednisona en descenso, han demostrado que avacopan no fue inferior pero tampoco superior a la pauta de prednisona para alcanzar la remisión en la semana 26. Sin embargo, cuando se analizó la remisión sostenida a la semana 52, el tratamiento con avacopan fue significativamente superior a la pauta descendente de prednisona con un 12.5 de puntos porcentuales (65.7% vs 54.9%) [65]. Estos resultados, han provocado que en las recientes guías EULAR, avacopan haya sido incorporado como terapia adyuvante en las vasculitis ANCA. Recientemente, han sido publicados los resultados de un estudio post-hoc del ADVOCATE en pacientes con un FGR < 20 ml/min, avacopan consiguió una mayor proporción de pacientes y un mayor incremento del FGR que el grupo control [66]. Por lo tanto, este fármaco se perfila como una pieza clave en la estrategia terapéutica de las vasculitis ANCA.

OTRAS GLOMERULONEFRITIS Y SU IMPLICACIÓN CON EL COMPLEMENTO

Los intensos depósitos de diversos componentes del complemento observados en la mayoría de GN, evidencian que la activación del complemento juega un papel destacado en el daño glomerular de estos procesos. No existen estudios sistemáticos sobre la prevalencia de alteraciones genéticas o funcionales del complemento en las glomerulonefritis. Aparte de GC3 y la nefropatía IgA (NIgA), se han descrito casos de MAT/SHU en pacientes con glomeruloesclerosis segmentaria y focal (GSF), la NM, la GN aguda postinfecciosa y las GNMP [67].

Nefropatía por IgA

La nefropatía por IgA (NIgA) es la causa más común de glomerulonefritis en todo el mundo, y hasta el 20-30% de los casos evolucionan hacia la insuficiencia renal terminal dentro de los 20 años posteriores al diagnóstico [68]. Se cree que en la patogenia de la NIgA intervienen distintos mecanismos entre los que destacan: (1) niveles elevados de IgA1 deficiente en galactosa, (2) producción de autoanticuerpos específicos para la IgA1 alterada, (3) la subsiguiente formación de ICs circulantes, y (4) el depósito glomerular de estos ICs que originan la inflamación y la lesión renal (Teoría de multi-hits) [69]. Las primeras publicaciones que implicaban a la VA del complemento con la NIgA, encontraron depósitos de C3, properdina y C5b-9 en el mesangio glomerular, mientras que no se detectaron IgG ni C1q [70]. Estudios posteriores demostraron el depósito glomerular de MBL y MASP-1 en un subconjunto de pacientes con NIgA, sugiriendo la implicación de la vía de las lectinas [71]. Un hallazgo de relevancia clínica se produjo cuando Roos et al, demostraron que el depósito glomerular de MBL se asociaba a una mayor gravedad de la enfermedad y a un peor pronóstico [72]. Otros investigadores han encontrado una asociación entre el depósito mesangial de C4d y una progresión más agresiva de la glomerulopatía con una menor supervivencia renal de los pacientes [73][74]. Un estudio reciente ha demostrado que el depósito arteriolar de C4d en la NIgA también se asoció con una peor progresión de la enfermedad, lo que indica que la activación del complemento en la NIgA no se limita a los glomérulos [75]. Recientemente, un elegante estudio de Medjeral-Thomas et al, demostró unos niveles plasmáticos más bajos de MASP-3 en pacientes con NIgA [76]. Estos niveles bajos de MASP-3 se asociaron con una progresión más rápida de la nefropatía.

Grandes estudios de asociación del genoma identificaron que la delección de los genes relacionados con el factor H del complemento 1 y 3 (CFHR1/3) eran un locus protector para la NIgA [77]. Estudios posteriores han examinado más a fondo el papel de las proteínas relacionadas con el factor H (FHR) en la fisiopatología de la NIgA. Los niveles plasmáticos de FHR-1 y la relación FHR-1/Factor H están aumentados en la NIgA y se ha demostrado que están asociados con una peor evolución [78]. Ade-

más, la elevación del FHR-5 en plasma se asociaba también con marcadores histológicos de mayor severidad [76]. Estos hallazgos están en línea con la hipótesis de que el factor H regula la activación del complemento y, por tanto, aminora la gravedad de la NIgA, mientras que FHR-1 y FHR-5 antagonizan el factor H y, por ende, contribuyen al desarrollo de una NIgA más agresiva [79].

Por último, la presencia de lesiones de MAT en las biopsias renales de pacientes con NIgA ha sido señalada en algunos estudios, relacionándose con un peor pronóstico renal [80][81]. Asimismo, se ha comunicado un efecto beneficioso de eculizumab en casos aislados de pacientes con NIgA agresiva sin MAT/SHU concomitante [82] [83]. En los últimos años, numerosos estudios han estudiado el papel de diferentes inhibidores del complemento en la NIgA, narsoplimab (inhibidor de MASP2), iptacopan (inhibidor del FB), vemircopan (inhibidor del FD), pegcetacoplan (inhibidor de C3), ravulizumab (inhibidor de C5), avacopan (inhibidor del receptor C5a) y cemdisiran (RNA interferencia dirigido contra C5) [84].

Es evidente que se necesitan más estudios para determinar con precisión la incidencia real de MAT en la NIgA y la posible indicación terapéutica del bloqueo del complemento en esta entidad. En este sentido, existen en la actualidad diversos ensayos clínicos con diferentes moléculas que bloquean el complemento (anti FB o anti MASP).

Glomeruloesclerosis segmentaria y focal

La patogénesis de la glomerulosclerosis segmentaria y focal (GSF) sigue siendo poco clara, pero los depósitos de IgM y de C3 se observan comúnmente en los glomérulos afectados. Se han descrito mutaciones en el FH y C3 en determinados casos de GSF [85]. Un grupo holandés describió la presencia de depósitos C4d en más del 70% de los pacientes con GSF en comparación con un grupo control [86]. Asimismo, la presencia de C4a y C4d en plasma y orina de pacientes con GSF frente al grupo control, demostraban la activación de la vía clásica del complemento y su implicación patogénica en esta entidad [87]. La inhibición del complemento no ha sido cuidadosamente estudiada como una terapia para GSF. Recientemente, ha sido publicado una serie francesa que describe la asociación entre una variante de la GSF (la forma colapsante), y la MAT, sugiriendo el papel que el daño endotelial

puede jugar en la génesis de este tipo de glomerulopatías. Los pacientes con anomalías de la VA del complemento (15%) tuvieron una presentación clínica más agresiva con mayor incidencia de MAT y una mayor necesidad de diálisis que el resto de pacientes [88].

Glomerulonefritis postinfecciosa

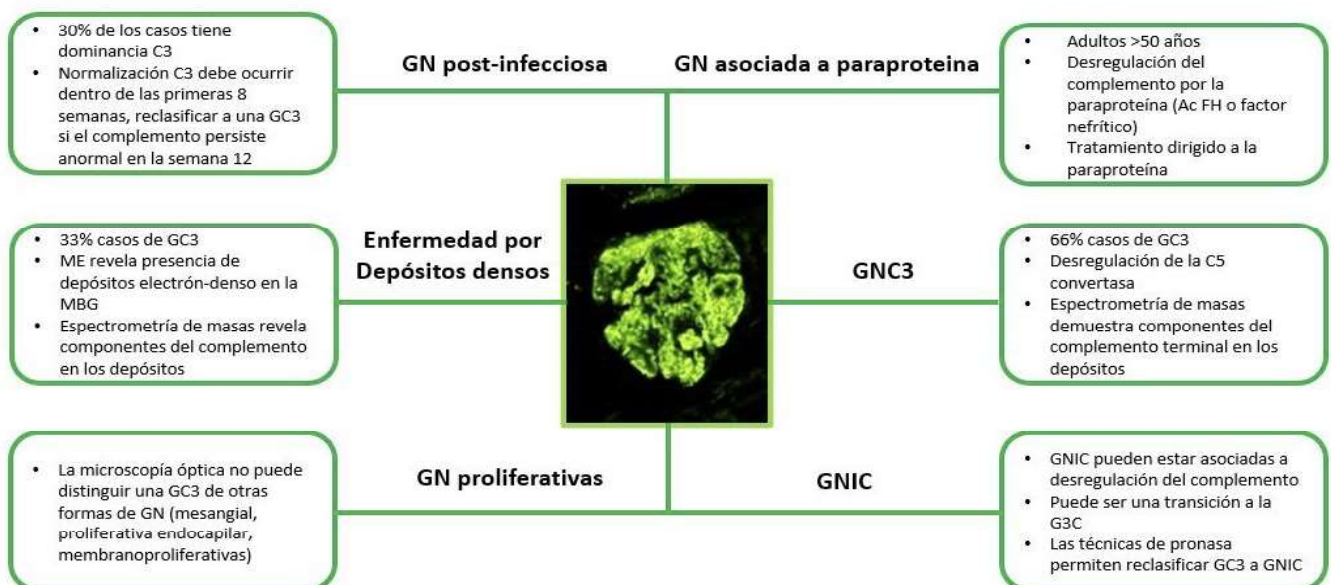
La glomerulonefritis postinfecciosa (GNPI) comparte características clínicas y patológicas con la GC3. La GNPI es una causa común de GN que se desarrolla semanas después de la exposición a un patógeno infeccioso y que se presenta típicamente como un síndrome nefrítico agudo. El sello patológico de la GNPI consiste en una GN proliferativa con depósitos subepiteliales (o “jorobas”) en la microscopía electrónica, junto con tinción de C3 en la inmunofluorescencia con o sin depósito de IgG [89]. Por lo tanto, existe un considerable solapamiento con los hallazgos histopatológicos de la GNC3 (**Figura 4**). El diagnóstico de una GNC3 puede estar desencadenada por infecciones y una GNPI a veces se diagnostica en la biopsia sin ninguna evidencia de una infección previa. Por lo tanto, discriminar entre la GNC3 y la GNPI, puede ser un gran reto diagnóstico.

El curso clínico de la GNPI es generalmente autolimitado y se resuelve en semanas. Sin embargo,

en una minoría de casos, la GNPI puede persistir e incluso conducir a la insuficiencia renal crónica terminal [90]. Aunque la GNPI se consideraba como una enfermedad mediada por IC, datos recientes demuestran que la disregulación de la VA del complemento podría jugar un papel en algunos casos [91]. Los depósitos glomerulares pueden contener inmunoglobulinas, C4d y C3. Sin embargo, la tinción de C4d solo se observa en aproximadamente la mitad de los casos de las GNPI, mientras que la tinción de C1q solo se observa en una minoría de los casos y suele ser de baja intensidad [91]. En conjunto, estos hallazgos apoyan la idea de que, al menos en algunos casos, la VA se activa en la GNPI. La participación de la VA se sustenta en la presencia de hipocomplementemia C3 con niveles plasmáticos normales de C4 en un número considerable de pacientes [93]. Además, la expresión transitoria de C3NeF y mutaciones del gen regulador del complemento se han detectado en pacientes con GNPI [91]. Un estudio asiático reciente, con un número reducido de pacientes con GNPI atípicas (depósito exclusivo de C3), encontraron variantes patogénicas del complemento (vía alternativa y de las lectinas). Aunque estos pacientes presentaban un curso evolutivo benigno, la persistencia de la estimulación del complemento originaba un mayor número de recurrencias y un peor curso evolutivo [92].

Figura 4. Glomerulonefritis con dominancia de C3 en la inmunofluorescencia.

GC3: glomerulopatía C3, GNIC: glomerulonefritis por inmunocomplejos; GNMP: glomerulonefritis membranoproliferativa; MBG: membrana basal glomerular; ME: microscopía electrónica



Las guías clínicas reconocen la similitud de la GNPI y la GNC3, pero no está claro si estas dos entidades son clínicamente distintas o representan un continuum. El término “GN postinfecciosa atípica” se ha propuesto para describir el subconjunto de pacientes en los que la VA está activada y en los que el curso de la enfermedad no es autolimitado, sino que persiste y puede incluso causar una insuficiencia renal terminal [91]. El documento de consenso sobre GC3 recomendó etiquetar estos casos como “GN con C3 dominante (relacionada con la infección)” y seguir su evolución para permitir una mayor diferenciación entre ambas entidades [94].

En un reciente estudio retrospectivo francés se investigó los mecanismos de activación del complemento en 34 niños con GNPI e hipocomplementemia C3. Este grupo de niños se comparó con 60 niños del Registro Nacional Francés que presentaban una GC3 e hipocomplementemia persistente. Todos los niños con GNPI presentaban una activación de la VA del complemento. Los autores demostraron la presencia de autoanticuerpos dirigidos al factor B (un componente de la VA C3 convertasa) en una proporción significativamente mayor de niños con una GNPI que los que tenían una GC3 (31 de 34 [91%] frente a 4 de 28 [14%], respectivamente). Este hallazgo podría ser fundamental en el diagnóstico diferencial de ambas entidades [95].

Gammopatías monoclonales

Las gammopatías monoclonales de significado renal (GMSR) son un grupo de trastornos renales recientemente reconocidos causados por inmunoglobulinas monoclonales o cadenas ligeras secretadas por un clon de células B o plasmáticas no maligno o premaligno [96]. Las enfermedades renales asociadas a las GMSR abarcan un amplio espectro de patología renal, incluyendo la GC3 y la MAT. El papel del complemento en la patogenia de este tipo de lesiones renales es incierto, pero la desregulación funcional de la VA del complemento parece jugar un papel clave. Las inmunoglobulinas monoclonales o las cadenas ligeras pueden actuar como autoanticuerpos contra el complemento o proteínas reguladoras del complemento, como el FH, y así inducir indirectamente una GN mediada por el complemento [97]. Meri et al, aislaron la paraproteína monoclonal IgG-lambda de un paciente con una GC3 y demostraron la activación in vitro de la VA mediante la unión selectiva y la inactivación del

FH [98]. Schurder et al, presentaron el caso de una MAT asociada a gammapatía monoclonal con respuesta favorable al tratamiento con eculizumab, lo que sugiere el papel del complemento en esta entidad [97].

Un estudio retrospectivo demostró una prevalencia inesperadamente alta de la gammapatía monoclonal en pacientes con MAT (13.7%). Este hallazgo, sugiere el potencial mecanismo patogénico de las gammopatías en las microangiopatías y subraya la importancia de la evaluación de la gammapatía en pacientes con MAT, así como la posibilidad de enfocar nuestro objetivo terapéutico hacia el trastorno hematológico subyacente [99].

PATOLOGÍA GLOMERULAR MEDIADA POR EL COMPLEMENTO

Glomerulopatía C3 (GC3)

Introducción

Las GC3 constituyen una entidad cuyas características clínicas, patogénicas y evolutivas han sido perfiladas en los últimos años.

La GC3 es una entidad clínico-patológica rara, heterogénea y secundaria a la desregulación de la VA del complemento que acaba manifestándose en una patología glomerular. Esta hiperactivación de la VA del complemento da lugar al depósito de C3 y sus productos de escisión en los glomérulos, lo que conduce a la inflamación y a una lesión renal progresiva [100][101].

La incidencia estimada de la enfermedad es de 1-3 casos por millón al año, y se diagnostica con más frecuencia en la infancia y la adolescencia, aunque también puede observarse en personas adultas y de edad avanzada [102].

Esta entidad resulta de la regulación anormal de la VA del complemento y ahora se clasifican bajo el título de GC3. La presentación clínica es variable y el diagnóstico se basa en la presencia de depósitos intensos, aislados o claramente predominantes de C3 en la inmunofluorescencia [103].

Aunque inicialmente la GNMP fue considerado el patrón histológico característico (lo que llevo a una reclasificación de esta entidad) (Figura 3), la aparición de otros patrones histológicos (GN necrotizan-

te, mesangiales, GSF) con depósitos predominante de C3 en la inmunofluorescencia y una alteración de la VA ha permitido que se modificará recientemente su definición [104].

Clasificación

Se distinguen dos tipos: la GNC3 y la enfermedad por depósitos densos (EDD), esta última caracterizada por depósitos intensamente osmiofílicos, en forma de cinta, a lo largo de la membrana basal [94]. Ambas entidades son debidas a una alteración de la VA del complemento. El término de la GNC3, fue acuñado por primera vez en el año 2007 por un grupo francés que describió la presencia en 19 pacientes de una GN con depósitos de C3 en la inmunofluorescencia. La microscopía electrónica revela la presencia de depósitos electrondensos subendoteliales y mesangiales y en algunos casos, se pueden observar depósitos subepiteliales [14]. La presencia de hipocomplementemia C3 en la GNC3 es inferior a la EDD y su curso evolutivo es ligeramente mejor. La EDD es una patología extremadamente rara (2-3 casos por millón) que afecta fundamentalmente a niños y adultos jóvenes [105]. Clínicamente, se presenta con proteinuria de diferente cuantía y microhematuria y para confirmar su diagnóstico es necesario disponer de las tres técnicas histológicas que permiten confirmar la presencia de C3 por inmunofluorescencia y la presencia de depósitos electrondensos de aspecto lineal en la MBG en la microscopía electrónica [104].

La definición actual del consenso de la GC3 se basa en la presencia de una tinción de inmunofluorescencia positiva para C3, ya sea aislada o al menos dos órdenes de magnitud mayor que el resto de los reactantes inmunes [106]. Sin embargo, la experiencia acumulada ha demostrado que estos criterios podrían dar lugar a confusión en algunos escenarios clínicos por varias razones. En primer lugar, a veces los resultados de la inmunofluorescencia son dudosos y una biopsia renal posterior puede revelar hallazgos consistentes con una GNMP por inmunocomplejos o viceversa. En segundo lugar, las anomalías genéticas del complemento y/o autoanticuerpos contra los componentes del complemento también pueden encontrarse en casos de GNMP por IC [107]. En tercer lugar, la inmunofluorescencia utilizada habitualmente en la práctica clínica sirve para teñir el C3 (el fragmento C3c), mientras que, en la GC3, el producto de escisión predominante

que se acumula es el C3dg [108].

Por lo tanto, se ha establecido una nueva clasificación patogénica de la GNMP por inmunocomplejos y de la GC3, basada en un análisis de un conjunto de datos clínicos, histológicos y genéticos de una gran cohorte de pacientes [107]. Según esta clasificación, se identifican cuatro grupos diferentes. Los pacientes de los grupos 1-3 tienen una activación del complemento en fase líquida, suelen presentar niveles bajos de C3 y tienen una elevada prevalencia de anomalías genéticas del complemento; los pacientes del grupo 4 presentan una activación del complemento en la superficie, tienen niveles normales de C3 en suero y se asocian con peores resultados renales. Esta nueva clasificación propuesta podría ser más útil para los clínicos porque, a diferencia de la clasificación patológica, aborda la patogénesis subyacente de la enfermedad. Sin embargo, esta clasificación aún no ha sido validado en otras cohortes y también puede estar sujeta a otras limitaciones.

Patogenia

La patogenia de las GC3 consiste en una activación anómala de la VA del complemento (fundamentalmente a nivel sérico o fase fluida) por mutaciones en los genes que codifican factores del complemento o proteínas reguladoras del mismo (factores H, I, CD46), o por autoanticuerpos (NeFs) contra estos factores reguladores que estabilizan la C3 y/o C5 convertasa [94] [106].

Diversos estudios han mostrado que el espectro de mutaciones genéticas y autoanticuerpos asociados a la GC3 es muy similar al de los pacientes con SHUa [94]. Se postula que en la GC3 la desregulación del complemento se produce en fase fluida, causando el acúmulo de los productos de la degradación del complemento en los capilares glomerulares, mientras que la activación del complemento en el SHUa afecta principalmente a superficies celulares (endotelio), provocando una MAT grave [101].

Las anomalías genéticas del complemento pueden encontrarse en alrededor del 25% de los pacientes, que afectan principalmente al gen C3, FB, FH, FI y FHR. La mayoría de las variantes patogénicas en C3 afectan a los sitios de reconocimiento de la unión de FH y FI, lo que origina una división inapropiada de la molécula [109]. Las variantes patogénicas del FH pueden conferir propiedades de ganancia de función, mientras que ciertas anormalidades en el FI

pueden reducir sus niveles y comprometer la actividad del cofactor [110]. Por otro lado, mutaciones en los genes que codifican las proteínas reguladoras del complemento también podrán desarrollar una GC3. En este sentido, mutaciones de la región N terminal (SCR 1-4) del FH favorecerían el desarrollo de una GC3. Por último, se han descrito otra serie de anomalías genéticas, diferentes de las descritas, que conducirían al desarrollo de la GC3 (ganancia de función del FB o C3 o pérdida de función de las proteínas reguladoras FI o MCP) [111] [112]. Por esta razón, las recientes guías KDIGO recomiendan la realización de un estudio funcional y genético del complemento [113].

Se han descrito cinco proteínas relacionadas con el FH (FHR 1-5) que muestran una secuencia y estructura homóloga al FH. Estas proteínas contienen el dominio SCR 19-20 pero no el dominio N-terminal (SCR1-4). Su función es controvertida, existen estudios que demuestran su participación en la regulación del complemento, pero por otro lado podrían competir con el FH desencadenando un aumento no controlado de C3b que se depositaría en la MBG dando lugar a una GC3 [114]. Este mecanismo de duplicaciones o formaciones de genes híbridos descritos en los FHR han dado lugar a la descripción de entidades como la nefropatía chipriota (duplicación de los dominios SCR1-2 del FHR5) [115] [116], que más tarde se acabó denominando nefropatía FHR5 por haberse observado esta misma anomalía en pacientes de otras nacionalidades [117]. De esta forma, se han ido describiendo diferentes tipos de anomalías genéticas en los FHR que darían lugar a este tipo de nefropatía.

Los principales autoanticuerpos asociados a la GC3 son los llamados NeF, que comprenden un grupo heterogéneo de anticuerpos contra neoepítomos generados en las convertasas C3 o C5 con capacidad de estabilizar la molécula y prolongar su vida media [118]. Hay dos subtipos principales de factores nefríticos (C3NeFs) que han sido descritos: los C3NeFs dependientes de la properdina, responsables de la activación de la C5 convertasa, también llamados C5NeFs [119]; y C3NeFs independientes de la properdina que actúan como un anticuerpo, normalmente es una IgG, que se une a la C3 convertasa (C3bBb) e impide su disociación espontánea con lo que consigue estabilizar su función. C3Nef mantiene activa a la C3 convertasa y como consecuencia de ello, conduce a un consumo masivo de

C3. C3Nef está presente en un 80% de los casos de EDD y hasta un 50% de las GNC3 [118], mientras que los C5NeF se han asociado a la GNC3 [120]. Asimismo, han sido descritos los NeFs dirigidos contra la convertasa C3 de la vía clásica/lectina (conocidos como C4NeFs). Existen otros casos asociados a la presencia de anticuerpos FB y C3b que impiden la disociación de la C3 convertasa [121]. Sin embargo, los anticuerpos frente al FH (presente también en los casos de SHU) están ampliamente descritos en la GC3 [104].

Además de los anticuerpos mencionados, las gammapatías monoclonales también se han implicado en la etiopatogenia de la GC3 como hemos mencionado con anterioridad.

Presentación clínica

La EDD es principalmente, aunque no exclusivamente, una enfermedad de la infancia. El rango de edad en el diagnóstico se extiende hasta la edad adulta. La EDD también se diagnostica ocasionalmente en adultos mayores, evidenciándose en algunos de los casos una estrecha relación con la presencia de una gammapatía monoclonal subyacente [122] [123]. Las manifestaciones clínicas iniciales de las GC3 pueden estar precedidas por infecciones respiratorias. Por lo tanto, es obligatorio un diagnóstico diferencial con la GNPI. Desafortunadamente, aparte de los anticuerpos antiestrepolisina O o la desoxirribonucleasa B, no se dispone de otros marcadores específicos de la GNPI. Una recuperación incompleta de la función renal o la persistencia de un nivel bajo de C3 en suero más allá de 8-12 semanas desde el diagnóstico inicial debe hacer sospechar la existencia de una GC3 [91]. De hecho, ciertas anomalías genéticas en los genes del FHR pueden predisponer a desarrollar una desregulación crónica de la vía del complemento, y, en consecuencia, desarrollar una GC3 tras una GN postinfecciosa.

Las manifestaciones de la GC3 incluyen:

a) Alteraciones urinarias: Entre las diferentes formas de presentación, el síndrome nefrítico ocupa el primer lugar (30-50% de los casos), síndrome nefrítico, proteinuria no nefrítica o microhematuria [124] [125].

b) De la misma manera, la función renal puede ser normal o presentarse como un fracaso renal agudo, aunque lo habitual es la presencia de un deterioro progresivo de la función renal [124]. La presencia

de hipertensión en el momento del diagnóstico también es variable. En diferentes estudios, la hipertensión estaba presente entre el 20 al 60% de los pacientes con EDD y el 38% de los pacientes con GNC3 [126].

c) La hipocomplementemia C3 está presente en el 50% de los casos de la GNC3, pero no es imprescindible para su diagnóstico. En el caso de la EDD el porcentaje de pacientes con hipocomplementemia C3 es superior pudiendo estar presentes otras anomalías del complemento [127]. Los niveles séricos de los componentes de la VC, C1, C2 y C4 suelen ser normales, aunque una minoría de pacientes puede tener niveles séricos bajos de C4 durante el curso evolutivo de la enfermedad [126]. A su vez, pueden presentar también niveles séricos elevados de C5b-9 (CAM) [128]. C3NeF se encuentra en aproximadamente el 80% de los pacientes con EDD y en torno al 40% de los pacientes con GNC3 [129]. Otros hallazgos descritos con las deficiencias del factor H, que es más común en EDD que en GNC3, y las deficiencias de CD46 [130]. Recientemente, se ha descrito la presencia de C5Nef, un autoanticuerpo que prolonga y estabiliza la vida media de la C5 convertasa, y que podría explicar fisiopatológicamente el desarrollo de glomerulopatía C3 hasta en un 10% (72% GNC3). C3NeF y C5Nef se correlacionan con el consumo de C3, pero únicamente C5NeF con los niveles séricos de C5b9. Por lo tanto, la presencia de C3NeF y C5NeF tiene consecuencias funcionales y asociaciones patológicas diferentes [131].

d) Microangiopatía trombótica. En un reciente registro francés con 278 pacientes con GC3, 16 pacientes (6%) presentaban datos de MAT en la biopsia renal. El 85% tenían datos de anemia hemolítica microangiopática. Seis de los 14 pacientes en los que se realizó estudio genético del complemento, presentaban variantes patogénicas y un 25% datos de gammapatía monoclonal. El 56% de los pacientes desarrollaron enfermedad renal crónica avanzada en un corto plazo de tiempo a pesar de los tratamientos recibidos (eculizumab, inmunosupresión, quimioterapia) [132].

Manifestaciones extrarrenales

Entre las manifestaciones extrarrenales de la GC3 encontramos el SHU. En este aspecto, cabría formularnos la siguiente cuestión, ¿Por qué algunos defectos de la regulación de la VA del complemento causan una GC3 y otros pacientes desarrollan un

SHUa?. Los motivos por los que unos pacientes con determinada mutación genética presentan SHUa y otros GC3, se conocen sólo parcialmente [133]. No obstante, en la literatura se han descrito casos coincidentes de SHU/MAT y C3G en un mismo paciente [131] [133][134], MAT en pacientes previamente diagnosticados de C3G [135] y otros cuya causa de insuficiencia renal terminal había sido C3G desarrollaron SHUa/MAT tras un trasplante renal [131] [133]. Una posible explicación podría estar relacionada con la generación de anticuerpos a los diferentes dominios del FH; si los anticuerpos van dirigidos frente al extremo C-terminal (SCR 19-20) favorecerán el desarrollo del SHU (responsable del reconocimiento de las superficies celulares, en especial las células endoteliales) mientras que los anticuerpos dirigidos frente al extremo N terminal (SCR 1-4) favorecerían el desarrollo de la GC3 (defecto de la regulación de C3 en la fase fluida) [136]. Otra de las manifestaciones extrarrenales es la degeneración macular asociada a la edad, que consiste en una pérdida progresiva de visión nocturna con una atrofia retiniana con drusas y depósitos con o sin hemorragias [114]. Y, por último, otra de las manifestaciones clínicas es la lipodistrofia parcial o también llamado síndrome de Barraquer-Simons (o Dunnigan-Kobberling). Esta entidad se caracteriza por la pérdida progresiva y simétrica de la grasa subcutánea a nivel facial, cuello, extremidades superiores, tórax y abdomen. Estos pacientes con lipodistrofia tienen hipocomplementemia C3 en el 80% de los casos y positividad para el C3Nef [137].

Diagnóstico

El diagnóstico de la GC3 se realiza mediante biopsia renal. La inmunofluorescencia y la microscopía electrónica van a ser los elementos cruciales para el diagnóstico de esta entidad y poder diferenciar entre los dos tipos de GC3 (**Tabla 2**). En el estudio por microscopía óptica el patrón histológico más característico es la GNMP (**Figura 5**) y (**Figura 6**), aunque este patrón “clásico” ocurre en sólo el 25 a 55% de las muestras de biopsia. Este patrón dio lugar a la reclasificación de las GNMP por medio de la inmunofluorescencia. Sin embargo, podemos encontrar otros patrones histológicos en esta entidad (GN necrotizantes, mesangiales, segmentarias y focales) [138].

Con el fin de determinar el significado pronóstico de las diferentes lesiones histológicas encontradas

Glomerulonefritis asociadas a alteraciones del complemento

Tabla 2. Características histológicas de la GC3.

Microscopía Óptica	Lesiones agudas Expansión mesangial con o sin hiper celularidad Hiper celularidad endocapilar Engrosamiento de las paredes capilares (imágenes de doble contorno-patrón de GNMP) Necrosis Semilunas celulares o fibrocelulares Lesiones crónicas Glomeruloesclerosis segmentaria o global Semilunas fibrosas
Inmunofluorescencia	Depósitos dominantes de C3
Microscopía electrónica	GNC3 Depósitos amorfos mesangiales con o sin depósitos electrondensos subendoteliales, intramembranosos y subepiteliales EDD Depósitos electrondensos osmiofílicos mesangiales e intramembranosos

EDD: enfermedad por depósitos densos; GN: glomerulonefritis; GNC3: Glomerulonefritis C3 (adaptada de las guías KDIGO)

en la GC3 se ha propuesto recientemente un índice histopatológico para evaluar tanto la actividad de la enfermedad y la cronicidad [139]. Este índice pronóstico incluye siete parámetros de actividad (la hiper celularidad mesangial, la proliferación endocapilar, la morfología de la GNMP, la infiltración leucocitaria, la formación de semilunas, la necrosis fibrinoide, y la inflamación intersticial). Por otro

lado, se puntúan 4 parámetros de cronicidad (la glomeruloesclerosis global o segmentaria, la atrofia tubular, la fibrosis intersticial y la presencia de arteriosclerosis). Todos los componentes son puntuados utilizando una escala semicuantitativa de 0 a 3, excepto la arteriosclerosis que se evalúa con una escala de 0-1. Los autores encontraron que tanto la actividad total como la cronicidad total eran predictores

Figura 5. Glomérulo con refuerzo del dibujo lobulillar debido a ampliación mesangial a partir de intensa proliferación celular. HE (original 40x).

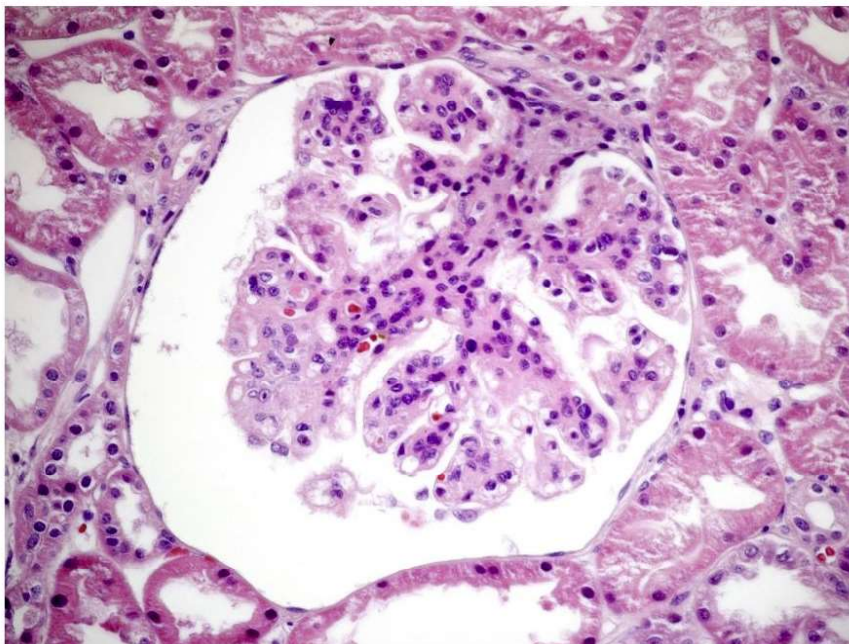
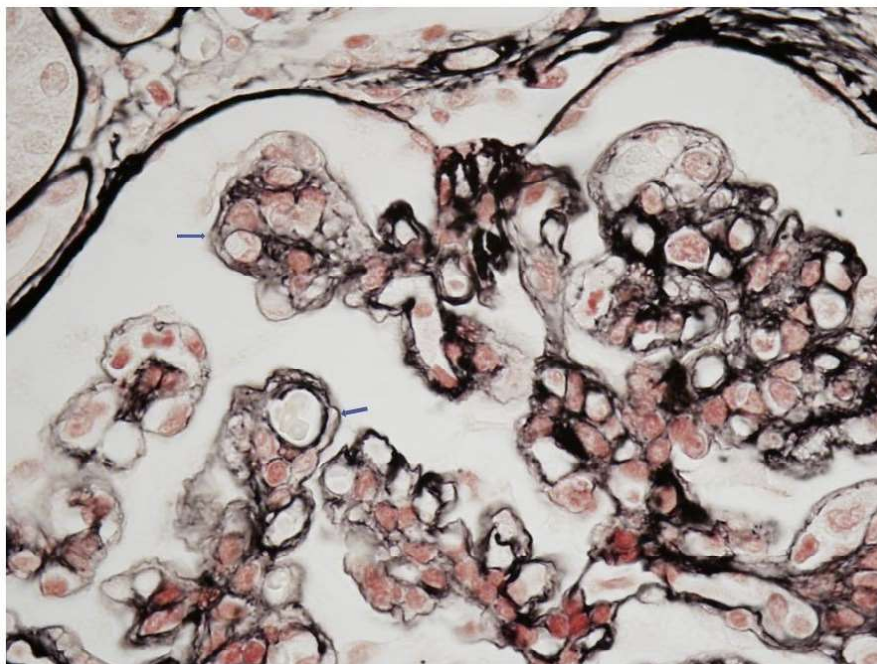


Figura 6. Detalle de asas capilares glomerulares con engrosamiento de paredes capilares debido a reduplicación de membranas basales con imagen de "doble contorno". Plata-metamina de Jones (original 100x).

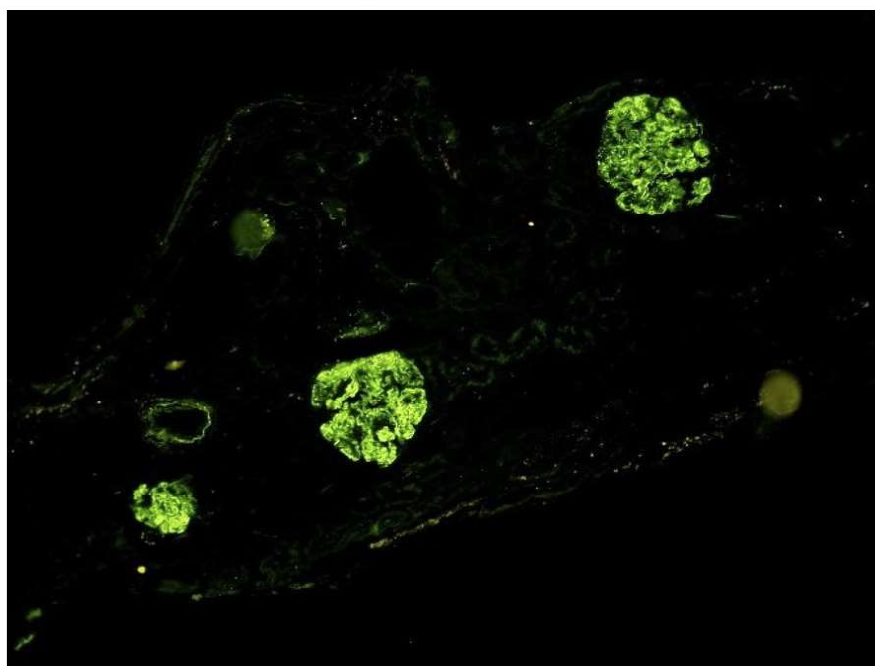


independientes de la supervivencia renal [140].

Inmunofluorescencia: Esta técnica es la que ha generado un cambio de visión de estas entidades. En la actualidad, se acepta la definición de C3 dominante (dos magnitudes superiores de intensidad al de las inmunoglobulinas). Los depósitos se localizan en el mesangio y en las paredes de los capilares glomerulares (**Figura 7**) [125]. En un in-

tento de mejorar su precisión diagnóstica, también se ha estudiado el papel potencial de la tinción de C4d en GC3 para el diagnóstico diferencial de los procesos glomerulares mediados por inmunocomplejos [141]. Sin embargo, aunque los estudios iniciales encontraron que el C4d podía ayudar en el diagnóstico de la enfermedad, otros estudios arrojaron resultados discrepantes.

Figura 7. Depósitos granulares mesangiales y parietales difusos y globales de C3. Inmunofluorescencia directa (original 20x).



Glomerulonefritis asociadas a alteraciones del complemento

Microscopía electrónica: nos va a diferenciar los dos tipos de GC3. La GNC3, en la que los depósitos pueden ser mesangiales, subendoteliales y subepiteliales y la EDD en la que los depósitos de un material muy denso lineales y extensos ocupan la lámina densa de la MBG (**Figura 8**) [142].

Estudios diagnósticos especiales

Además de los niveles séricos de C3 y C4, los siguientes tests diagnósticos deben ser realizados en pacientes con GC3 (**Tabla 3**) y (**Tabla 4**), ya que los resultados pueden ayudar a determinar el enfoque terapéutico [113]:

Factor nefrítico C3 (C3NeF): C3NeF es un autoanticuerpo que estabiliza la C3 convertasa (C3bBb). La determinación de C3NeF en el suero apoya el diagnóstico de GC3.

Factor sérico H: El factor H regula las convertasas C3 y C5. Si la actividad del factor H esta disminuida o si el factor H es deficiente, se debe realizar la evaluación de posibles mutaciones en el gen del factor H y los autoanticuerpos del factor H.

Las proteínas FHR: CFHR1, CFHR2 y CFHR5 son capaces de competir con el factor H en la regulación de la VA del complemento. Este equilibrio puede ser alterado por las mutaciones de CFHR. Como ejemplos, las mutaciones en el gen FHR5 que producen una duplicación interna son responsables

de la GNC3 de origen chipriota y una mutación del gen del FHR3-1 apareció en una GNC3 de una familia irlandesa. Por lo tanto, se deben evaluar las mutaciones en CFHR5 y en otras proteínas relacionadas con el factor H complementario (es decir, CFHR1-4), así como en el factor 3 del complemento (C3) [143].

Inmunolectroforesis, inmunofijación y determinación de las cadenas ligeras en el suero de los pacientes: Una paraproteína puede ser la responsable de la activación de la VA. Si se descubre una gammapatía monoclonal, se requieren pruebas especializadas para determinar si la proteína puede ser responsable o no de la GC3 [144].

Factor sérico B, factor sérico I y proteína cofactor de membrana (MCP o CD46): La deficiencia de los factores séricos B o I o MCP puede asociarse con la activación anómala de la VA. Si los niveles séricos son bajos deben investigarse mutaciones en estos genes o autoanticuerpos contra estas proteínas.

Niveles del factor soluble C5b-9 (complejo de ataque de membrana soluble): Los niveles elevados del CAM pueden indicar una mayor actividad de la VA.

Sin embargo, debemos considerar que las pruebas mencionadas anteriormente no pueden ser realizadas por la mayoría de los laboratorios clínicos de

Figura 8. Depósitos granulares mesangiales y parietales difusos y globales de C3. Inmunofluorescencia directa (original 20x).

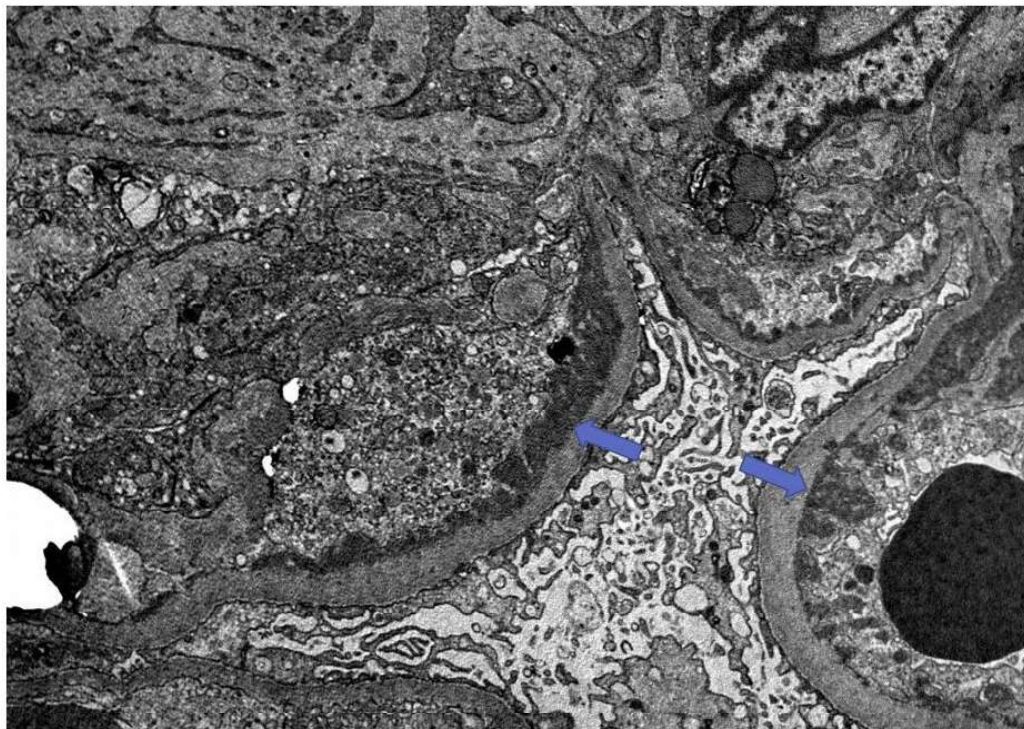


Tabla 3. Estudio del complemento en la GC3.

Tests	Glomerulopatía C3
Niveles de proteínas de Complemento	C3, C4, FB, C5
Niveles de proteínas reguladoras del Complemento	FH, FI, Properdina
Fracciones del Complemento	C3c, C3d, Bb, sC5b-9
Estudios funcionales del Complemento	CH50, AH50
Anticuerpos	Anti-FH, anti-FB, C3Nef, C4Nef
Test de detección de discrasia de células plasmáticas	Niveles de cadenas ligeras en suero, estudio electroforético
Test screening genético	CFH, CFI, C3, CFB Reordenamientos genéticos del FH-FHR Tests de secuenciación genética Estudios DGKE

DGKE: diacil glicerol quinasa (adaptada de las guías KDIGO)

rutina. Por este motivo, deben enviarse a laboratorios especializados.

Estudios familiares

Los familiares de los pacientes afectados deben someterse a pruebas genéticas si se identifica una mutación potencialmente causal en el paciente. Si se encuentra que el miembro de la familia tiene la

misma mutación, se debe evaluar la presencia de hipocomplementemia y un estudio analítico para valorar el grado de afectación renal. Los hermanos asintomáticos y otros miembros de la familia que tienen una mutación genética demostrada deben ser evaluados rutinariamente para descartar signos de enfermedad glomerular (parece razonable poder

Tabla 4. Estudios genéticos en la GC3

Genes asociados al SHU y a la GC3	FH FHR 1-5 (CFHR1-5) Proteína cofactor de membrana (MCP) FI FB C3
Variantes genéticas prototípicas de la GC3	Variantes patogénicas asociadas a niveles bajos de FH Reordenamientos genéticos de los FHR 1,2,5 que originan duplicaciones en los dominios SCR1-2 Incremento en el número de copias de algunos de los genes de los FHR 1-5 (especialmente el FHR1) Variantes patogénicas de C3 (p.D923G924del y p.I756T) Haplotipos de riesgo FHR1, MCP Alelos de riesgo FHR5 (p.P46S)

GC3: glomerulopatía C3, SHU: síndrome hemolítico urémico, (adaptada de las guías KDIGO)

Glomerulonefritis asociadas a alteraciones del complemento

realizar una analítica de sangre y orina al menos una vez al año, o después de un proceso infeccioso que puede ser un “trigger” de la actividad del complemento) [113].

Pronóstico

La información que se dispone en la literatura es escasa y no suelen distinguir entre los dos tipos de GC3 (GNC3 y EDD), lo que ha generado series en las que la supervivencia renal a los 10 años era del 50% sin que se analizara la influencia del tratamiento inmunosupresor en la supervivencia renal [110] [127]. En una reciente serie española en la que se analizó retrospectivamente el efecto del tratamiento inmunosupresor sobre la evolución de la supervivencia renal, se encontró que un 100% de los pacientes mantenían la función renal a los 10 años de evolución [124].

Entre los factores de riesgo analizados que predicen una peor evolución renal destacan: la mayor edad en el momento del debut, la severidad de las lesiones histológicas (presencia de semilunas) y un mayor deterioro de la función renal en el momento del debut de la enfermedad [104].

En un estudio multicéntrico español, que incluía 98 pacientes con GNC3 y 18 con EDD, el 43% de los pacientes desarrollaban ERCA en un periodo medio de 65 meses. Los principales factores de riesgo clínicos eran la función renal y la proteinu-

ria basal y la inmunosupresión utilizada. Dentro de los factores de riesgo histológicos destacaban, el índice de cronicidad y la afectación túbulo-intersticial [145]. En la búsqueda de un score pronóstico de la GC3, este mismo grupo español ha diseñado un modelo según los diferentes perfiles de pacientes que permite predecir el riesgo de progresión renal. Los pacientes con un índice de cronicidad >4 y una proteinuria >3.5 g/día o los rápidos progresadores (>5 ml/min/año) tuvieron un peor pronóstico renal [146].

Tratamiento

Las GC3 son enfermedades poco frecuentes, y no hay estudios prospectivos y randomizados que nos indiquen cual debe ser nuestra decisión terapéutica. El objetivo del tratamiento de las GC3 debería ir encaminado a la eliminación de los anticuerpos dirigidos a las proteínas reguladoras del complemento (C3Nef o anti-FH), restablecer proteínas reguladoras deficientes o disfuncionantes o eliminar proteínas mutantes o híbridas (**Tabla 5**) [147] [148].

- Medidas generales: Los pacientes con GC3 que tienen hipertensión y/o proteinuria mayor de 500 a 1000 mg/día, deberían recibir preferiblemente un bloqueante del sistema renina-angiotensina-aldosterona, aunque los beneficios de la inhibición del sistema renina-angiotensina no se ha demostrado en estudios específicos para la GC3. Por otro lado, en

Tabla 5. Recomendaciones de tratamiento de la GC3 (escasa evidencia clínica).

Todos los pacientes	Control óptimo de la presión arterial (<120/80 mmHg). Uso de BSRAA Control óptimo nutricional Control lipídico
Enfermedad moderada	
Proteinuria >500 mg/24 horas a pesar del tratamiento de soporte	Prednisona (1 mg/kg/día) y comenzar pauta descendente después de 2-4 semanas
Signos inflamatorios en la biopsia renal	Micofenolato Mofetil (2000 mg/día) o Acido micofenólico (1440 mg/día)
Enfermedad severa	
Proteinuria >2000 mg/24 horas a pesar de la inmunosupresión y tratamiento de soporte	Pulsos de metilprednisolona y otros inmunosupresores que puedan evitar la progresión de la enfermedad
Inflamación severa en la biopsia renal (proliferación endo o extracapilar con la presencia de semilunas a pesar del tratamiento inmunosupresor y de soporte	No existen datos suficientes para recomendar el uso de eculizumab como fármaco de primera línea en los casos severos
Incremento de la creatinina sérica (signos de progresión de la enfermedad) a pesar del tratamiento inmunosupresor y de soporte	

BSRAA: bloqueo del sistema renina-angiotensina-aldosterona (adaptada de las guías KDIGO)

estos pacientes se debe evaluar y tratar la dislipidemia para reducir el riesgo de enfermedad cardiovascular [113].

- Paciente con enfermedad leve: Algunos pacientes con GC3 tienen una enfermedad leve caracterizada por hematuria, proteinuria leve (es decir, menos de 500 mg/día) y función renal normal. En estos pacientes, se sugieren utilizar las medidas generales antes comentadas [113].

- Pacientes con enfermedad moderadamente grave: En pacientes con proteinuria más severa, síndrome nefrótico y/o deterioro de la función renal, el tratamiento debe basarse en la etiología subyacente, si se conoce.

a. Pacientes en los que la causa puede ser determinada:

- Enfermedad debida a un autoanticuerpo: En pacientes cuya enfermedad es presumiblemente debida a un autoanticuerpo circulante, por ejemplo, C3NeF o un anticuerpo anti-factor H, no hay un consenso unánime entre los autores y revisores de este tema. Las opciones terapéuticas incluyen intercambio de plasma, inmunosupresión combinada (esteroides y micofenolato) [124] [128], rituximab y eculizumab (en pacientes con niveles elevados del CAM). En pacientes con C5NeF las terapias basadas en la prevención de la activación de C5 o dirigidas sobre la inhibición de la unión de properdina a C3bBb podrían tener un beneficio potencial [131].

- Enfermedad debida a una deficiencia genética: En pacientes cuya enfermedad se debe presumiblemente a una deficiencia hereditaria de un factor sérico del complemento, por ejemplo, deficiencia hereditaria del FH, se sugieren infusiones periódicas de plasma fresco congelado (PFC) para reemplazar la proteína ausente o mutante.

- Enfermedad debida a mutación del factor C3: En estos pacientes, se sugiere el intercambio de plasma, que teóricamente podría eliminar la proteína C3 anormal y reemplazarla por una proteína normal que puede ser inactivada por el factor H.

b. Pacientes en los que la etiología subyacente no puede determinarse

En estos pacientes, se sugiere infusión de plasma, porque esta terapia podría ser eficaz si el paciente tiene una mutación genética que conduce a la deficiencia de un factor sérico.

- Pacientes con deterioro rápido de la función renal: En pacientes con deterioro progresivo de la función renal y/o lesiones histológicas agresivas, se sugiere el uso de corticoides en combinación con ciclofosfamida o micofenolato mofetil. Algunos también tratarían a estos pacientes con intercambio plasmático además del tratamiento inmunosupresor. En pacientes con deficiencia genética de un factor sérico del complemento, se trataría con infusión periódica de PFC después de que se logre la remisión.

En resumen, podemos concluir que el tratamiento de la GC3 es controvertido. La inmunosupresión convencional había sido considerada inefectiva, sin embargo, basándose en algunos casos clínicos y series cortas de enfermos y especialmente en estudios recientes que han demostrado un efecto beneficioso de la terapia combinada con esteroides y micofenolato mofetilo (MMF), el tratamiento inmunosupresor podría ser una aproximación terapéutica válida en casos seleccionados. En 2015, un estudio coordinado por el Grupo Español para el Estudio de las Enfermedades Glomerulares (GLOSEN) describió por primera vez la eficacia de la combinación terapéutica de corticoides más MMF en una cohorte multicéntrica de 61 pacientes con GNC3 [124]. En particular, los pacientes que habían recibido inmunosupresión tuvieron resultados significativamente mejores que los pacientes tratados de forma conservadora. Sin embargo, este efecto favorable fue más notable en los tratados con corticosteroides más MMF. La principal limitación de este estudio fue que los análisis genéticos y moleculares del complemento sólo se realizaron en un grupo reducido de pacientes. Por lo tanto, si las anomalías genéticas del complemento o la presencia de C3NeF influían en la respuesta terapéutica a este régimen inmunosupresor no pudo ser determinado. Más recientemente, otro estudio realizado por el mismo grupo, describió una cohorte de 97 pacientes (84% GC3, 16% por EDD). Cuarenta y dos pacientes fueron tratados con corticosteroides más MMF, y este tratamiento se asoció a una mayor tasa de remisión y una menor probabilidad de insuficiencia renal (79% y 14%, respectivamente) en comparación con los pacientes tratados con otros inmunosupresores (24% y 59%, respectivamente), o eculizumab (33% y 67%, respectivamente), o tratamiento conservador (18% y 65%, respectivamente). La superioridad terapéutica de los corticosteroides más el MMF se observó tanto en pacientes con anomalías del

complemento como con autoanticuerpos. Sin embargo, los pacientes con variantes patogénicas del complemento sólo alcanzaron una remisión parcial, mientras que las remisiones completas fueron comunes entre los pacientes con formas mediadas por autoanticuerpos. El principal determinante de la no remisión fue la proteinuria basal. Las recaídas se produjeron tras la interrupción del tratamiento en el 33% de los pacientes que habían logrado la remisión con corticosteroides más MMF y una mayor duración del tratamiento con MMF se asoció con un menor riesgo de recaída [149].

Un posible régimen terapéutico sería la administración de prednisona oral 0,5-1 mg/kg/día durante 1-2 semanas, seguido de una disminución lenta de la prednisona durante 3-4 meses, y MMF 1.000-2.000 mg/día (o micofenolato sódico 720-1.440 mg/día) según la tolerancia o los efectos secundarios durante un período de un año o como terapia de mantenimiento indefinida.

Las terapias que actúan directamente sobre el complemento han comenzado a incrementarse en los últimos años. Varios enfermos han sido tratados con eculizumab con resultados diversos [150] [151] aunque el análisis cuidadoso de los casos revela que el eculizumab podría ser efectivo en pacientes con enfermedad aguda y agresiva, ausencia de lesiones crónicas avanzadas en la biopsia renal y elevación de los niveles séricos de C5b-9 [150] [151]. A día de hoy, no nos consta que se hayan descrito casos de pacientes con C3G que desarrollaran una MAT tras ser tratados con eculizumab.

Varios de los agentes más nuevos que bloquean el complemento en diferentes lugares de la cascada, se están probando actualmente en la GC3 (inhibidores de moléculas pequeñas del factor B y factor D). En un estudio reciente, se ha descubierto de forma inesperada que la deficiencia de factor D no protegía a los ratones de la enfermedad glomerular en un modelo de GC3 [152], lo que indica que el factor D podría no ser un buen objetivo. La diana terapéutica más lógica para la intervención en GC3 podría ser la inhibición de la activación de C3, hipótesis que ha sido demostrado en animales con resultados prometedores. Dado que estos fármacos bloquean toda la activación de C3 a través de las tres vías, desde un punto de vista teórico, deberían ser eficaces en la GC3 y en la GN por IC. El tratamiento con CR1 soluble (sCR1, un inhibidor de C3) en un modelo

de ratón similar a la EDD evitó el depósito renal de fragmentos de activación de C3 y normalizó los niveles sistémicos de C3 [153]. En consecuencia, el tratamiento a corto plazo con sCR1 en un paciente pediátrico con EDD y enfermedad renal avanzada demostró un incremento del C3 sérico y una disminución de los niveles de sC5b-9. Estudios recientes, con diferentes bloqueadores del complemento parecen abrir una puerta de esperanza para estos pacientes. Pegcetacoplan, un inhibidor de C3 y C3b en un estudio fase II con ocho pacientes, demostró una reducción de la proteinuria en un 50%, un incremento de los niveles de C3 y una estabilización de la función renal a las 48 semanas de tratamiento [154]. Iptacopan, un inhibidor del factor B, en un estudio fase II con 27 pacientes con GC3 (riñones nativos y pacientes con trasplante renal), demostraron una reducción de la proteinuria en un 45% y normalización de los niveles C3 a las 12 semanas de tratamiento [155].

c. Pacientes con una gammapatía monoclonal subyacente

Los pacientes que presentan una gammapatía monoclonal deben ser evaluados para descartar la presencia de un mieloma múltiple. El tratamiento general de estos pacientes dependerá de la extensión de la gammapatía monoclonal.

Recidiva en el trasplante renal

El riesgo de recidiva en el trasplante es muy elevado en la EDD, próximo al 70% y hasta un 50% pierde el injerto renal a los 2 años de la recidiva. En el caso de la GNC3, dos tercios de los pacientes presenta recidiva de la enfermedad en los dos primeros años del trasplante, con una pérdida del injerto similar al de la EDD [156] [157]. Entre los factores de riesgo evaluados para la recidiva de la enfermedad destacaba la presentación clínica agresiva de la enfermedad en los riñones nativos sin que existe información relevante sobre otros posibles factores (tipo de donante, inmunosupresión, tipo de alteración de la vía alternativa del complemento) (**Tabla 6**) [158]. La forma clínica de presentación es similar a la que ocurre en los riñones nativos con proteinuria generalmente nefrótica y microhematuria con diferentes grados de deterioro de la función renal [159] [160]. Se recomienda la realización de estudio genético del complemento que nos puede

Tabla 6. Consideraciones en el trasplante renal en la GC3

Riesgo de recurrencia	Consideraciones
Tiempo	Evitar el trasplante durante el momento agudo de la enfermedad No existe información sobre si existe un mayor riesgo de recidiva en pacientes con diferentes alteraciones de la vía alternativa del complemento (niveles elevados de C3Nef, niveles elevados de C5b-9 o niveles bajos de C3)
Tipo de donante	No se puede recomendar específicamente que tipo de donante (vivo o cadáver) En el caso del donante de vivo, existe un alto riesgo de recurrencia y/o desarrollo de la enfermedad en el donante (por este motivo debe considerarse los pros y contras de permanecer en la lista de espera de trasplante renal)
Reducción del riesgo de recidiva	La recurrencia histológica es muy elevada 90% La severidad de la presentación clínica en los riñones nativos puede orientar sobre el riesgo de recidiva La recurrencia clínica debe iniciar nuestra actitud terapéutica La información sobre el uso de terapias bloqueantes del complemento está limitado a una serie de casos clínicos Las GC3 asociadas a gammapatía monoclonal tienen un alto riesgo de recidiva

GC3: glomerulopatía C3, (adaptada de las guías KDIGO)

orientar hacia las diferentes opciones terapéuticas a utilizar en estos pacientes. En los casos de anticuerpos, la intensificación del tratamiento con micofenolato u otros agentes como rituximab, podría retrasar o prevenir la recidiva [161]. En los pacientes con alteraciones genéticas, se podría ensayar el uso de terapias como la infusión de plasma fresco o el tratamiento con algún bloqueante del complemento (iptacopan o pegcetacoplan) eculizumab. En el caso de la presencia de una paraproteína monoclonal, el tratamiento específico de esta entidad podría ser beneficioso.

Una cuestión importante que debemos tener en cuenta en esta patología es la viabilidad de la donación de vivo (donantes relacionados con el receptor) por el riesgo de desarrollar la enfermedad en el donante después de la cirugía. Lo que se recomienda es la realización de un estudio genético y funcional del complemento del receptor y del donante emparentado [161].

GLOMERULOPATÍA C4

Introducción

En el año 2014, se identificó un nuevo tipo de GN mediada por el complemento que se caracterizaba

por el depósito de C4 en ausencia de C3, C1q e inmunoglobulinas. Este trastorno se denominó enfermedad de depósito denso C4 (si había depósitos densos de C4 a lo largo de la membrana basal glomerular documentada por microscopía electrónica) o GNC4 (si había depósitos de C4 principalmente en el mesangio) [162].

Patogenia

Aunque todavía no se ha definido la patogenia de la GC4, es probable que exista una hiperactividad de la vía de las lectinas. La vía de las lectinas, al igual que la VC del complemento (inmunoglobulina dependiente), activa C2 y C4 (pero no C1q), sin la participación de anticuerpos. Aunque no está probado, factores genéticos, autoanticuerpos adquiridos o una paraproteína que interfiere con la vía de las lectinas pueden desempeñar un papel en la patogenia de la GC4. También puede haber una mutación en la producción anormal de la proteína C4 que resista la degradación y acabe depositándose en el glomérulo [162] [163].

Manifestaciones clínicas

Los casos notificados de GC4 son escasos y afectan tanto a hombres como a mujeres. La mayor

parte de los casos diagnosticados de GC4 son en la infancia o en los adolescentes. Las manifestaciones clínicas son superponibles a las de la GC3; proteinuria de rango variable, microhematuria, hipertensión arterial, niveles normales de C3 y ligeramente disminuidos de C4 y un progresivo deterioro de la función renal. A diferencia de la GC3, en los pacientes diagnosticados de GC4 no se han descrito niveles elevados de C5b-9 circulante [163] [164].

Diagnóstico

El diagnóstico de la GC4 se realiza mediante biopsia renal. En los pacientes con EDD por C4, la microscopía óptica muestra un patrón de GNMP con hiper celularidad mesangial, proliferación endocapilar y membranas basales glomerulares engrosadas y formación de doble contorno [164]. Se describen depósitos PAS positivos a lo largo de las membranas basales glomerulares. La microscopía óptica en pacientes con GNC4 también pueden presentar un patrón de GN proliferativa mesangial sin proliferación endocapilar ni formación de doble contorno. La inmunofluorescencia de la biopsia renal demuestra una tinción brillante para C4d, que es un producto de la fragmentación de C4. Por el contrario, la tinción es negativa para otros componentes del complemento (C3 y C1q) y para las inmunoglobulinas (IgG, IgM e IgA). La microscopía electrónica de la EDD por C4 muestra hallazgos distintivos de depósitos electrondensos osmiófilos en la MBG. En la GNC4, los depósitos electrondensos se observan principalmente en el mesangio; aunque también pueden observarse intramembranosos o subendoteliales [163] [164].

A diferencia de los pacientes con GC3, los pacientes con GC4 no deben presentar defectos congénitos o adquiridos de la VA de complemento. Sin embargo, los pacientes con GC4 pueden tener una hiperactividad de la vía de las lectinas del complemento. En los pacientes diagnosticados de GC4, debe realizarse una inmunoelectroforesis, una inmunofijación y medición de cadenas ligeras libres de suero porque la paraproteína puede ser responsable de la activación anormal del complemento. En el reducido número de pacientes con GC4, los niveles séricos del CAM están en rango normal [163].

Tratamiento

El tratamiento óptimo de los pacientes con GC4 no está claro. Se han utilizado los inhibidores de la

enzima convertora de la angiotensina permitiendo un mejor control de la presión arterial, pero un pobre o nulo efecto sobre la proteinuria. No existen datos que apoyen el uso de la terapia inmunosupresora. Sin embargo, extrapolando el tratamiento empleado en las GC3, podríamos ensayar terapias inmunosupresoras (esteroides y micofenolato) en pacientes con GC4 que presentan proteinuria progresiva a pesar del tratamiento de soporte o que existan datos de proliferación extracapilar en la biopsia renal.

Referencias Bibliográficas

1. Cochrane CG, Unanue ER, Dixon FJ. A Role of Polymorphonuclear Leukocytes and Complement in Nephrotoxic Nephritis. *J Exp Med* 1965; 122:99-116.
2. Wilson CB, Dixon FJ. Immunopathology and glomerulonephritis. *Annu Rev Med* 1974; 25:83-98.
3. Thurman JM, Nester CM. All things complement. *Clin J Am Soc Nephrol* 2016; 11:1856-1866.
4. Poppelaars F, Thurman JM. Complement-mediated kidney diseases. *Mol Immunol* 2020; 128:175-187.
5. Xiao H, Schreiber A, Heeringa P, Falk RJ, Jennette JC. Alternative complement pathway in the pathogenesis of disease mediated by anti-neutrophil cytoplasmic autoantibodies. *Am J Pathol* 2007; 170:52-64.
6. Mathern DR, Heeger PS: Molecules Great and Small. The Complement System. *Clin J Am Soc Nephrol* 2015; 10:1636-1650.
7. Renner B, Tong HH, Laskowski J, et al. Annexin A2 Enhances Complement Activation by Inhibiting Factor H. *J Immunol* 2016; 196:1355-1365.
8. Dragon-Durey MA, Sethi SK, Bagga A, et al. Clinical features of anti-factor H autoantibody-associated hemolytic uremic syndrome. *J Am Soc Nephrol* 2010; 21:2180-2187.
9. Noris M, Caprioli J, Bresin E, et al. Relative role of genetic complement abnormalities in sporadic and familial aHUS and their impact on clinical phenotype. *Clin J Am Soc Nephrol* 2010; 5:1844-1859.
10. Laskowski J, Renner B, Le Quintrec M, et al. Distinct roles for the complement regulators factor H and Crry in protection of the kidney from injury. *Kidney Int* 2016; 90:109-22.

11. Pickering MC, D'Agati VD, Nester CM, et al. C3 glomerulopathy: consensus report. *Kidney Int* 2013; 84:1079-1108.
12. Beck LH Jr, Bonegio RG, Lambeau G, et al. M-type phospholipase A2 receptor as target antigen in idiopathic membranous nephropathy. *N Engl J Med* 2009; 361:11-21.
13. Teixeira JE, Costa RS, Lachmann PJ, Würzner R, Barbosa JE. CR1 stump peptide and terminal complement complexes are found in the glomeruli of lupus nephritis patients. *Clin Exp Immunol* 1996; 105:497-503.
14. Servais A, Frémeaux-Bacchi V, Lequintrec M, et al. Primary glomerulonephritis with isolated C3 deposits: a new entity which shares common genetic risk factors with haemolytic uraemic syndrome. *J Med Genet* 2007; 44:193-199.
15. Ichida S, Yuzawa Y, Okada H, Yoshioka K, Matsuo S. Localization of the complement regulatory proteins in the normal human kidney. *Kidney Int* 1994; 46:89-96.
16. Floege J, Moura IC, Daha MR. New insights into the pathogenesis of IgA nephropathy. *Semin Immunopathol* 2014; 36:431-442.
17. Zhai YL, Meng SJ, Zhu L, et al. Rare Variants in the Complement Factor H Related Protein 5 Gene Contribute to Genetic Susceptibility to IgA Nephropathy. *J Am Soc Nephrol* 2016; 27:2894-2905.
18. Tortajada A, Gutiérrez E, Goicoechea de Jorge E, et al. Elevated factor H-related protein 1 and factor H pathogenic variants decrease complement regulation in IgA nephropathy. *Kidney Int* 2017; 92(4):953-963.
19. Hsu SI, Couser WG. Chronic progression of tubulointerstitial damage in proteinuric renal disease is mediated by complement activation: a therapeutic role for complement inhibitors? *J Am Soc Nephrol* 2003; 14[Suppl 2]:S186-S191.
20. Farrar CA, Zhou W, Lin T, Sacks SH. Local extravascular pool of C3 is a determinant of postischemic acute renal failure. *FASEB J* 2006; 20:217-226.
21. Sheerin NS, Risley P, Abe K, et al. Synthesis of complement protein C3 in the kidney is an important mediator of local tissue injury. *FASEB J* 2008; 22:1065-1072.
22. Nath KA, Hostetter MK, Hostetter TH. Pathophysiology of chronic tubulo-interstitial disease in rats. Interactions of dietary acid load, ammonia, and complement component C3. *J Clin Invest* 1985; 76:667-675.
23. Couser WG. Primary Membranous Nephropathy. *Clin J Am Soc Nephrol* 2017; 12(6):983-997.
24. Salant DJ, Belok S, Madaio MP, Couser WG. A new role for complement in experimental membranous nephropathy in rats. *J Clin Invest* 1980; 66(6):1339-1350.
25. Zhang R, Zheng ZY, Lin JS, Qu LJ, Zheng F. The continual presence of C3d but not IgG glomerular capillary deposition in stage I idiopathic membranous nephropathy in patients receiving corticosteroid treatment. *Diagn Pathol* 2012; 7:109.
26. Groggel GC, Adler S, Rennke HG, Couser WG, Salant DJ. Role of the terminal complement pathway in experimental membranous nephropathy in the rabbit. *J Clin Invest* 1983; 72(6):1948-1957.
27. Schulze M, Donadio JV Jr, Pruchno CJ, et al. Elevated urinary excretion of the C5b-9 complex in membranous nephropathy. *Kidney Int.* 1991; 40(3):533-538.
28. Teisseyre M, Beyze A, Perrochia H, Szwarc I, Bourgeois A, Champion C, Chenine L, Serre JE, Broner J, Aglae C, Pernin V, Le Quintrec M. C5b-9 Glomerular Deposits Are Associated With Poor Renal Survival in Membranous Nephropathy. *Kidney Int Rep.* 2022 Oct 17;8(1):103-114.
29. Qin W, Beck LH Jr, Zeng C, et al. Anti-phospholipase A2 receptor antibody in membranous nephropathy. *J Am Soc Nephrol* 2011; 22: 1137-1143.
30. Val-Bernal JF, Garijo MF, Val D, Rodrigo E, Arias M. C4d immunohistochemical staining is a sensitive method to confirm immunoreactant deposition in formalin-fixed paraffin embedded tissue in membranous glomerulonephritis. *Histol Histopathol* 2011; 26:1391-1397.
31. Seifert L, Zahner G, Meyer-Schwesinger C, Hickstein N, Dehde S, Wulf S, Köllner SMS, Lucas R, Kyllies D, Froembling S, Zielinski S, Kretz O, Borodovsky A, Biniaminov S, Wang Y, Cheng H, Koch-Nolte F, Zipfel PF, Hopfer H, Puelles VG, Panzer U, Huber TB, Wiech T, Tomas NM. The classical pathway triggers pathogenic complement activation in membranous nephropathy. *Nat Commun.* 2023 Jan 28;14(1):473.
32. Saus J, Wieslander J, Langeveld JP, Quinones S, Hudson BG. Identification of the Goodpasture antigen as the Alpha 3(IV) chain of collagen IV. *J Biol Chem* 1998; 263: 13374-13380.
33. Salama AD, Levy JB, Lightstone L, Pusey CD.

Glomerulonefritis asociadas a alteraciones del complemento

Goodpasture's disease. *Lancet* 2001; 358: 917-920.

34. Caillard P, Vigneau C, Halimi JM, Hazzan M, Thervet E, Heitz M, Juillard L, Audard V, Rabant M, Hertig A, Subra JF, Vuiblet V, Guerrot D, Tamain M, Essig M, Lobbedez T, Quemeneur T, Legendre M, Ganea A, Peraldi MN, Vrtovsnik F, Daroux M, Makdassi R, Choukroun G, Titeca-Beauport D. Prognostic value of complement serum C3 level and glomerular C3 deposits in anti-glomerular basement membrane disease. *Front Immunol.* 2023 Jul 5;14:1190394.

35. Minto AW, Kalluri R, Togawa M, Bergijk EC, Killen PD, Salant DJ. Augmented expression of glomerular basement membrane specific type IV collagen isoforms (alpha3-alpha5) in experimental membranous nephropathy. *Proc Assoc Am Physicians* 1998; 110:207-217.

36. Campistol JM, Arias M, Ariceta G, et al. An update for atypical haemolytic uraemic syndrome: Diagnosis and treatment. A consensus document. *Nefrología* 2015; 35:421-47.

37. Noris M, Remuzzi G. Genetics of Immune-Mediated Glomerular Diseases: Focus on Complement. *Semin Nephrol* 2017; 37:447-463.

38. Popat RJ, Robson MG. Complement and glomerular diseases. *Nephron Clin Pract* 2014; 128:238-242.

39. Coppo R, Peruzzi L, Amore A, et al. Dramatic effects of eculizumab in a child with diffuse proliferative lupus nephritis resistant to conventional therapy. *Pediatr Nephrol* 2015; 30:167-172.

40. Bao L, Haas M, Quigg RJ. Complement factor H deficiency accelerates development of lupus nephritis. *J Am Soc Nephrol* 2011; 22:285-295.

41. Gharbi C, Bourry E, Rouvier P, et al. Rapidly progressive lupus nephritis and concomitant thrombotic microangiopathy. *Clin Exp Nephrol* 2010; 14:487-491.

42. Song D, Wu LH, Wang FM, et al. The spectrum of renal thrombotic microangiopathy in lupus nephritis. *Arthritis Res Ther* 2013; 15:R12.

43. Li C, Yap DYH, Chan G, Wen YB, et al. Clinical Outcomes and Clinico-pathological Correlations in Lupus Nephritis with Kidney Biopsy Showing Thrombotic Microangiopathy. *J Rheumatol* 2019; 46(11):1478-1484.

44. Sekine H, Kinser TT, Qiao F, et al. The benefit of targeted and selective inhibition of the alternative complement pathway for modulating autoimmunity and renal disease in MRL/lpr mice. *Arthritis Rheum*

2011; 63:1076-1085.

45. Furie R, Matis L, Rollins S, et al. A single dose, placebo controlled, double blind, phase I study of the humanized anti-C5 antibody h5G1.1 in patients with systemic lupus erythematosus. *Innovative Therapies in Autoimmune Diseases*. Abstract presented at: American College of Rheumatology 68th Annual Scientific Meeting, October 19, 2004, San Antonio, TX.

46. Barilla-Labarca ML, Toder K, Furie R. Targeting the complement system in systemic lupus erythematosus and other diseases. *Clin Immunol* 2013; 148:313-321.

47. El-Husseini A, Hannan S, Awad A, et al. Thrombotic microangiopathy in systemic lupus erythematosus: efficacy of eculizumab. *Am J Kidney Dis* 2015; 65:127-130.

48. Pickering MC, Ismajli M, Condon MB, et al. Eculizumab as rescue therapy in severe resistant lupus nephritis. *Rheumatology (Oxford)* 2015; 54:2286-2288.

49. Shapira I, Andrade D, Allen SL, Salmon JE. Brief report: induction of sustained remission in recurrent catastrophic antiphospholipid syndrome via inhibition of terminal complement with eculizumab. *Arthritis Rheum* 2012; 64:2719-23.

50. Strakhan M, Hurtado-Sbordoni M, Galeas N, et al. 36-year-old female with catastrophic antiphospholipid syndrome treated with eculizumab: a case report and review of literature. *Case Rep Hematol* 2014; 2014:704371.

51. Kronbichler A, Frank R, Kirschfink M, et al. Efficacy of eculizumab in a patient with immunoadsorption-dependent catastrophic antiphospholipid syndrome: a case report. *Medicine (Baltimore)* 2014; 93:e143.

52. Zikos TA, Sokolove J, Ahuja N, Berube C. Eculizumab Induces Sustained Remission in a Patient with Refractory Primary Catastrophic Antiphospholipid Syndrome. *J Clin Rheumatol* 2015; 21:311-313.

53. Canaud G, Kamar N, Anglicheau D, et al. Eculizumab improves posttransplant thrombotic microangiopathy due to antiphospholipid syndrome recurrence but fails to prevent chronic vascular changes. *Am J Transplant* 2013; 13:2179-2185.

54. Kallenberg CG. Key advances in the clinical approach to ANCA-associated vasculitis. *Nat Rev Rheumatol* 2014; 10(8):484-493.

55. Nakazawa D, Masuda S, Tomaru U, Ishizu

A. Pathogenesis and therapeutic interventions for ANCA-associated vasculitis. *Nat Rev Rheumatol* 2019; 15(2):91-101.

56. Chen M, Jayne DRW, Zhao MH. Complement in ANCA-associated vasculitis: mechanisms and implications for management. *Nat Rev Nephrol* 2017; 13(6):359-367.

57. Gou SJ, Yuan J, Chen M, Yu F, Zhao MH. Circulating complement activation in patients with anti-neutrophil cytoplasmic antibody-associated vasculitis. *Kidney Int* 2013; 83(1):129-137.

58. Haas M, Eustace JA. Immune complex deposits in ANCA-associated crescentic glomerulonephritis: a study of 126 cases. *Kidney Int* 2004; 65(6):2145-2152.

59. Xing GQ, Chen M, Liu G, et al. Complement activation is involved in renal damage in human antineutrophil cytoplasmic autoantibody associated pauci-immune vasculitis. *J Clin Immunol*. 2009; 29(3):282-291.

60. Mazzariol M, Manenti L, Vaglio A. The complement system in antineutrophil cytoplasmic antibody-associated vasculitis: pathogenic player and therapeutic target. *Curr Opin Rheumatol*. 2023 Jan 1;35(1):31-36.

61. Lucientes-Contiente L, Fernández-Juárez G, Márquez-Tirado B, Jiménez-Villegas L, Acevedo M, Cavero T, Cámara LS, Draibe J, Anton-Pampols P, Caravaca-Fontán F, Praga M, Villacorta J, Goicoechea de Jorge E. Complement alternative pathway determines disease susceptibility and severity in antineutrophil cytoplasmic antibody (ANCA)-associated vasculitis. *Kidney Int*. 2024 Jan;105(1):177-188.

62. Chen SF, Wang H, Huang YM, et al. Clinicopathologic characteristics and outcomes of renal thrombotic microangiopathy in anti-neutrophil cytoplasmic autoantibody-associated glomerulonephritis. *Clin J Am Soc Nephrol* 2015; 10:750-758.

63. Gou SJ, Yuan J, Chen M, Yu F, Zhao MH. Circulating complement activation in patients with anti-neutrophil cytoplasmic antibody-associated vasculitis. *Kidney Int* 2013; 83:129-137.

64. Jayne DR, Bruchfeld AN, Harper L, et al; CLEAR Study Group. Randomized Trial of C5a Receptor Inhibitor Avacopan in ANCA-Associated Vasculitis. *J Am Soc Nephrol* 2017; 28:2756-2767.

65. Jayne DR, Merkel PA, Schall TJ, et al. Avacopan for the treatment of ANCA-associated vasculitis. *N Engl J Med* 2021; 384:599-609.

66. Cortazar FB, Niles JL, Jayne DRW, Merkel PA, Bruchfeld A, Yue H, Schall TJ, Bekker P; ADVOCATE Study Group. Renal Recovery for Patients with ANCA-Associated Vasculitis and Low eGFR in the ADVOCATE Trial of Avacopan. *Kidney Int Rep*. 2023 Feb 3;8(4):860-870.

67. Manenti L, Gnappi E, Vaglio A, et al. Atypical haemolytic uraemic syndrome with underlying glomerulopathies. A case series and a review of the literature. *Nephrol Dial Transplant* 2013; 28:2246-2259.

68. Barbour SJ, Coppo R, Zhang H, et al. International IgA Nephropathy Network. Evaluating a New International Risk-Prediction Tool in IgA Nephropathy. *JAMA Intern Med* 2019; 179(7):942-952.

69. Gutiérrez E, Carvaca-Fontán F, Luzardo L, et al. A Personalized Update on IgA Nephropathy: A New Vision and New Future Challenges. *Nephron* 2020; 144(11):555-571.

70. Rauterberg EW, Lieberknecht HM, Wingen AM, Ritz E. Complement membrane attack (MAC) in idiopathic IgA-glomerulonephritis. *Kidney Int* 1987; 31(3):820-829.

71. Endo M, Ohi H, Ohsawa I, et al. Glomerular deposition of mannose-binding lectin (MBL) indicates a novel mechanism of complement activation in IgA nephropathy. *Nephrol Dial Transplant* 1998; 13(8):1984-1490.

72. Roos A, Rastaldi MP, Calvaresi N, et al. Glomerular activation of the lectin pathway of complement in IgA nephropathy is associated with more severe renal disease. *J Am Soc Nephrol* 2006; 17(6):1724-1734.

73. Espinosa M, Ortega R, Sanchez M, et al. Association of C4d deposition with clinical outcomes in IgA nephropathy. *Clin J Am Soc Nephrol* 2014; 9:897-904.

74. Segarra A, Romero K, Agraz I, et al. Mesangial C4d Deposits in Early IgA Nephropathy. *Clin J Am Soc Nephrol* 2018; 13(2):258-264.

75. Faria B, Canão P, Cai Q, et al. Arteriolar C4d in IgA Nephropathy: A Cohort Study. *Am J Kidney Dis* 2020; 76(5):669-678.

76. Medjeral-Thomas NR, Troldborg A, Constantinou N, et al. Progressive IgA Nephropathy Is Associated with Low Circulating Mannan-Binding Lectin-Associated Serine Protease-3 (MASP-3) and Increased Glomerular Factor H-Related Protein-5 (FHR5) Deposition. *Kidney Int Rep* 2017;

3(2):426-438.

77. Kiryluk K, Li Y, Scolari F, Sanna-Cherchi S, et al. Discovery of new risk loci for IgA nephropathy implicates genes involved in immunity against intestinal pathogens. *Nat Genet* 2014; 46(11):1187-1196.

78. Ahmad SB, Bomback AS. C3 Glomerulopathy: Pathogenesis and Treatment. *Adv Chronic Kidney Dis* 2020; 27(2):104-110.

79. Thurman JM, Laskowski J. Complement factor H-related proteins in IgA nephropathy-sometimes a gentle nudge does the trick. *Kidney Int* 2017; 92(4):790-793.

80. Cai Q, Shi S, Wang S, et al. Microangiopathic Lesions in IgA Nephropathy: A Cohort Study. *Am J Kidney Dis* 2019; 74(5):629-639.

81. El Karoui K, Hill GS, Karras A, et al. A clinicopathologic study of thrombotic microangiopathy in IgA nephropathy. *J Am Soc Nephrol* 2012; 23:137-148. [Pubmed]

82. Wang R, Zhang Y, Li S, et al. Hemolytic uremic syndrome complicated with IgA nephropathy: a case report and literature review. *Clin Nephrol* 2015; 83:36-40.

83. Ring T, Pedersen BB, Salkus G, Goodship TH. Use of eculizumab in crescentic IgA nephropathy: proof of principle and conundrum? *Clin Kidney J* 2015; 8:489-491.

84. Tesař V, Radhakrishnan J, Charu V, Barratt J. Challenges in IgA Nephropathy Management: An Era of Complement Inhibition. *Kidney Int Rep.* 2023 Jun 21;8(9):1730-1740. Caravaca-Fontán F, Gutiérrez E, Sevillano ÁM, Praga M. Targeting complement in IgA nephropathy. *Clin Kidney J.* 2023 Dec 4;16(Suppl 2):ii28-ii39.

85. Sethi S, Fervenza FC, Zhang Y, Smith RJ. Secondary focal and segmental glomerulosclerosis associated with single-nucleotide polymorphisms in the genes encoding complement factor H and C3. *Am J Kidney Dis* 2012; 60: 316;321. [Pubmed]

86. van de Lest NA, Zandbergen M, Wolterbeek R, Kreutz R, Trouw LA, Dorresteijn EM, Bruijn JA, Bajema IM, Scharpfenecker M, Chua JS. Glomerular C4d deposition can precede the development of focal segmental glomerulosclerosis. *Kidney Int.* 2019 Sep;96(3):738-749.

87. Huang J, Cui Z, Gu QH, Zhang YM, Qu Z, Wang X, Wang F, Cheng XY, Meng LQ, Liu G, Zhao MH. Complement activation profile of patients with primary focal segmental glomerulosclerosis. *PLoS*

One. 2020 Jun 22;15(6):e0234934.

88. Buob D, Decambren M, Gnemmi V, et al. Collapsing glomerulopathy is common in the setting of thrombotic microangiopathy of the native kidney. *Kidney Int* 2016; 90:1321-1331.

89. Kambham N, Postinfectious glomerulonephritis. *Adv. Anat Pathol* 2012; 19:338;347.

90. Hoy WE, White AV, Dowling A, et al. Post-streptococcal glomerulonephritis is a strong risk factor for chronic kidney disease in later life. *Kidney Int* 2012; 81(10):1026-1032.

91. Sethi S, Fervenza FC, Zhang Y, et al. Atypical postinfectious glomerulonephritis is associated with abnormalities in the alternative pathway of complement. *Kidney Int* 2013; 83: 293-299.

92. Xu F, Zhang C, Zhang M, Zhu X, Cheng S, Cheng Z, Zeng C, Jiang S. Evaluation of the significance of complement-related genes mutations in atypical postinfectious glomerulonephritis: a pilot study. *Int Urol Nephrol.* 2023 Oct 17.

93. Angioi A, Fervenza FC, Sethi S, et al. Diagnosis of complement alternative pathway disorders. *Kidney Int* 2016; 89(2):278-288.

94. Schena FP, Esposito P, Rossini M. A Narrative Review on C3 Glomerulopathy: A Rare Renal Disease. *Int J Mol Sci* 2020; 21(2):525.

95. Chauvet S, Berthaud R, Devriese M, et al. Anti-Factor B Antibodies and Acute Postinfectious GN in Children. *J Am Soc Nephrol* 2020; 31(4):829-840.

96. Leung N, Bridoux F, Hutchison CA et al. Monoclonal gammopathy of renal significance: When MGUS is no longer undetermined or insignificant. *Blood* 2012; 120: 4292;4295.

97. Schurder J, Rafat C, Vigneron C. Complement-dependent, monoclonal gammopathy-associated thrombotic microangiopathy. *Kidney Int* 2017; 92: 516.

98. Jokiranta TS, Solomon A, Pangburn MK, et al. Nephritogenic lambda light chain dimer: A unique human miniautoantibody against complement factor H. *J. Immunol* 1999;163: 4590;4596.

99. Ravindran A, Go RS, Fervenza FC, Sethi S. Thrombotic microangiopathy associated with monoclonal gammopathy. *Kidney Int* 2017; 91:691-698.

100. Smith RJH, Appel GB, Blom AM, et al. C3 glomerulopathy: understanding a rare complement driven renal disease. *Nat Rev Nephrol.* 2019;15: 129;143.

101. Caravaca-Fontán F, Lucientes L, Cavero T, Praga M. Update on C3 Glomerulopathy: A Complement-Mediated Disease. *Nephron* 2020; 144(6):272-280.
102. Bomback AS, Santoriello D, Avasare RS, et al. C3 glomerulonephritis and dense deposit disease share a similar disease course in a large United States cohort of patients with C3 glomerulopathy. *Kidney Int* 2018; 93(4):977-985.
103. Hou J, Markowitz GS, Bomback AS, et al. Toward a working definition of C3 glomerulopathy by immunofluorescence. *Kidney Int* 2014; 85:450-456.
104. Cavero T, Praga M. Glomerulopatía C3: ¿qué sabemos de esta entidad?. *NefroPlus* 2016; 8:95-107.
105. Smith RJ, Alexander J, Barlow PN, et al; Dense Deposit Disease Focus Group. New approaches to the treatment of dense deposit disease. *J Am Soc Nephrol* 2007; 18:2447-2456.
106. Master Sankar Raj V, Gordillo R, Chand DH. Overview of C3 glomerulopathy. *Front Pediatr* 2016; 4:45.
107. Iatropoulos P, Daina E, Curreri M, et al. Cluster analysis identifies distinct pathogenetic patterns in C3 glomerulopathies/ immune complex-mediated membranoproliferative GN. *J Am Soc Nephrol* 2018; 29:283-294.
108. Sethi S, Vrana JA, Fervenza FC, et al. Characterization of C3 in C3 glomerulopathy. *Nephrol Dial Transpl.* 2017; 32(3):459-465.
109. Martínez-Barricarte R, Heurich M, Valdes-Cañedo F, et al. Human C3 mutation reveals a mechanism of dense deposit disease pathogenesis and provides insights into complement activation and regulation. *J Clin Invest* 2010; 120(10):3702-3712.
110. Servais A, Noël LH, Roumenina LT, et al. Acquired and genetic complement abnormalities play a critical role in dense deposit disease and other C3 glomerulopathies. *Kidney Int* 2012; 82(4):454-464.
111. Imamura H, Konomoto T, Tanaka E, et al. Familial C3 glomerulonephritis associated with mutations in the gene for complement factor B. *Nephrol Dial Transplant* 2015; 30:862-864.
112. Chauvet S, Roumenina LT, Bruneau S, et al. A Familial C3GN Secondary to Defective C3 Regulation by Complement Receptor 1 and Complement Factor H. *J Am Soc Nephrol* 2016; 27:1665-1677.
113. Goodship TH, Cook HT, Fakhouri F, et al; Conference Participants. Atypical hemolytic uremic syndrome and C3 glomerulopathy: conclusions from a “Kidney Disease: Improving Global Outcomes” (KDIGO) Controversies Conference. *Kidney Int* 2017; 91:539-551.
114. Józsi M, Tortajada A, Uzonyi B, et al. Factor H-related proteins determine complement-activating surfaces. *Trends Immunol* 2015; 36:374-384.
115. Gale DP, De Jorge EG, Cook HT, et al. Identification of a mutation in complement factor H-related protein 5 in patients of Cypriot origin with glomerulonephritis. *Lancet* 2010; 376:794-801.
116. Athanasiou Y, Voskarides K, Gale DP, et al. Familial C3 glomerulopathy associated with CFHR5 mutations: clinical characteristics of 91 patients in 16 pedigrees. *Clin J Am Soc Nephrol* 2011; 146:1436-1446.
117. Medjeral-Thomas N, Malik TH, Patel MP, et al. A novel CFHR5 fusion protein causes C3 glomerulopathy in a family without Cypriot ancestry. *Kidney Int* 2014; 85:933-937.
118. Corvillo F, Okrój M, Nozal P, et al. Nephritic factors: an overview of classification, diagnostic tools and clinical associations. *Front Immunol.* 2019; 10: 886.
119. Marinozzi MC, Chauvet S, Le Quintec M, et al. C5 nephritic factors drive the biological phenotype of C3 glomerulopathies. *Kidney Int.* 2017; 92(5): 1232-1241.
120. Donadelli R, Pulieri P, Piras R, et al. Unraveling the molecular mechanisms underlying complement dysregulation by nephritic factors in C3G and ICMPGN. *Front Immunol.* 2018; 9: 2329.
121. Chen Q, Muller D, Rudolph B, et al. Combined C3b and factor B autoantibodies and MPGN type II. *N Engl J Med* 2011 ;365:2340-2342.
122. Knobler H, Kopolovic J, Kleinman Y, et al. Multiple myeloma presenting as dense deposit disease. Light chain nephropathy. *Nephron* 1983; 34:58-63.
123. Hill PA, Desmond M. Membranoproliferative glomerulonephritis type II (dense deposit disease) in association with monoclonal gammopathy. *Nephrology (Carlton)* 2007; 12:419-420.
124. Rabasco C, Cavero T, Roman E, et al. Effectiveness of mycophenolate mofetil in C3 glomerulonephritis. *Kidney Int* 2015; 88:1153-1160.
125. Sethi S, Fervenza FC, Zhang Y, et al. C3 glomerulonephritis: clinicopathological findings, complement abnormalities, glomerular proteomic

profile, treatment and follow-up. *Kidney Int* 2012; 82:465-473.

126. Medjeral-Thomas NR, O'Shaughnessy MM, O'Regan JA, et al. C3 glomerulopathy: clinicopathologic features and predictors of outcome. *Clin J Am Soc Nephrol* 2014; 9:46-53.

127. Nasr SH, Valeri AM, Appel GB, et al. Dense deposit disease: clinicopathologic study of 32 pediatric and adult patients. *Clin J Am Soc Nephrol* 2009; 4:22-32.

128. Bomback AS, Smith RJ, Barile GR, et al. Eculizumab for dense deposit disease and C3 glomerulonephritis. *Clin J Am Soc Nephrol* 2012; 7:748-756.

129. Zhang Y, Meyer NC, Wang K, et al. Causes of alternative pathway dysregulation in dense deposit disease. *Clin J Am Soc Nephrol* 2012; 7:265-274.

130. Habbig S, Mihatsch MJ, Heinen S, et al. C3 deposition glomerulopathy due to a functional factor H defect. *Kidney Int* 2009; 75:1230-1234.

131. Lorcy N, Rioux-Leclercq N, Lombard ML, Le Pogamp P, Vigneau C. Three kidneys, two diseases, one antibody? *Nephrol Dial Transplant* 2011; 26:3811-3813.

132. Chabannes M, Rabant M, El Sissy C, Dragon-Durey MA, Vieira Martins P, Meuleman MS, Karras A, Buob D, Bridoux F, Daugas E, Audard V, Caillard S, Olagne J, Kandel C, Ferlicot S, Philippot C, Crepin T, Thervet E, Ducloux D, Frémeaux-Bacchi V, Chauvet S. C3 Glomerulopathy With Concurrent Thrombotic Microangiopathy: Clinical and Immunological Features. *Am J Kidney Dis*. 2023 Sep;82(3):279-289.

133. Mehta K, More V, Chitale A, Khubchandani S. Atypical hemolytic uremic syndrome with membranoproliferative glomerulonephritis. *Indian Pediatr* 2013; 50:793-794.

134. Noris M, Remuzzi G. Glomerular Diseases Dependent on Complement Activation, Including Atypical Hemolytic Uremic Syndrome, Membranoproliferative Glomerulonephritis, and C3 Glomerulopathy: Core Curriculum 2015. *Am J Kidney Dis* 2015; 66:359-375.

135. Janssen van Doorn K, Dirinck E, Verpooten GA, Couttenye MM. Complement factor H mutation associated with membranoproliferative glomerulonephritis with transformation to atypical haemolytic uraemic syndrome. *Clin Kidney J* 2013; 6:216-219.

136. Edwards AO, Ritter R 3rd, Abel KJ, et al. Complement factor H polymorphism and age-related macular degeneration. *Science* 2005; 308:421-424.

137. Misra A, Peethambaram A, Garg A. Clinical features and metabolic and autoimmune derangements in acquired partial lipodystrophy: report of 35 cases and review of the literature. *Medicine (Baltimore)* 2004; 83:18-34.

138. Walker PD, Ferrario F, Joh K, Bonsib SM. Dense deposit disease is not a membranoproliferative glomerulonephritis. *Mod Pathol* 2007; 20:605-616.

139. Bomback AS, Santoriello D, Avasare RS, et al. C3 glomerulonephritis and dense deposit disease share a similar disease course in a large United States cohort of patients with C3 glomerulopathy. *Kidney Int* 2018; 93(4): 977;985.

140. Caravaca-Fontán F, Trujillo H, Alonso M, et al; C3G Study Group of the Spanish Group for the Study of Glomerular Diseases (GLOSEN). Validation of a Histologic Scoring Index for C3 Glomerulopathy. *Am J Kidney Dis* 2020; 22:S0272-6386 (20) 31160-4.

141. Sethi S, Nasr SH, De Vriese AS, Fervenza FC. C4d as a diagnostic tool in proliferative GN. *J Am Soc Nephrol*. 2015; 26(11):2852;2859.

142. Sibley RK, Kim Y. Dense intramembranous deposit disease: new pathologic features. *Kidney Int* 1984; 25:660-670.

143. Goicoechea de Jorge E, Caesar JJ, Malik TH, et al. Dimerization of complement factor H-related proteins modulates complement activation in vivo. *Proc Natl Acad Sci U S A* 2013; 110:4685.

144. Larsen CP, Messias NC, Walker PD, et al. Membranoproliferative glomerulonephritis with masked monotypic immunoglobulin deposits. *Kidney Int* 2015; 88:867.

145. Caravaca-Fontán F, Trujillo H, Alonso M, Díaz-Encarnación M, Cabello V, Ariceta G, Quintana LF, Marco H, Barros X, Ramos N, Rodríguez-Mendiola N, Cruz S, Fernández-Juárez G, Rodríguez E, de la Cerda F, Pérez de José A, López I, Fernández L, Pérez Gómez V, Ávila A, Bravo L, Lumbreras J, Allende N, Sanchez de la Nieta MD, Olea T, Melgosa M, Huerta A, Miquel R, Mon C, Fraga G, de Lorenzo A, Draibe J, González F, Shabaka A, Illescas ML, Calvo C, Oviedo V, Da Silva I, Goicoechea de Jorge E, Caravaca F, Praga M; C3G Study Group of the Spanish Group for the Study

of Glomerular Diseases (GLOSEN). Validation of a Histologic Scoring Index for C3 Glomerulopathy. *Am J Kidney Dis.* 2021 May;77(5):684-695.

146. Caravaca-Fontán F, Cavero T, Díaz-Encarnación M, Cabello V, Ariceta G, Quintana LF, Marco H, Barros X, Ramos N, Rodríguez-Mendiola N, Cruz S, Fernández-Juárez G, Rodríguez A, Pérez de José A, Rabasco C, Rodado R, Fernández L, Pérez-Gómez V, Ávila A, Bravo L, Espinosa N, Allende N, Sanchez de la Nieta MD, Rodríguez E, Rivas B, Melgosa M, Huerta A, Miquel R, Mon C, Fraga G, de Lorenzo A, Draibe J, González F, Shabaka A, López-Rubio ME, Fenollosa MÁ, Martín-Penagos L, Da Silva I, Titos JA, Rodríguez de Córdoba S, Goicoechea de Jorge E, Praga M; Spanish Group for the Study of Glomerular Diseases (GLOSEN). Clinical Profiles and Patterns of Kidney Disease Progression in C3 Glomerulopathy. *Kidney360.* 2023 May 1;4(5):659-672.

147. Weiss L, Fischer E, Haeffner-Cavaillon N, et al. The human C3b receptor CR1. *Adv Nephrol Necker Hosp* 1989; 18:249-269.

148. Kazatchkine MD, Fearon DT. Deficiencies of human C3 complement receptors type 1 (CR1, CD35) and type 2 (CR2, CD21). *Immunodef Rev* 1990; 2:17-41.

149. Caravaca-Fontán F, Díaz-Encarnación MM, Lucientes L, et al; Spanish Group for the Study of Glomerular Diseases GLOSEN. Mycophenolate Mofetil in C3 Glomerulopathy and Pathogenic Drivers of the Disease. *Clin J Am Soc Nephrol* 2020; 15(9):1287-1298.

150. Le Quintrec M, Lionet A, Kandel C, et al. Eculizumab for treatment of rapidly progressive C3 glomerulopathy. *Am J Kidney Dis* 2015; 65:484-489.

151. Bomback AS. Eculizumab in the treatment of membranoproliferative glomerulonephritis. *Nephron Clin Pract* 2014; 128:270-276.

152. Zhang Y, Keenan A, Dai DF, et al. C3(H2O) prevents rescue of complement-mediated C3 glomerulopathy in Cfh^{-/-} Cfd^{-/-} mice. *JCI Insight* 2020; 5(9):e135758.

153. Wang X, Van Lookeren Campagne M, Katschke KJ Jr, et al. Prevention of Fatal C3 Glomerulopathy by Recombinant Complement Receptor of the Ig Superfamily. *J Am Soc Nephrol.* 2018; 29(8):2053-2059.

154. Dixon BP, Greenbaum LA, Huang L, Rajan S, Ke C, Zhang Y, Li L. Clinical Safety and Efficacy

of Pegcetacoplan in a Phase 2 Study of Patients with C3 Glomerulopathy and Other Complement-Mediated Glomerular Diseases. *Kidney Int Rep.* 2023 Aug 25;8(11):2284-2293.

155. Wong E, Nester C, Cavero T, Karras A, Le Quintrec M, Lightstone L, Eisenberger U, Soler MJ, Kavanagh D, Daina E, Praga M, Medjeral-Thomas NR, Gäckler A, Garcia-Carro C, Biondani A, Chaperon F, Kulmatycki K, Milojevic J, Webb NJA, Nidamarthy PK, Junge G, Remuzzi G. Efficacy and Safety of Iptacopan in Patients With C3 Glomerulopathy. *Kidney Int Rep.* 2023 Sep 22;8(12):2754-2764.

156. Ponticelli C, Glassock RJ. Posttransplant recurrence of primary glomerulonephritis. *Clin J Am Soc Nephrol* 2010; 5:2363-2372.

157. Angelo JR, Bell CS, Braun MC. Allograft failure in kidney transplant recipients with membranoproliferative glomerulonephritis. *Am J Kidney Dis* 2011; 57:291-299.

158. Little MA, Dupont P, Campbell E, Dorman A, Walshe JJ. Severity of primary MPGN, rather than MPGN type, determines renal survival and post-transplantation recurrence risk. *Kidney Int* 2006; 69:504-11.

159. Braun MC, Stablein DM, Hamiwka LA, et al. Recurrence of membranoproliferative glomerulonephritis type II in renal allografts: The North American Pediatric Renal Transplant Cooperative Study experience. *J Am Soc Nephrol* 2005; 16(7):2225-2233.

160. Zand L, Lorenz EC, Cosio FG, et al. Clinical findings, pathology, and outcomes of C3GN after kidney transplantation. *J Am Soc Nephrol* 2014; 25:1110-1117.

161. Barbour S, Gill JS. Advances in the understanding of complement mediated glomerular disease: implications for recurrence in the transplant setting. *Am J Transplant* 2015; 15:312-319.

162. Sethi S, Nasr SH, De Vriese AS, Fervenza FC. C4d as a Diagnostic Tool in Proliferative GN. *J Am Soc Nephrol* 2015; 26:2852-2859.

163. Sethi S, Sullivan A, Smith RJ. C4 dense-deposit disease. *N Engl J Med* 2014; 370:784-786.

164. Sethi S, Quint PS, O'Seaghdha CM, et al. C4 Glomerulopathy: A Disease Entity Associated with C4d Deposition. *Am J Kidney Dis* 2016;