

Síndrome Nefrótico en un Adulto Joven ¿Que le pasa?

Zoila Albines Fiestas^a, Daniel Aladrén Gonzalvo^b, Juan Medrano Ruiz^b

^a Hospital Clínico Universitario Lozano Blesa. Zaragoza.

^b Hospital Universitario Miguel Servet. Zaragoza.

Fecha actualización: 04/07/2022

TEXTO COMPLETO

INTRODUCCIÓN

El síndrome nefrótico es el síndrome clínico más frecuente que indica la realización de biopsia renal en edad infantil y adulta. La nefropatía membranosa (NM) es una de sus causas más frecuentes en el adulto, que se caracteriza por el depósito de inmunocomplejos en la vertiente subepitelial de la membrana basal glomerular (MBG).

El síndrome nefrótico requiere una evaluación cuidadosa para lograr un enfoque adecuado del diagnóstico diferencial, lo que es fundamental para iniciar el estudio complementario pertinente que permita diagnosticar la enfermedad subyacente e instaurar un manejo terapéutico adecuado.

CASO CLÍNICO

Varón de 29 años, sin hábitos tóxicos conocidos, que acude a urgencias por cuadro clínico de 48 horas de evolución caracterizado por edemas en ambos miembros inferiores, sin otra clínica acompañante. Previamente, refiere que hace más de 7 días de la aparición de los síntomas finalizó toma de ibuprofeno 600mg cada 8 horas durante 5 días por lumbalgia de características mecánicas que relaciona con las posturas en su trabajo habitual como jardinero.

Dentro de sus antecedentes personales solo destaca infección COVID19 en diciembre 2021 sin necesidad de ingreso hospitalario.

Entre sus antecedentes familiares tiene un abuelo materno con enfermedad renal crónica (ERC), probablemente secundaria a nefropatía diabética, que precisó hemodiálisis.

Exploración física: TA 128/75 mmHg, FC 76 lpm, satO₂ 98%, t^a 36 °C. Buen estado general. Edemas

pretibiales con fovea. No signos de TVP. Resto de exploración física anodina.

En las exploraciones complementarias se encuentra:

-Análisis de sangre: Hb 14.3 g/dl, plaquetas 261 000, INR 0.87, Activ. protrombina 129%, glucosa 81 mg/dl, urea 30 mg/dl, Crs 0.7 mg/dl, CKD-EPI 127.53 ml/min, Na 139 mEq/l, K 3.5 mEq/l, Cl 102 mEq/l, albúmina 2.4 g/dl, Ca iónico 4.89 mg/dl, pH 7.35, bicarbonato sérico 33.2 mEq/l.

-Análisis de orina: tira reactiva de orina: positiva para proteínas. Orina micción espontánea: densidad 1.012, pH 6.5, Hb ++, <3 leucocitos/campo, 10-25 hematíes/campo, bacteriuria moderada, proteínas 5.76 g/L.

- ECG y radiografía de tórax: Sin alteraciones.

- Ecografía renal: Riñón derecho de morfología normal, pero de tamaño aumentado respecto al izquierdo (RD 133 x 63 mm y RI 121 x 58 mm). No hay dilatación de vías excretoras. Doppler simétrico.

En urgencias, se inicia tratamiento general de síndrome nefrótico y se cita de forma preferente en consulta externa para completar estudio de sospecha de glomerulopatía de forma ambulatoria. En el estudio ampliado, destaca:

- Análisis: Colesterol 545 mg/dl, colesterol LDL 372 mg/dl, triglicéridos 312 mg/dl, proteínas totales 4.6 g/dl, albúmina 2.4 g/dl, HbA1c 4,6%.

- Inmunología: IgG 341 mg/dl (baja), IgA e IgM normales. Niveles séricos de complemento C3 y C4 normales. Anticuerpos antinucleares (ANA) negativos. Anticuerpos anti-dsDNA en rango normal.

- Serología: VHB, VHC, VIH negativos.

- Sedimento urinario: 3-5 leucocitos/campo, 10-25 hematíes/ campo, bacteriuria moderada

- Análisis orina: proteínas 4.38 g/l. Cociente albúmina/creatinina (1º micción): 2803.28 mg/g. Orina 24h (diuresis 2900cc): Proteínas 16.5 gr.

En ese momento se confirma la presencia de un síndrome nefrótico clínico - biológico con autoinmunidad negativa estando pendiente del resultado de antiPLA2R y se decide realizar biopsia renal.

Resultado de biopsia renal: se identifican 29 glomérulos, ninguno esclerosado. Con plata de metenamina se observan aisladas espículas en la superficie externa de la periferia de los capilares glomerulares ([Figura 1](#)) así como microvacuolización focal de la MBG, y ausencia de atrofia tubular o fibrosis intersticial. Vaso de mediano calibre con leve engrosamiento fibro-intimal.

Inmunofluorescencia: depósitos granulares pericapilares globales y difusos de IgG (3+), C3 (1+). No se observan depósitos de IgM, C1q ni fibrinógeno.

Los anti PLA-2R resultaron positivos (1/100).

Comentarios

Nos encontramos frente a un paciente joven que presenta de forma brusca edemas en miembros inferiores por lo que acude a urgencias. Se realiza la primera evaluación básica de qué ocurre midiendo la función renal que resulta normal y una tira reactiva que mostró proteinuria. Así, la presencia de edema, excreción de proteínas en orina > 3,5 gr en 24 horas, hipoalbuminemia e hiperlipemia objetivadas en el estudio ampliado nos llevó a confirmar la existencia de un síndrome nefrótico ([NAD: Síndromes clínicos en Nefrología](#)).

Una buena historia clínica es fundamental para orientarnos al diagnóstico etiológico. En nuestro caso, el paciente no presentaba factores de riesgo cardiovascular ni comorbilidad activa. Tras una anamnesis minuciosa, sólo destacaba la toma de antiinflamatorios no esteroideos (AINEs) con un espacio de tiempo mayor a una semana respecto a la aparición de los síntomas. La presencia de función renal normal con proteinuria en rango nefrótico y mínima hematuria orienta a la presencia de una enfermedad glomerular. Asimismo, el consumo de AINEs en paciente con proteinuria se ha asociado a patología renal.

El síndrome nefrótico puede ocurrir en asociación con una amplia variedad de enfermedades primarias o secundarias ([NAD: Síndromes clínicos en Nefrología, \(Tabla 5\)](#) y [Figura 9](#)). Por lo que, la evaluación inicial del paciente con síndrome nefrótico incluye diferentes estudios de laboratorio cuya finalidad es establecer una orientación de la etiología (enfermedad sistémica, fármacos, drogas, entre otros). En nuestro caso, teniendo en cuenta la edad y el perfil del paciente, se realizó un estudio serológico completo, en el que la determinación de ANA, anti-DNA, complemento, y serología de virus B, C y VIH resultaron negativo, alejándonos de esta manera la posibilidad diagnóstica de patología sistémica y vírica. También la determinación de glucemia basal y de HbA1c resultó normal con lo que se descartó la diabetes mellitus, que es una causa importante de síndrome

nefrótico en el adulto.

Hay que recordar, que en pacientes con alta sospecha de presencia de gammapatías, se recomienda la determinación de cadenas ligeras libres e inmunofijación de proteínas séricas. En nuestro caso, al encontrarnos una tira de orina reactiva positiva para proteínas con proteinuria mayormente compuesta por albúmina, por la edad del paciente y por no encontrar otras alteraciones relevantes que hagan sospechar presencia de paraproteína sérica como anemia, hipercalcemia, entre otros, no lo determinamos.

Dentro de la patología glomerular, la NM es una de las causas más frecuentes de síndrome nefrótico en el adulto y anciano. En los últimos años, se han identificado antígenos podocitarios relacionados con la NM idiopática (NMI), siendo los más destacables los anticuerpos del receptor anti-fosfolipasa A2 (anti-PLA2R) que son responsables de un 70-80% de NMI ([NAD: Nefropatía membranosa](#)), por lo que su determinación en la práctica clínica se ha extendido. En nuestra experiencia, solicitamos su determinación desde el inicio de la evaluación de un síndrome nefrótico, y en este resultó positiva (1/100). Varios autores consideran que la positividad de anti-PLA2R es siempre diagnóstica de NMI, aunque coexistan otras condiciones que podrían ser las causantes del proceso, por lo que hace falta más información al respecto. Sin embargo, debemos destacar que su presencia facilita un diagnóstico diferencial precoz entre NM primaria y secundaria, y que, con los hallazgos de la biopsia renal, facilitan el pronóstico, el tratamiento inicial y la monitorización de la respuesta terapéutica.

El síndrome nefrótico es la primera indicación de biopsia renal en nuestro país ([NAD: Biopsia renal](#)), salvo ciertas excepciones, como son cuando aparece como primer brote en la infancia, evolución típica de nefropatía diabética y presencia de amiloidosis diagnosticada por otro procedimiento menos agresivo; situaciones no presentes en el caso presentado.

En nuestro caso, la presencia de síndrome nefrótico completo sin alteración de la función renal, con positividad de anti-PLA2R y hallazgos anatomopatológicos compatibles ([NAD: Nefropatía membranosa](#), Tabla2), nos orientan al diagnóstico de NMI.

En el manejo del síndrome nefrótico, las medidas generales incluyen restricción de sodio en la dieta y tratamiento diurético para controlar el edema intentando que su reducción sea lenta para prevenir hipovolemia aguda, hipolipemiantes en pacientes con hiperlipemia persistente a pesar del tratamiento de la patología renal subyacente [1], y tratamiento antiproteinúrico para intentar reducir la presión intraglomerular con un inhibidor de la enzima convertidora de angiotensina

(IECA) o bloqueante de los receptores de angiotensina. Aunque en nuestro caso, el paciente no presentó datos de TVP y los datos del Doppler renal fueron normales, debemos tener presente que los pacientes con síndrome nefrótico e hipoalbuminemia importante pueden complicarse con trombosis debido a una situación de hipercoagulabilidad por la pérdida urinaria de antitrombina III, entre otros factores, y suele aparecer en las venas renales y en los miembros inferiores. Pero el tema de la anticoagulación profiláctica es controvertido recomendándose en las guías KDIGO en pacientes con hipoalbuminemia importante y factores de riesgo para trombosis. En nuestro caso, iniciamos período de observación con uso de diurético de asa, estatina e IECA. Al mes de seguimiento, continuaba normotenso, con función renal conservada, resolución de los edemas, mejoría de perfil lipídico, sin cambios en la albuminemia y ligero descenso de proteinuria a 13.68 gr en 24 horas, por lo que suspendemos diurético con vigilancia estrecha de edemas y se mantiene estatina y antiproteinúrico. Continuaremos seguimiento y según evolución/riesgo individual de progresión, se valorará planteamiento de tratamiento inmunosupresor; además se controlarán nuevos títulos de anti-PLA2R, marcador fiable para predecir la evolución y respuesta al tratamiento.

Bibliografía

1. Kong X, Yuan H, Fan J, et al. Lipid-lowering agents for nephrotic syndrome. Cochrane Database Syst Rev 2013; :CD005425.
-

IMÁGENES

Figura 1: Espículas en la superficie externa de la periferia de los capilares glomerulares. Tinción plata-metenamina X40.

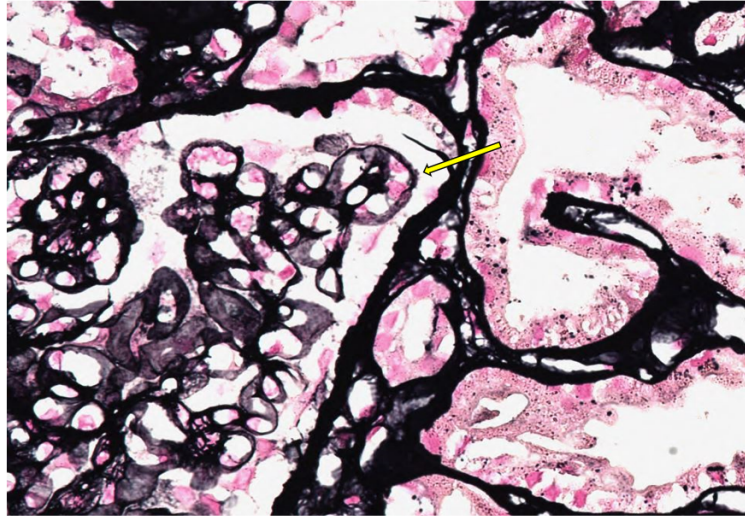


Figura 1.