

RAQUITISMO HIPOFOSFATÉMICO LIGADO AL CROMOSOMA X

Carmen de Lucas Collantes, Cristina Aparicio López

Servicio de Nefrología Infantil del Hospital Infantil Universitario Niño Jesús. Madrid

INTRODUCCIÓN

El raquitismo hipofosfatémico ligado a X (RHLX) (OMIM: 307800) o hipofosfatemia ligada al cromosoma X (XLH) es una enfermedad de la homeostasis mineral caracterizada por la pérdida renal de fosfato. Es la forma más frecuente de los raquitismos hipofosfatémicos hereditarios [1].

Se trata de una enfermedad rara, con afectación multisistémica, causada por una mutación con pérdida de función en el gen PHEX (en inglés: phosphate regulating endopeptidase homolog X-linked) localizado en Xp22.1 [2]. Se han encontrado más de 300 mutaciones diferentes. En la mayoría de los casos se hereda con un patrón dominante ligado a X, aunque en muchas ocasiones se trata de mutaciones “de novo” [3] [4].

Tiene una incidencia de 3,9 por 100.000 nacidos vivos con una prevalencia que varía de 1,7 por 100.000 niños a 4,8 por 100.000 individuos (niños y adultos), con mayor afectación de mujeres con ratio hombre:mujer de 1:2 [5] [6]. Aunque las manifestaciones clínicas de la XLH suelen iniciarse en la infancia temprana, con la deambulación, el desarrollo de posteriores comorbilidades multisistémicas se incrementa progresivamente durante la vida adulta [7].

PATOGENIA

El defecto fisiológico básico de la XLH es un defecto tubular aislado en la reabsorción de fosfato y una absorción intestinal disminuida del mismo.

El gen PHEX forma parte de la familia de genes que controlan la síntesis de endopeptidasas, enzimas que intervienen en la degradación de las hormonas peptídicas. Codifica una proteína de membrana expresada predominantemente en osteoblastos, osteocitos y dientes [5] [8], y en menor medida en pulmón, ovario y testículo, pero no en riñón.

Aunque la patogénesis de la XLH no es del todo conocida, la pérdida de función de PHEX da lugar

a una mayor secreción de la hormona fosfática “factor de crecimiento de fibroblastos 23” (FGF-23) [9]. La acción del FGF-23 es mediada a través de los receptores del FGF-23 y el co-receptor transmembrana Klotho [10].

En el túbulo proximal, el transporte de fósforo se realiza mediante los cotransportadores sodio-fosfato (NaPi) tipo I, II y III. De ellos el más importante es el IIa ya que realiza aproximadamente el 70% de la reabsorción del túbulo proximal [11]. El aumento de FGF23, en el riñón reduce la expresión de los NaPi tipo II (NaPi-IIa y NaPi-IIc), que se encuentran en la superficie apical del epitelio del túbulo renal [12] lo que conduce a hiperfosfaturia, al disminuir su reabsorción (**Figura 1**).

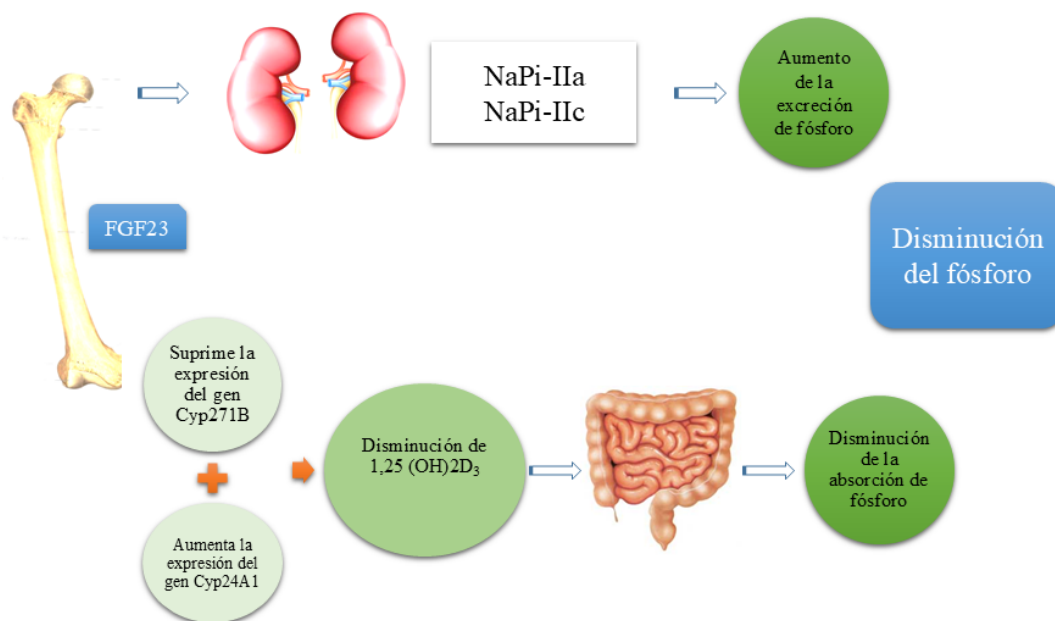
Además FGF23 suprime la transcripción del CYP27B1 (que codifica la enzima 1-hidroxilasa de la vitamina D) y aumenta la transcripción de CYP24A1 (que codifica la enzima 24-hidroxilasa) [13]. Esta combinación de alteraciones en la expresión de las enzimas da lugar a la disminución del metabolito activo de la vitamina D, 1,25-dihidroxi-vitamina D circulante, lo que a su vez disminuye la absorción de fosfato en intestino y hueso [11].

Estos efectos explican la mayoría de los rasgos característicos de la enfermedad, como la pérdida renal de fosfato con la consiguiente hipofosfatemia, la disminución de la síntesis de vitamina D activa (1,25(OH)₂ vitamina D), el raquitismo, la osteomalacia, la odontomalacia y la baja estatura [5].

Sin embargo, sigue siendo desconocido cómo la pérdida de función de PHEX resulta en la alteración de la secreción normal de FGF-23 por el osteocito. A pesar de que PHEX codifica una peptidasa se cree que no interviene en la degradación de FGF23 sino que afecta a su transcripción y expresión [14]. Se ha sugerido que la acción de PHEX se lleva a cabo a través de un metabolito intermediario, la proteína de matriz extracelular (MEPE).

Además, es probable que la vía del FGF23 no sea

Figura 1. El aumento de FGF23 provoca disminución del fósforo en sangre



el único mecanismo molecular alterado. Se ha encontrado poca correlación entre las características fenotípicas y el tipo o la ubicación de la mutación genética entre individuos e incluso dentro de la misma familia [15]. Estos hallazgos sugieren una posible implicación de otros factores genéticos y ambientales en la determinación del fenotipo clínico de los individuos con XLH.

DIAGNÓSTICO

El diagnóstico de la XLH se realiza por la combinación de manifestaciones clínicas, hallazgos de laboratorio y radiológicos junto a los datos de la historia familiar y estudio genético.

En los pacientes con historia familiar negativa (aproximadamente un tercio de los pacientes) el estudio de la mutación del gen PHEX puede dar el diagnóstico de certeza en el 70-90% de los casos, sin embargo hasta en un 30% de los pacientes el diagnóstico se hará en función de los hallazgos clínicos y de laboratorio [5].

MANIFESTACIONES CLÍNICAS

Las manifestaciones clínicas más destacadas se deben a una mineralización inadecuada de los huesos y de los dientes. El raquitismo es la manifestación cardinal de la XLH, con una amplia variabilidad fenotípica.

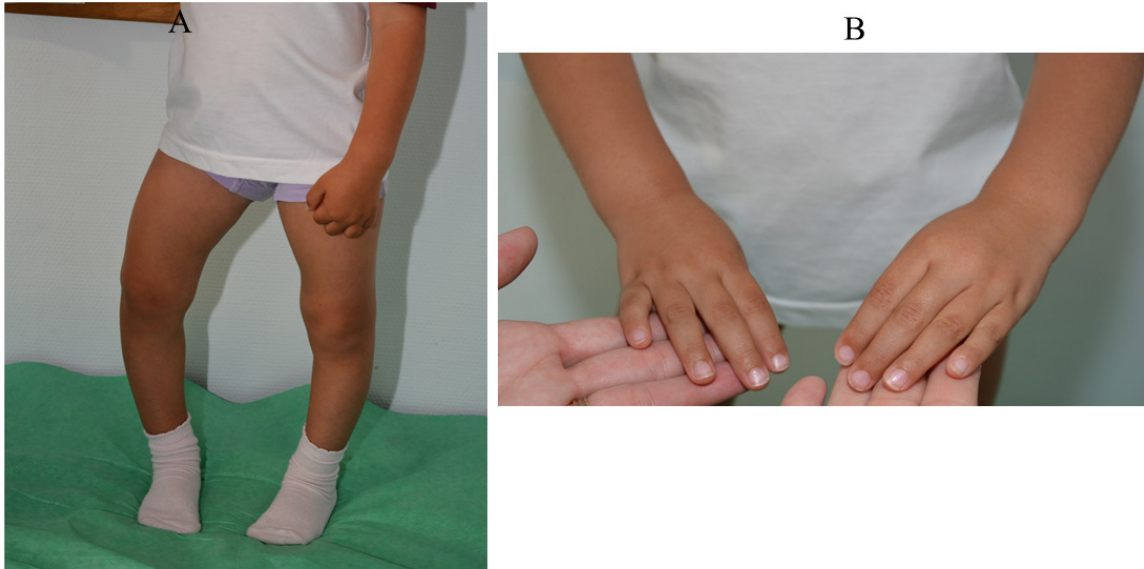A) En la infancia

Al nacimiento, los recién nacidos afectados tienen una longitud normal y las piernas no suelen mostrar deformidades, de forma que los principales síntomas clínicos aparecen con el gateo o la marcha, siendo esta anormal, a la vez que aparecen deformidades de las extremidades inferiores y disminuye la velocidad de crecimiento lo que se hace más evidente entre el primer y segundo año de vida.

Los hallazgos clínicos más característicos son el arqueamiento del fémur y de la tibia que se traduce en genu varum o menos frecuente en genu valgum, estas deformidades suelen asociar cierto componente de rotación, con ensanchamiento de los cartílagos de crecimiento de los huesos largos que condiciona ensanchamiento de las metáfisis de las muñecas y tobillos (**Figura 2**). En los casos graves pueden presentarse deformidades óseas, como coxa vara o tibias en forma de sable. Todo ello se traduce en un talla baja desproporcionada con acortamiento del segmento inferior corporal [16]. En ocasiones el diagnóstico se retrasa debido a que un cierto grado de varo es normal en los niños, y esta deformidad a menudo pasa desapercibida al no considerarse patológica en pacientes menores de 2 años [17].

La afectación más frecuente en el macizo facial es la existencia de prominencia frontal y de dolico-

Figura 2. A. Arqueamiento de miembros inferiores. B. Aumento de las metáfisis de las muñecas



cefalia secundaria a craneosinostosis de una o más suturas que puede requerir craneotomía; el aplastamiento de la base craneal ocasiona una disminución de la profundidad de la fosa posterior que predispone a malformaciones tipo Chiari I en cerca de un 44% de los pacientes. También pueden presentar siringomielia. Estas malformaciones pueden originar dolor de cabeza, vértigo e hipertensión intracraneal [17] [18] [19]. Algunos niños pueden presentar alteración o retraso del desarrollo motor por afectación muscular tipo miopatía [20].

Pueden presentar sordera neurosensorial o de conducción secundaria a osteoesclerosis y deformación o engrosamiento del hueso petroso, con una prevalencia de la hipoacusia que varía de un 16% a un 76%, siendo más frecuente en adultos, pero que puede aparecer incluso en la adolescencia [21] [22] [23].

Las alteraciones dentales son características, frecuentes en mayores de 3 años, producidas por una alteración de la mineralización de la dentina y del cemento dental, dando lugar a la aparición de abscesos dentales y periodontitis que puede llegar a afectar al 61-78% de los pacientes [24] [25]. Con el tratamiento correcto y precoz estas alteraciones son prácticamente inexistentes [26].

Las complicaciones cardiológicas de la XLH no son comunes, lo que sorprende ya que el FGF-23 se asocia a riesgo cardiovascular e hipertrofia miocárdica que puede evolucionar a fallo cardíaco con-

gestivo. Recientemente se ha descrito hipertrofia ventricular izquierda e hipertensión arterial en un estudio prospectivo de pacientes afectados de la XLH, por ello algunos autores recomiendan controles regulares cardiológicos cada 5 años [27] [28].

B) En la edad adulta

El diagnóstico puede establecerse durante las investigaciones en los familiares de un paciente índice. En ausencia de síntomas el tratamiento es innecesario. Sin embargo, con mayor frecuencia la anomalía que desencadena el diagnóstico es el dolor crónico de huesos o articulaciones o la hipofosfatemia [17]. El raquitismo tiene lugar cuando las metáfisis aún están abiertas, por tanto sólo en la infancia, mientras que la osteomalacia persiste a lo largo de la vida y se asocia a dolor óseo, que es frecuente y debilitante, y a un incremento en el riesgo de pseudofracturas [21].

Los hallazgos típicos y más debilitantes en la etapa adulta incluyen osteomalacia, dolores óseos, artrosis, pseudofracturas, rigidez, entesopatías, talla baja y problemas dentales [5].

La entesopatía incluye la calcificación de tendones y ligamentos. Su fisiopatología es incierta aunque parece que es efecto directo del aumento de FGF-23. Produce rigidez articular y limitación importante de la movilidad, y cuando afecta a los ligamentos anterior y posterior espinal se pierden los movimientos de flexión y extensión del tronco, así como de rotación del cuello y en ocasiones se

Raquitismo Hipofosfatémico Ligado a X

produce compresión de la médula espinal. Las entesopatías pueden desarrollarse a partir de la segunda y tercera década de la vida [17] y son más frecuentes en varones [29] [30].

La artropatía degenerativa u osteoartritis es consecuencia de la curvatura de los huesos y de la alteración en la alineación de las articulaciones, lo que contribuye al dolor.

Las fracturas óseas son más frecuentes en los adultos afectados que en los niños [11].

En general hay una afectación de la calidad de vida de estos pacientes, tanto en niños como adultos [31], aunque pueden observarse amplias variaciones en el compromiso óseo y en la talla baja en los miembros de una familia, aún del mismo sexo, a pesar de la presencia de grados similares de hipofosfatemia.

HALLAZGOS BIOQUÍMICOS

Los pacientes con XLH muestran de forma característica hipofosfatemia secundaria a hiperfosfatemia, con disminución de TmP/GFR y del porcentaje de reabsorción tubular de fósforo (RTP). En un paciente con hipofosfatemia, incluso los valores de RTP y/o TmP/GFR en el rango inferior de la normalidad deben considerarse anormales.

Es importante incidir en la variabilidad de las concentraciones plasmáticas de fósforo en función de la edad (**Tabla 1**), lo que puede llevar a un diagnóstico tardío de la enfermedad, más aún si se realiza la determinación inmediatamente tras la administración de alimentos, ya que se pueden obtener valores de fosforemia postprandiales normales [21] [32].

La hipofosfatemia puede estar presente desde el nacimiento o desarrollarse a partir de los 6-12 meses [11].

Otros hallazgos bioquímicos característicos son la elevación de la fosfatasa alcalina (FA) y las concentraciones bajas o inapropiadamente normales de 1,25(OH)₂ vitamina D. El calcio sérico es normal, o está en el límite inferior del rango normal, y la

excreción de calcio en la orina es baja.

La concentración de hormona paratiroidea (PTH) está habitualmente dentro de la normalidad, aunque un porcentaje de pacientes (<10%) pueden presentar hiperparatiroidismo grave [33].

No hay evidencia de tubulopatía proximal o distal y las concentraciones de FGF23 plasmático están elevadas.

HALLAZGOS RADIOLÓGICOS

Las lesiones radiológicas características son las propias del raquitismo óseo, caracterizadas por deshilachamiento de las epífisis conformando una imagen en “copa”, con la concavidad hacia las epífisis, engrosamiento del platillo epifisario de crecimiento y defecto de calcificación epifisaria que disminuye la densidad y nitidez de los márgenes corticales.

Estas anomalías ocurren sobre todo en los sitios de crecimiento rápido (particularmente en la zona distal de los fémures, las tibias y los radios) [5]. La radiografía limitada a las rodillas, muñecas y/o los tobillos suele ser suficiente para diagnosticar el raquitismo. Las deformidades óseas afectan principalmente a las extremidades inferiores [34].

Los adultos pueden presentar características radiográficas diferentes de los niños, incluyendo pseudofracturas, osteoartritis temprana de la columna vertebral, la cadera y las rodillas (osteofitos en los márgenes de las articulaciones o estrechamiento del cartílago articular) y/u osteopatías (como proliferación ósea o calcificación de los ligamentos). Las fracturas relacionadas con la osteomalacia, aunque más frecuentes en adultos que en niños, se observan raramente, mientras que son frecuentes las pseudofracturas [5] [29].

DIAGNÓSTICO DIFERENCIAL

Se debe realizar con otros tipos de raquitismo como el raquitismo carencial o por malabsorción que genera carencia de vitamina D, los raquitismos vitamina D dependientes o con otras enfermedades que causan pérdida renal de fosfato y con las enfer-

Tabla 1. Valores normales de fósforo según edad [31]

	0-5 días	1-3 años	4-11 años	12-15 años	> 15 años
Fosforemia (mg/dl)	4,8 - 8,2	3,8 - 6,5	3,7 - 5,6	2,9 - 5,4	2,7 - 4,7

medades renales tubulares primarias (Tabla 2).

TRATAMIENTO

A) Tratamiento convencional

El tratamiento clásico se introdujo por primera vez en 1975 y fue el único tratamiento disponible hasta 2018.

Se basa en la administración crónica de sales de fósforo y suplementos de vitamina D activa. El objetivo del tratamiento no es conseguir corregir la fosforemia, ya que esto implicaría la necesidad de administrar grandes dosis de fosfato que podría provocar efectos adversos, sino curar las lesiones activas de raquitismo existentes al diagnóstico, evitar nuevas lesiones y deformidades óseas, mantener concentraciones de PTH normales y optimizar el crecimiento, evitando las complicaciones derivadas del tratamiento como la nefrocalcinosis o el hiperparatiroidismo. Para ello se recomienda mantener el fósforo sérico en el límite bajo de la normalidad para la edad y sexo del paciente o incluso menor. En cuanto a las dosis recomendadas de sales de fósforo y análogos activos de Vitamina D existe una gran variabilidad tanto en las guías de consenso como en publicaciones de expertos [5] [34] [36] [37].

1. Sales de fosfato

El fósforo debe administrarse en cantidades progresivamente crecientes y repartidas en 5 o 6 tomas, ya que tras su ingesta la concentración sérica aumenta rápidamente pero vuelve a su basal en 1,5 horas. Las dosis recomendadas de sales de fósforo varían según la edad y la gravedad del fenotipo, y no existe consenso sobre la dosis óptima [36].

En general, se inicia el tratamiento con dosis de fósforo elemento entre 20-40 mg/kg/día en función de la gravedad del fenotipo, con incrementos cada 4 semanas, siendo aconsejable no superar los 60-70 mg/kg/día con un máximo en niños mayores de 2-3 gr al día. Dosis superiores a 70 mg/kg/día o 3 gr/1,73m²/día tienen mayor riesgo de producir nefrocalcinosis [5].

Las dosis deben basarse en el fósforo elemental dado que el contenido de fósforo difiere en gran medida entre las sales de fosfato disponibles [5]. Los principales problemas que se presentan son la frecuencia de las dosis y el desarrollo de diarrea en las primeras semanas [11]. El fosfato no debe administrarse junto con suplementos de calcio o alimentos con alto contenido de calcio, como la leche, ya que la precipitación en el tracto intestinal reduce la absorción.

2. Vitamina D activa

Se debe añadir al tratamiento suplementos de vitamina D activa en forma de calcitriol o alfacalcidol. El objetivo es tratar la deficiencia de calcitriol y prevenir el hiperparatiroidismo secundario, además de aumentar la absorción de fósforo desde el intestino.

Se puede administrar calcitriol (cápsulas oleosas de 250 o 500 ng) con dosis iniciales de 20-30 ng/kg/día, repartidas en 1 o 2 dosis, hasta alcanzar un máximo de 50-70 ng/kg/día. Una vez resueltas las lesiones óseas iniciales la dosis de calcitriol podría disminuirse.

El tratamiento debe ajustarse en función de los niveles séricos de FA y PTH y de la excreción urinaria

Mediado por FGF-23	No mediado por FGF-23
Raquitismo autosómico recesivo debido a mutaciones del DMP1 y del ENPP1	Raquitismo con hipercalciuria debido a mutaciones del SLC34A3
Raquitismo con hiperparatiroidismo debido a mutaciones del KLOTHO	Mutación inactivante de SLC34A1 causa nefrolitiasis/osteoporosis
Osteomalacia oncogénica: producción de FGF-23 por células tumorales	Raquitismo hipofosfatémico recesivo ligado al X debido a mutaciones del CLCN5
Displasia fibrosa por mutación activadora de GNAS1	Hipofosfatemia con nefrocalcinosis, mutación inactivante de NHERF1
	Condrodisplasia metafisaria de Jansen, mutación activadora PTH1R
	Displasia osteoglofónica por mutación activadora de FGFR1
	Síndrome de Fanconi
	Trastornos del túbulo renal proximal relacionados con agentes tóxicos o medicamentos.

Adaptado de: García Martín 2020 [34]

de calcio. Los periodos de mayor crecimiento (primera infancia y pubertad) precisan mayores dosis. Dosis elevadas de calcitriol favorecen el crecimiento y mineralización ósea pero asocia mayor riesgo de hipercalcemia y nefrocalcinosis; por el contrario dosis bajas o insuficientes se asocian a disminución en la absorción de calcio intestinal, baja excreción de calcio urinario, raquitismo persistente y elevación de fosfatasa alcalina y PTH.

También se puede administrar en forma de alfalcidol (Etalpa gotas 1 gota = 0,1 µg), en este caso la dosis oscila de 30-50 ng/kg/día y se administra una sola vez al día dada su mayor vida media, siendo la dosis equivalente de alfalcidol 1,5-2 veces mayor que la de calcitriol [5] [34] [38]. Una sola dosis nocturna podría ayudar a prevenir la absorción excesiva de calcio después de la ingesta de alimentos [5].

Los pacientes afectados de XLH pueden tener déficit de 25(OH) vitamina D al igual que los niños sanos en cuyo caso deben ser suplementados con vitamina D nativa [20].

3. Suplementos de calcio

La ingesta de calcio debe ajustarse a las necesidades basales normales según la edad, no se recomienda administrar suplementos de calcio ya que la masa ósea y el contenido mineral generalmente no están disminuidos, y puede provocar hipercalcemia como efecto adverso [5]. En caso de hipercalcemia puede valorarse la administración de hidroclorotiazida y/o citrato potásico para prevenir la precipitación del calcio especialmente en pacientes con hipocitruuria [5], teniendo en cuenta que la alcalinización de la orina puede provocar precipitación del fósforo y empeorar la nefrocalcinosis, el citrato potásico debe emplearse con precaución.

4. Seguimiento

Durante el seguimiento se debe monitorizar el fósforo, calcio, FA y PTH en plasma, así como el calcio en orina. La hipercalcemia o hipercalcemia y niveles subóptimos de PTH obligan a reducir la dosis de calcitriol. La administración de hidroclorotiazida con amiloride se ha visto eficaz a corto plazo para disminuir la calciuria e incrementar la fosforemia por la contracción del volumen vascular inducida por los diuréticos [39]. Por el contrario, niveles plasmáticos elevados de PTH nos orientan

a un déficit en la dosis de calcitriol administrada o bien un exceso de suplemento con sales de fósforo. Si aparece hipercalcemia se debe disminuir la dosis de calcitriol o alfalcidol [20].

El tratamiento convencional reduce la FA hasta el límite superior de la normalidad en aproximadamente un año, aumenta la velocidad de crecimiento, mejora la talla en aproximadamente una desviación estándar [40], corrige parcial o totalmente las deformidades óseas (**Figura 3**) y, por último, mejora la mineralización dental, con lo que disminuye significativamente el número de abscesos dentales [17]. La respuesta clínica al tratamiento debe monitorizarse con gráficas de crecimiento (con medidas de talla de pie, sentado y braza), midiendo circunferencia craneal, sobre todo en menores de cinco años, y valorando la mejoría de deformidades óseas (medición de distancia intermaleolar e intercondilar) [20].

A diferencia del raquitismo carencial que se cura tras adecuada repleción de vitamina D, en la XLH el defecto en la homeostasis del fósforo se mantiene toda la vida. Sin embargo, debido a los riesgos de la terapia convencional, como norma general el tratamiento se suspende cuando finaliza el crecimiento y se reinicia cuando aparecen signos clínicos de osteomalacia en el adulto [18] [36].

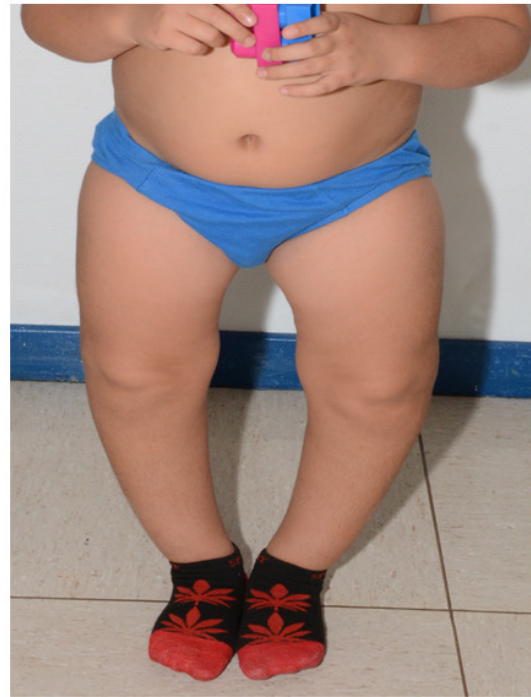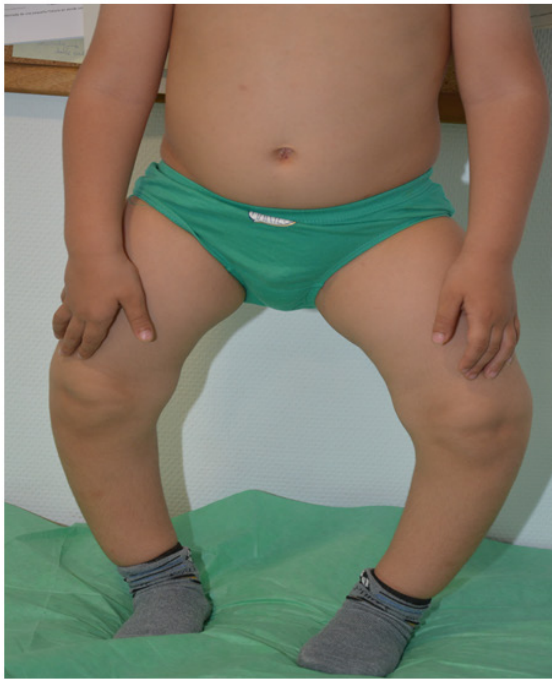El tratamiento convencional se recomienda en adultos sintomáticos con XLH, considerando como tales, aquellos con dolor musculoesquelético, pseudofracturas, afectación dental, cuando se va a realizar cirugía ortopédica o dental o cuando hay evidencia bioquímica de osteomalacia con aumento de fosfatasa alcalina ósea. El tratamiento convencional no previene la hipoacusia, ni la entesopatía.

En adultos asintomáticos con tratamiento conservador, salvo la mejoría en salud bucal, no hay evidencia de mejoría en otros parámetros, por el contrario, la toma continuada del tratamiento puede tener efectos adversos y empeorar la calidad de vida de los pacientes.

Las dosis en adultos oscilan en torno a 0,5-0,75 µg/día de calcitriol. Los suplementos de sales de fósforo oscilan entre 750-1600 mg al día repartido en dos a cuatro dosis [5] [41].

Un momento crítico es el embarazo, en este periodo los niveles de vitamina D deben ser ajustados y se pueden requerir dosis más elevadas de fósfo-

Figura 3. Mejoría de las deformidades óseas con tratamiento convencional.



ro oral hasta 2 gr al día. Las mujeres que recibían tratamiento convencional previo al embarazo deben mantenerlo y si no lo recibían se debe recomendar su inicio. La lactancia materna no está contraindicada y se sugiere tratamiento convencional en esta etapa para prevenir pérdida ósea [5] [41].

5. Complicaciones

Las limitaciones del tratamiento convencional vienen determinadas por la persistencia de la pérdida renal de fosfato y la hipofosfatemia mantenida.

-Hiperparatiroidismo: El hiperparatiroidismo secundario ha sido descrito en niños y adultos con este tratamiento y puede inducir complicaciones reumáticas en la edad adulta [17].

Las causas de este hiperparatiroidismo no son bien conocidas. Cerca de un 50% de niños presentan al diagnóstico elevación de PTH que disminuye tras iniciar tratamiento con vitamina D activa [42]. Por otra parte, el tratamiento con suplementos orales de fosfato induce un descenso transitorio de la calcemia que estimula la secreción de PTH añadido al déficit de 1,25(OH)2D3. Se recomienda que ante un aumento de las cifras de PTH se disminuya la dosis de los suplementos de fosfato, manteniendo o

aumentando la de calcitriol [43]. Algunos pacientes con hiperparatiroidismo secundario pueden progresar a hiperparatiroidismo terciario por hiperplasia glandular secundaria al estímulo prolongado y repetido de altas dosis de fosfato, y puede requerir intervención quirúrgica para controlar la hipercalcemia. La administración de dosis adecuadas de vitamina D activa y la disminución de la dosis de fósforo pueden ser suficientes para controlar el hiperparatiroidismo [18] [44] [45]. Sin embargo también hay casos descritos de hiperparatiroidismo secundario y terciario que no han recibido nunca sales de fósforo [41] [46].

-Nefrocalcinosis: No suele existir al diagnóstico de la enfermedad y puede desarrollarse hasta en un 30-70% de los pacientes con XLH que siguen tratamiento convencional [5]. No se ha podido relacionar con la duración o la dosis de calcitriol ni con el grado o frecuencia de hipercalcemia, sin embargo, algunos estudios lo relacionan con la dosis de fosfato [47] [48] [49] [50].

-Otros: No se dispone de datos a largo plazo del impacto del tratamiento clásico en la incidencia de complicaciones como el síndrome de Chiari, la craneostenosis, las entesopatías, las deficiencias audi-

tivas y/o la fatiga [17].

B) Tratamiento quirúrgico

A pesar del tratamiento médico, en ocasiones se siguen desarrollando deformidades óseas progresivas, especialmente si el diagnóstico fue tardío, y puede ser necesario el tratamiento quirúrgico (generalmente osteotomías). Si se hace en niños se debe respetar la placa de crecimiento [51]. La cirugía correctiva al final del crecimiento sigue siendo la opción más segura y se asocia con menor riesgo de recurrencia [52].

C) Tratamiento con hormona de crecimiento

El tratamiento con hormona del crecimiento (rhGH) se puede planear en niños con talla baja a pesar de un tratamiento óptimo mantenido durante al menos 1 año y niveles de FA casi normales que indican el control del raquitismo [16].

Algunos autores preconizan el uso de rhGH a dosis altas (0,20-0,33 mg/kg/semana), lo que acelera la velocidad de crecimiento, la densidad mineral ósea y la talla final, si bien algunos autores advierten que puede mejorar proporcionalmente más el crecimiento del tronco que de las extremidades inferiores y acentuar la desproporción entre el segmento inferior y superior del cuerpo [53] [54] [55]. Un ensayo controlado aleatorio durante tres años en niños con talla baja con RHLX mostró una mejora de crecimiento sustancial, en comparación con los individuos control, sin agravar la desproporción corporal [56]. Sin embargo, la GH no ha demostrado aumentar significativamente la talla final adulta. Por tanto, no se recomienda su administración rutinaria en niños con XLH [5].

D) Tratamiento con burosumab

Burosumab es un anticuerpo monoclonal totalmente humano contra el FGF-23. Recientemente ha sido autorizado para niños mayores de 1 año y adolescentes en crecimiento en Europa y para niños y adultos en EE.UU. Inicialmente (2018) autorizado para niños mayores de 1 año y adolescentes en crecimiento, recientemente (2020) fue aprobado en Europa su indicación en “el tratamiento de la hipofosfatemia ligada al cromosoma X en niños y adolescentes de 1 a 17 años con signos radiográficos de enfermedad ósea, y en adultos”. Burosumab contrarresta los efectos del FGF-23, restaurando así la expresión del transportador de fosfato, la reab-

sorción de fosfato por el túbulo proximal renal y la 1,25(OH)₂ vitamina D [5].

La dosis de inicio en niños y adolescentes de 1 a 17 años es de 0,8 mg/kg de peso redondeando a la decena más cercana, administrado por vía subcutánea cada dos semanas, con dosis máxima de 2 mg/kg/dosis (máximo 90 mg). La dosis inicial en adultos es de 1 mg/kg, en inyección subcutánea, cada 4 semanas, hasta una dosis máxima de 90 mg.

La dosis debe ajustarse en función del fósforo plasmático tratando de mantener éste en el límite inferior de la normalidad para la edad del paciente, con incrementos de dosis que no deben realizarse en intervalos inferiores a 4 semanas [27] y se sugiere intervalos de 2 meses [5] [17]. La dosis se aumentará cuando se objetiven niveles subóptimos de fosforemia y elevación de FA, aumentando la dosis en 0,4 mg/kg de peso redondeando a la decena más cercana del aumento.

No debe administrarse junto con fosfato oral ni metabolitos activos de la vitamina D, por lo que el tratamiento convencional debe suspenderse al menos una semana antes de iniciar tratamiento con burosumab. Si existiera déficit de vitamina D, se podrá administrar vitamina D nativa.

Se ha observado en niños de 5 a 12 años tratados con burosumab un incremento en las concentraciones plasmáticas de fósforo y de calcitriol, una mejoría radiológica del raquitismo tras 40-64 semanas de tratamiento y una mejoría de la función física valorada como un incremento en la distancia caminada durante el test 6MWT [20] [27] [57].

Por otro lado, en adultos con XLH tratados con burosumab hasta 48 semanas, se ha observado una normalización de la homeostasis del fosfato, asociada a una mejoría significativa de la osteomalacia, con mejora de la curación de fracturas y pseudo-fracturas, así como beneficios clínicamente significativos en términos de dolor, rigidez, función física y capacidad de ejercicio funcional [58] [59] [60].

Los efectos secundarios observados con mayor frecuencia son las reacciones locales en el lugar de la inyección, dolor de cabeza y dolor de extremidades.

Burosumab es un fármaco nuevo y por tanto su eficacia a largo plazo y su farmacovigilancia deben llevarse a cabo mediante registros regionales e internacionales [20].

Referencias bibliográficas

- 1 . Gattineni J, Baum M. Genetic disorders of phosphate regulation. *Pediatr Nephrol*. 2012 ;27:1477-87. <http://www.ncbi.nlm.nih.gov/pubmed/?term=2012+%3B27%3A1477-87>
- 2 . A gene (PEX) with homologies to endopeptidases is mutated in patients with X-linked hypophosphatemic rickets. The HYP Consortium. *Nat Genet*. 1995; 11:130-6. <http://www.ncbi.nlm.nih.gov/pubmed/?term=1995%3B+11%3A130-6>
- 3 . Christie PT, Harding B, Nesbit MA, Whyte MP, Thakker RV. X-linked hypophosphatemia attributable to pseudoexons of the PHEX gene. *J Clin Endocrinol Metab*. 2001;86:3840-4. <http://www.ncbi.nlm.nih.gov/pubmed/?term=2001%3B86%3A3840-4>
- 4 . Laroche M. Phosphate, the renal tubule, and the musculoskeletal system. *Joint Bone Spine*. 2001;68:211-5. <http://www.ncbi.nlm.nih.gov/pubmed/?term=2001%3B68%3A211-5>
- 5 . Haffner D, Emma F, Eastwood DM, Duplan MB, Bacchetta J, Schnabel D, Wicart P, Bockenhauer D, Santos F, Levtschenko E, Harvengt P, Kirchoff M, Di Rocco F, Chaussain C, Brandi ML, Savendahl L, Briot K, Kamenicky P, Rejnmark L, Linglart A. Clinical practice recommendations for the diagnosis and management of X-linked hypophosphataemia. *Nat Rev Nephrol*. 2019; 15:435-455. <http://www.ncbi.nlm.nih.gov/pubmed/?term=2019%3B+15%3A435-455>
- 6 . Beck-Nielsen SS, Brock-Jacobsen B, Gram J, Brixen K, Jensen TK. Incidence and prevalence of nutritional and hereditary rickets in southern Denmark. *Eur J Endocrinol*. 2009 Mar;160(3):491-7. <http://www.ncbi.nlm.nih.gov/pubmed/?term=2009+Mar%3B160%283%29%3A491-7>
- 7 . Cheung et al. Patient-Reported Complications, Symptoms, and Experiences of Living With X-Linked Hypophosphatemia Across the Life-Course. *J Endocr Soc*. 2021
- 8 . Carpenter TO. New perspectives on the biology and treatment of X-linked hypophosphatemic rickets. *Pediatr Clin North Am*. 1997 Apr;44(2):443-66. <http://www.ncbi.nlm.nih.gov/pubmed/?term=1997+Apr%3B44%282%29%3A443-66>
- 9 . Liu S, Zhou J, Tang W, Jiang X, Rowe DW, Quarles LD. Pathogenic role of Fgf23 in Hyp mice. *Am J Physiol Endocrinol Metab*. 2006 Jul;291(1):E38-49. <http://www.ncbi.nlm.nih.gov/pubmed/?term=2006+Jul%3B291%281%29%3AE38-49>
- 10 . Gattineni J, Baum M. Regulation of phosphate transport by fibroblast growth factor 23 (FGF23): implications for disorders of phosphate metabolism. *Pediatr Nephrol* 2010;25:591-601. <http://www.ncbi.nlm.nih.gov/pubmed/?term=Pediatr+Nephrol+2010%3B25%3A591-601>
- 11 . Velásquez-Jones, L, Medeiros-Domingo M. Raquitismos hipofosfatémicos hereditarios. *Bol Med Hosp Infant Mex* 2013;70(6):421-431. <http://www.ncbi.nlm.nih.gov/pubmed/?term=Bol+Med+Hosp+Infant+Mex+2013%3B70%286%29%3A421-431>
- 12 . Perwad F, Azam N, Zhang MY, Yamashita T, Tenenhouse HS, Portale AA. Dietary and serum phosphorus regulate fibroblast growth factor 23 expression and 1,25-dihydroxyvitamin D metabolism in mice. *Endocrinology*. 2005;146:5358-5364. <http://www.ncbi.nlm.nih.gov/pubmed/?term=2005%3B146%3A5358%2E%80%935364>
- 13 . Perwad F, Zhang MY, Tenenhouse HS, Portale AA. Fibroblast growth factor 23 impairs phosphorus and vitamin D metabolism in vivo and suppresses 25-hydroxyvitamin D-1 α hydroxylase expression in vitro. *Am J Physiol Renal Physiol*. 2007; 293:F1577-F1583. <http://www.ncbi.nlm.nih.gov/pubmed/?term=2007%3B++293%3AF1577%2E%80%93F1583>
- 14 . Liu S, Guo R, Simpson LG, Xiao ZS, Burnham CE, Quarles LD. Regulation of fibroblastic growth factor 23 expression but not degradation by PHEX. *J Biol Chem*. 2003 Sep 26;278(39):37419-26. <http://www.ncbi.nlm.nih.gov/pubmed/?term=2003+Sep+26%3B278%2839%29%3A37419-26>
- 15 . Holm IA, Nelson AE, Robinson BG, Mason RS, Marsh DJ, Cowell CT, Carpenter TO. Mutational analysis and genotype-phenotype correlation of the PHEX gene in X-linked hypophosphatemic rickets. *J Clin Endocrinol Metab*. 2001 Aug;86(8):3889-99. <http://www.ncbi.nlm.nih.gov/pubmed/?term=2001+Aug%3B86%288%29%3A3889-99>
- 16 . Santos F, Fuente R, Mejia N, Mantecon L, Gil-Peña H, Ordoñez FA. Hypophosphatemia and growth. *Pediatr Nephrol*. 2013 Apr;28(4):595-603. <http://www.ncbi.nlm.nih.gov/pubmed/?term=2013+Apr%3B28%284%29%3A595-603>

Raquitismo Hipofosfatémico Ligado a X

m=2013+Apr%3B28%284%29%3A595-603

17 . Lambert AS, Zhukouskaya V, Rothenbuhler A, Linglart A. X-linked hypophosphatemia: Management and treatment prospects. *Joint Bone Spine*. 2019 Nov;86(6):731-738. <http://www.ncbi.nlm.nih.gov/pubmed/?term=2019+Nov%3B86%286%29%3A731-738>

18 . Imel E.A, White K.E. Pharmacological management of X-linked hypophosphataemia. *Br J Clin Pharmacol* 2019;85: 1188-98. <http://www.ncbi.nlm.nih.gov/pubmed/?term=Br+J+Clin+Pharmacol+2019%3B85%3A+1188-98>

19 . Vega RA., Opalack C, Harshbarger RJ., Fearon JA., Ritter AM., Collins JJ et al. Hypophosphatemic rickets and craniosynostosis: a multicenter case series. *J Neurosurg Pediatr* 2016;17:694-700. <http://www.ncbi.nlm.nih.gov/pubmed/?term=J+Neurosurg+Pediatr+2016%3B17%3A694-700>

20 . Juraibah F A., Al Amiri E., Al Dubaye M., Al Jubeh J., Al Kandri H., Al Sagheir A., et al. Diagnosis and management of X -linked hypophosphatemia in children and adolescents in the Gulf Cooperation Council countries. *Arch Osteoporos* 2021;16:52. <http://www.ncbi.nlm.nih.gov/pubmed/?term=Arch+Osteoporos+2021%3B16%3A52>

21 . Dahir K., Scott Roberts M., Krolczyk S., Simmons J H. X-Linked Hypophosphatemia: A new era in Management. *Journal of the Endocrine Society* 2020 (4);12:1-15. <http://www.ncbi.nlm.nih.gov/pubmed/?term=Journal+of+the+Endocrine+Society+2020+%284%29%3B12%3A1-15>

22 . Davies M, Kane R, Valentine J. Impaired hearing in X-linked hypophosphataemic osteomalacia. *Ann Intern Med* 1984;100(2):230-2. <http://www.ncbi.nlm.nih.gov/pubmed/?term=Ann+Intern+Med+1984%3B100%282%29%3A230-2>

23 . O'Malley SP, Adams JE, Davies M, Ramsden RT. The petrous temporal bone and deafness in X-linked hypophosphataemic osteomalacia. *Clin Radiol*. 1988 Sep;39(5):528-30. <http://www.ncbi.nlm.nih.gov/pubmed/?term=1988+Sep%3B39%285%29%3A528-30>

24 . Onishi T, Umemura S, Shintani S, Ooshima T. PheX mutation causes overexpression of FGF23 in teeth. *Arch Oral Biol* 2008; 53:99-104. <http://www.ncbi.nlm.nih.gov/pubmed/?term=Arch+Oral+Biol+2008%3B+53%3A99-104>

25 . Boukpepsi T, Hoac B, Coyac BR, Leger

T, García C, Wicart P, et al. Osteopontin and the dento-osseous pathobiology of X-linked hypophosphatemia. *Bone* 2017;95:151-61. <http://www.ncbi.nlm.nih.gov/pubmed/?term=Bone+2017%3B95%3A151-61>

26 . Biosse Duplan M, Coyac BR, Bardet C., Zadikian C, Rothenbuhler A., Kamenicky P., et al. Phosphate and Vitamin D prevent periodontitis in X-linked hypophosphatemia. *J Dent Res* 2017;96:388-95. <http://www.ncbi.nlm.nih.gov/pubmed/?term=J+Dent+Res+2017%3B96%3A388-95>

27 . Rothenbuhler A, Schnabel D, Högl W, Linglart A. Diagnosis, treatment-monitoring and follow-up of children and adolescents with X-linked hypophosphatemia (XLH). *Metabolism*. 2020 Feb;103S:153892. <http://www.ncbi.nlm.nih.gov/pubmed/?term=2020+Feb%3B103S%3A153892>

28 . Hernández Frías O., Gil-Peña H., González-Sánchez S., Ariceta G., Chocrón S., Reyner L., et al. Risk of cardiovascular involvement in pediatric patients with X-linked hypophosphatemia. *Pediatr Nephrol* 2019;34(6):1077-86. <http://www.ncbi.nlm.nih.gov/pubmed/?term=Pediatr+Nephrol++2019%3B34%286%29%3A1077-86>

29 . Chester D., Oddy M, Darbar U., et al. Outcome of adult patients with X-linked hypophosphatemia caused by PHEX gene mutations. *J Inherit Metab Dis* 2018;41 (5):865-76. <http://www.ncbi.nlm.nih.gov/pubmed/?term=J+Inherit+Metab+Dis+2018%3B41+%285%29%3A865-76>

30 . Hardy DC., Musphy WA, Siegel BA, Reid IR, Whyte MP. X-linked hypophosphatemia in adults: prevalence of skeletal radiographic and scintigraphic features. *Radiology* 1989;171 (2):403-14. <http://www.ncbi.nlm.nih.gov/pubmed/?term=Radiology+1989%3B171+%282%29%3A403-14>

31 . Che H, Roux C, Etcheto A, Rothenbuhler A, Kamenicky P, Linglart A, Briot K. Impaired quality of life in adults with X-linked hypophosphatemia and skeletal symptoms. *Eur J Endocrinol*. 2016 Mar;174(3):325-33. <http://www.ncbi.nlm.nih.gov/pubmed/?term=2016+Mar%3B174%283%29%3A325-33>

32 . Ruppe MD. X-linked hypophosphataemic. In: Adam MP, Ardinger HH, Pagon RA, et al., eds. *Gene review*. Seattle, WA: University of Washington; 1993:1-22. <http://www.ncbi.nlm.nih.gov/pubmed/?term=Seattle%2CWA%3A+University+o>

f+Washington%3B+1993%3A1-22

33 . Blydh-Hansen TD., Tenenhouse HS., Godyer P. PHEX expression in parathyroid gland and parathyroid hormone dysregulation in X-linked hypophosphatemia. *Pediatr Nephrol* 1999;13:607-11. <http://www.ncbi.nlm.nih.gov/pubmed/?term=Pediatr+Nephrol+1999%3B13%3A607-11>

34 . Linglart A., Biosse-Diplan M., Briot K., Chaussain C., Esterle L., Guillaume-Czitrom S., et al. Therapeutic management of hypophosphatemic rickets from infancy to adulthood. *Endocr Connect* 2014;3: R13-R30. <http://www.ncbi.nlm.nih.gov/pubmed/?term=Endocr+Connect+2014%3B3%3A+R13-R30>

35 . García Martín A, Varsavsky M, Cortés Berdonces M, et al. Phosphate disorders and the clinical management of hypophosphatemia and hyperphosphatemia. *Endocrinología, Diabetes y Nutrición (English ed.)*.2020; 67 (3): 205-215. <http://www.ncbi.nlm.nih.gov/pubmed/?term=2020%3B+67+%283%29%3A+205-215>

36 . Carpenter TO., Imel EA., Holm IA., Jan de Beuer SM.,Insogna KL. A clinician's guide to x-linked hypophosphatemia. *J Bone Miner res* 2011;26(7): 1381-8. <http://www.ncbi.nlm.nih.gov/pubmed/?term=J+Bone+Miner+res+2011%3B26%287%29%3A+1381-8>

37 . Endo I, Fukumoto S., Ozono K., Namba N, Inoue D., Okazaki R., et al. Nationwide survey of fibroblast growth factor 23 (FGF-23)- related hypophosphatemic diseases in Japan: prevalence, biochemical data and treatment. *Endocr J* 2015;62(9): 811-6. <http://www.ncbi.nlm.nih.gov/pubmed/?term=Endocr+J+2015%3B62%289%29%3A+811-6>

38 . Kiattisunthorn K., Wutyam K., Indranoi, A.& Vasuvattakul, S. Randomized trial comparing pulse calcitriol and alfacalcidol for the treatment of secondary hyperparathyroidism in haemodialysis patients. *Nephrology* 2011(16):277-84. <http://www.ncbi.nlm.nih.gov/pubmed/?term=Nephrology+2011%2816%29%3A277-84>

39 . Alon U, Chan JC. Effects of hydrochlorothiazide and amiloride in renal hypophosphatemic rickets. *Pediatrics* 1985;75:754-63. <http://www.ncbi.nlm.nih.gov/pubmed/?term=Pediatrics+1985%3B75%3A754-63>

40 . Mäkitie O, Doria A, Kooh SW, et al. Early treatment improves growth and bio-chemi-

cal and radiographic outcome in X-linked hypophosphatemic rickets. *J Clin Endocrinol Metab* 2003;88:3591-7. <http://www.ncbi.nlm.nih.gov/pubmed/?term=JClin+Endocrinol+Metab+2003%3B88%3A3591%E2%80%937>

41 . Lecoq AL, Brandi ML, Linglart A, Kamenický P. Management of X-linked hypophosphatemia in adults. *Metabolism*. 2020 Feb;103S:154049. <http://www.ncbi.nlm.nih.gov/pubmed/?term=2020+Feb%3B103S%3A154049>

42 . Carpenter TO., Mitnick MA., Ellison A. Smith C., Insogna KL. Nocturnal hyperparathyroidism: frequent feature of X-linked hypophosphatemia. *J Clin Endocrinol Metab* 1994;78:1378-83. <http://www.ncbi.nlm.nih.gov/pubmed/?term=J+Clin++Endocrinol+Metab+1994%3B78%3A1378-83>

43 . Moreno Molina, J.A. López Sigüero, J.P. Bueno Fernández, A. Martínez-Aedo Ollero, M.J. Martínez Valverde A. Hiperparatiroidismo terciario durante el tratamiento del raquitismo hipofosfatémico familiar. *An Esp Pediatr* 1996;45:193-195. <http://www.ncbi.nlm.nih.gov/pubmed/?term=An+Esp+Pediatr+1996%3B45%3A193-195>

44 . Mäkitie O, Kooh SW, Sochett E. Prolonged high-dose phosphate treatment: a risk factor for tertiary hyperparathyroidism in X-linked hypophosphatemic rickets. *Clin Endocrinol (Oxf)*. 2003 Feb;58(2):163-8. <http://www.ncbi.nlm.nih.gov/pubmed/?term=2003+Feb%3B58%282%29%3A163-8>

45 . Rivkees SA, el-Hajj-Fuleihan G, Brown EM, Crawford JD. Tertiary hyperparathyroidism during high phosphate therapy of familial hypophosphatemic rickets. *J Clin Endocrinol Metab*. 1992 Dec;75(6):1514-8. <http://www.ncbi.nlm.nih.gov/pubmed/?term=1992+Dec%3B75%286%29%3A1514-8>

46 . Knudtzon J., Halse J., Monn E., Nesland A., Nordal KP., Paus P., et al. Autonomous hyperparathyroidism in X-linked hypophosphatemia. *Clin Endocrinol* 1995;42:199-203. <http://www.ncbi.nlm.nih.gov/pubmed/?term=Clin+Endocrinol+1995%3B42%3A199-203>

47 . Verge CF, Lam A, Simpson JM, Cowell CT, Howard NJ, Silink M. Effects of therapy in X-linked hypophosphatemic rickets. *N Engl J Med* 1991;325:1843-1848. <http://www.ncbi.nlm.nih.gov/pubmed/?term=N+Engl+J+Med+1991%3B325%3A1843-1848>

48 . Rafaelsen S, Johansson S, Ræder H, Bjerknes R. Hereditary hypophosphatemia in Norway: a retrospective population-based study of genotypes, phenotypes, and treatment complications. *Eur J Endocrinol* 2016;174(2):125-36. <http://www.ncbi.nlm.nih.gov/pubmed/?term=Eur+J+Endocrinol+2016%3B174%282%29%3A125-36>

49 . Reusz GS, Hoyer PF, Lucas M, Krohn HP, Ehrlich JH, Brodehl J. X linked hypophosphatemia: treatment, height gain, and nephrocalcinosis. *Arch Dis Child*. 1990 Oct;65(10):1125-8. <http://www.ncbi.nlm.nih.gov/pubmed/?term=1990+Oct%3B65%2810%29%3A1125-8>

50 . Keskin, M., Savas-Erdeve, S., Sagsak, E., Çetinkaya, S. & Aycan, Z. Risk factors affecting the development of nephrocalcinosis, the most common complication of hypophosphatemic rickets. *J. Pediatr Endocrinol Metab* 2015;28:1333;1337. <http://www.ncbi.nlm.nih.gov/pubmed/?term=28%3A+1333%28%80%931337>

51 . Sharkey MS, Grunseich K, Carpenter TO. Contemporary Medical and Surgical Management of X-linked Hypophosphatemic Rickets. *J Am Acad Orthop Surg* 2015;23(7):433-42. <http://www.ncbi.nlm.nih.gov/pubmed/?term=J+Am+Acad+Orthop+Surg+2015%3B23%287%29%3A433-42>

52 . Gizard A, Rothenbuhler A, Pejcin Z, Finidori G, Glorion C, de Billy B, Linglart A, Wicart P. Outcomes of orthopedic surgery in a cohort of 49 patients with X-linked hypophosphatemic rickets (XLHR). *Endocr Connect*. 2017 Nov;6(8):566-573. <http://www.ncbi.nlm.nih.gov/pubmed/?term=2017+Nov%3B6%288%29%3A566-573>

53 . Reusz GS., Miltenyi G, Stubnya G, Szabo A, Horvath C, Byrd Dj, Peter F, Tulassay T. X-linked hypophosphatemia: effects of treatment with recombinant human growth hormone. *Pediatr Nephrol* 1997;11:573-77. <http://www.ncbi.nlm.nih.gov/pubmed/?term=Pediatr+Nephrol+1997%3B11%3A573-77>

54 . Baroncelli GI, Bertelloni S, Ceccarelli C, Saggese G. Effect of growth hormone treatment on final height, phosphate metabolism, and bone mineral density in children with X-linked hypophosphatemic rickets. *J Pediatr*. 2001 Feb;138(2):236-43. <http://www.ncbi.nlm.nih.gov/pubmed/?term=2001+Feb%3B138%282%29%3A236-43>

55 . Haffner D, Nissel R, Wühl E, Mehls O.

Effects of growth hormone treatment on body proportions and final height among small children with X-linked hypophosphatemic rickets. *Pediatrics*. 2004 Jun;113(6):e593-6. <http://www.ncbi.nlm.nih.gov/pubmed/?term=2004+Jun%3B113%286%29%3Ae593-6>

56 . Ivinjak M, Schnabel D, Staude H, Even G, Marx M, Beetz R, Holder M, Billing H, Fischer DC, Rabl W, Schumacher M, Hiort O, Haffner D; Hypophosphatemic Rickets Study Group of the Arbeitsgemeinschaft für Pädiatrische Endokrinologie and Gesellschaft für Pädiatrische Nephrologie. Three-year growth hormone treatment in short children with X-linked hypophosphatemic rickets: effects on linear growth and body disproportion. *J Clin Endocrinol Metab* 2011; 96(12):E2097-105. <http://www.ncbi.nlm.nih.gov/pubmed/?term=J+Clin+Endocrinol+Metab+2011%3B96%2812%29%3AE2097-105>

57 . Imel EA., Glorieux FH., Whyte MP., Munns CF., Ward LM., Nilsson O., et al. Burosumab versus conventional therapy in children with X-linked hypophosphatemia: a randomised, active-controlled, open label, phase 3 trial. *Lancet* 2019, 393(10189):2416-27. <http://www.ncbi.nlm.nih.gov/pubmed/?term=Lancet+2019%3B393%2810189%29%3A2416-27>

58 . Insogna KL, Briot K, Imel EA, Kamenický P, Ruppe MD, Portale AA, et al. A Randomized, Double-Blind, Placebo-Controlled, Phase 3 Trial Evaluating the Efficacy of Burosumab, an Anti-FGF23 Antibody, in Adults With X-Linked Hypophosphatemia: Week 24 Primary Analysis. *J Bone Miner Res* 2018;33(8):1383-1393.

59 . Portale AA, Carpenter TO, Brandi ML, Briot K, Cheong HI, Cohen-Solal M, et al. Continued Beneficial Effects of Burosumab in Adults with X-Linked Hypophosphatemia: Results from a 24-Week Treatment Continuation Period After a 24-Week Double-Blind Placebo-Controlled Period. *Calcif Tissue Int* 2019;105(3):271-284.

60 . Insogna KL, Rauch F, Kamenický P, Ito N, Kubota T, Nakamura A, et al. Burosumab Improved Histomorphometric Measures of Osteomalacia in Adults with X-Linked Hypophosphatemia: A Phase 3, Single-Arm, International Trial. *J Bone Miner Res* 2019;34(12):2183-21].