



Navegador temático del conocimiento nefrológico.

Editores: Dr. Víctor Lorenzo y Dr. Juan Manuel López-Gómez

ISSN: 2659-2606

Edición del Grupo Editorial Nefrología de la Sociedad Española de Nefrología.



## Neumoperitoneo como complicación en diálisis peritoneal

Axenia Babara<sup>a</sup>, Paula Juárez Mayor<sup>a</sup>, Mireia Pujol Saumell<sup>a</sup>

<sup>a</sup> Hospital Clínico Universitario Lozano Blesa. Zaragoza

### Enlaces de Interés

- [Complicaciones no Infecciosas en Diálisis Peritoneal](#)

Fecha actualización: 24/09/2024

### TEXTO COMPLETO

#### Introducción:

El neumoperitoneo se define como la presencia anómala de aire dentro de la cavidad peritoneal. Se relaciona en la mayoría de los casos con la perforación de una víscera hueca, por ejemplo, una perforación gástrica o intestinal. Sin embargo, en los pacientes en terapia renal sustitutiva con diálisis peritoneal (DP), la presencia de un catéter en el peritoneo que pone en contacto dicha cavidad con el medio ambiente puede conllevar el paso del aire, siendo la causa de esta complicación. También puede haber neumoperitoneo en infecciones peritoneales con bacterias productoras de gas, por lo que siempre está indicado descartar una infección concomitante (1).

Presentamos un caso clínico con esta complicación de nuestro centro que observamos durante el período de seguimiento de 8 años (2016 - 2024).

## Caso clínico:

Varón de 89 años, con antecedentes de hipertensión arterial de larga evolución con controles óptimos, enfermedad renal crónica secundaria a nefroangioesclerosis, en programa de DP desde el año 2019. Precisó recambio de catéter peritoneal en el año 2020 por infección del túnel subcutáneo. Desde el año 2022, realizaba diálisis peritoneal asistida en modalidad de diálisis peritoneal continua ambulatoria (DPCA) con pauta de 3 intercambios al día.

El paciente acudió a urgencias por fiebre termometrada en su domicilio de 38°C que no remitía con antitérmico convencional, presentaba sensación de disnea de esfuerzos moderados-graves de 3 días de evolución. Además, refería sensación de dolor en ambos hombros coincidente con el intercambio de líquido peritoneal. Hace 1 semana había recibido la vacuna de gripe y Covid. En urgencias presentaba febrícula de 37.3°C, estado general conservado, estabilidad hemodinámica y no se objetivó trabajo respiratorio. No presentaba hallazgos relevantes en el examen físico ni en el control analítico. Se realizó un test de PCR de virus respiratorios que resultó negativa. En la radiografía de tórax para descartar un posible proceso neumónico como foco infeccioso, se objetivó una imagen sugestiva de presencia de aire subdiafragmático ([Figura 1](#)).

El paciente fue valorado en la Unidad de DP. Se realiza recuento celular del líquido peritoneal y se objetiva 50 leucocitos y 2% de células polimorfonucleares, descartándose infección peritoneal en la que encontraríamos más de 100 leucocitos por  $\mu\text{L}$  y un recuento diferencial con más de 50% de polimorfonucleares. Asimismo, no se objetivó ningún microorganismo en el cultivo de líquido peritoneal obtenido con lo que se pudo descartar peritonitis.

Se interrogó a la persona que daba asistencia para la realización de la técnica, y se confirmó la mala realización en el purgado del sistema de DP. El personal de enfermería realizó los intercambios según el protocolo y, tras el drenaje y colocación del paciente en posición de Trendelenburg, se pudo favorecer la salida del aire del peritoneo.

El personal de enfermería realizó re-entrenamiento para reforzar la técnica de DPCA enfatizando en la fase de purgado del sistema. En los controles radiológicos posteriores, se objetivó una disminución paulatina del neumoperitoneo hasta quedar resuelto casi en su totalidad ([Figura 2](#)).

## Conclusiones:

El neumoperitoneo en pacientes en DP es una complicación poco frecuente dado el entrenamiento personalizado por parte del equipo de enfermería que recibe a los pacientes, y está estrechamente relacionado con la mala técnica de purgado del sistema. Ante la clínica compatible, debemos

sospecharlo para instaurar una pronta resolución con el tratamiento que es, como en nuestro caso, habitualmente conservador.

Para su diagnóstico, la aproximación más sencilla es realizar una radiografía de tórax con el paciente en posición de bipedestación, en la que se visualice una colección de aire con forma de semiluna situada bajo las cúpulas del diafragma. No obstante, la tomografía computarizada tendría una mayor sensibilidad que la radiografía convencional para diagnosticar esta entidad, y permitiría identificar cantidades más pequeñas de aire libre en la cavidad peritoneal, así como localizar posibles perforaciones en las vísceras huecas. Además, la tomografía computarizada puede proporcionar información adicional sobre otras posibles causas de neumoperitoneo y ayudar en la planificación del tratamiento adecuado.

Pese a que el neumoperitoneo en este contexto no es una complicación grave, puede alterar la calidad de vida del paciente. La presencia de aire en la cavidad peritoneal puede manejarse satisfactoriamente sin necesidad de cirugía y/o sólo con tratamiento de soporte. Por lo general el aire se reabsorbe de forma progresiva en unos días sin necesidad de realizar ningún tratamiento específico. Si con esta actuación no se resuelve el cuadro, puede ser necesaria la aspiración del aire intraperitoneal en posición de Trendelenburg (2).

Se remite al lector al capítulo de “Complicaciones no Infecciosas en Diálisis Peritoneal. 3.4 neumoperitoneo” de Nefrología al Día para ampliar información respecto a la clínica más frecuente de encontrar para sospechar este cuadro y el manejo recomendado del paciente con pneumoperitoneo asociado a DP

(<https://www.nefrologiaaldia.org/es-articulo-complicaciones-no-infecciosas-en-dialisis-peritoneal-464>)

#### Bibliografía:

1. Ionescu C, Ecobici M, Olaru D, Stănescu C, Lupescu I, Voiculescu M. Pneumoperitoneum--rare complication in end stage renal disease patient on automated peritoneal dialysis. Rom J Intern Med. 2008;46(4):351-5. PMID: 19480302. Disponible en: [<https://pubmed.ncbi.nlm.nih.gov/19480302/>].
  2. Formento-Marín N, Cintora-Querol MJ, Soriano-Angulo M. Neumoperitoneo en un paciente en tratamiento con diálisis peritoneal automática: informe de un caso. Enferm Nefrol [Internet]. 2020 Dic;23(4):406-10. Disponible en: [<https://scielo.isciii.es/pdf/enefro/v23n4/2255-3517-enefro-23-04-406.pdf>]
-

## IMÁGENES

Figura 1: Pneumoperitoneo objetivado en radiografía de tórax en bipedestación que muestra una colección aérea (hipodensidad) por fuera de las asas intestinales) bajo las cúpulas diafragmáticas en forma de semilunas bilaterales.

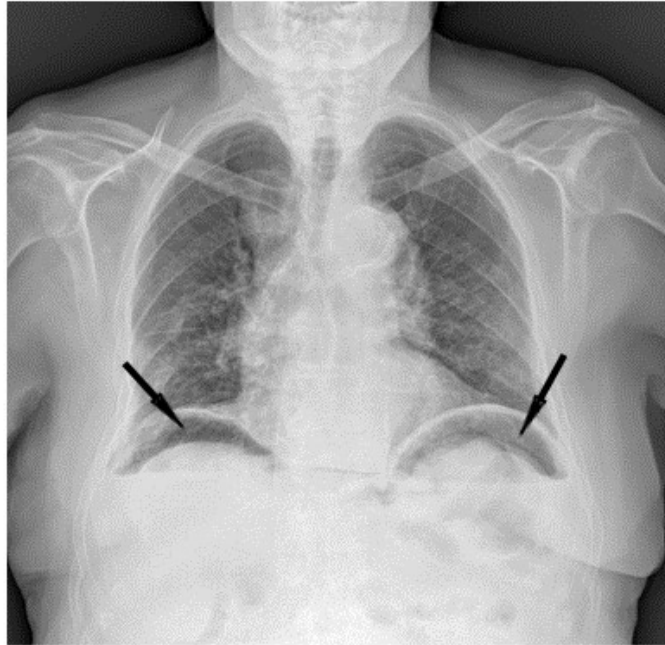


Figura 1.

Figura 2: Resolución de neumoperitoneo (desaparición de las imágenes de radiolucencia subdiafragmática) tras tratamiento conservador.

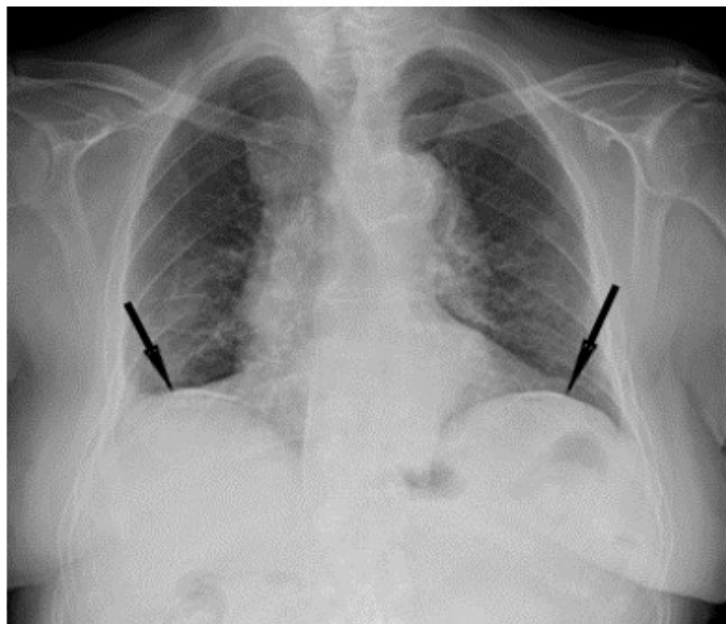


Figura 2.