
	<p>Navegador temático del conocimiento nefrológico.</p> <p>Editores: Dr. Víctor Lorenzo y Dr. Juan Manuel López-Gómez</p> <p>ISSN: 2659-2606</p> <p>Edición del Grupo Editorial Nefrología de la Sociedad Española de Nefrología.</p>	
---	---	---

## Accesos Vasculares de Alto Flujo: Localización Yugular y Femoral

[Arminda Fariña Hernandez](#)<sup>a</sup>, [Nuria Sanchez Dorta](#)<sup>a</sup>, [Eduardo De Bonis Redondo](#)<sup>a</sup>

a Servicio de Nefrología. Hospital Universitario de Canarias. Tenerife.

### INTRODUCCIÓN

El acceso vascular es indispensable para poder realizar diálisis a los pacientes que padecen enfermedad renal, y si bien idealmente el de primera elección es la fístula arteriovenosa, los catéteres venosos centrales, a pesar de su morbilidad, continúa siendo un acceso vascular indispensable en todos los servicios de Nefrología. Esto se debe, por un lado, a que permite disponer de un acceso definitivo en los pacientes con el lecho vascular agotado, y por otro lado, a la posibilidad de utilización inmediata después de su inserción, lo que permite efectuar hemodiálisis (HD) de urgencia en pacientes que presentan situaciones clínicas graves como la hiperpotasemia grave o el edema agudo de pulmón.

Podemos diferenciar dos tipos: los tunelizados y los no tunelizados o transitorios. Según las últimas guías de acceso vascular de GEMAV, a pesar de tratarse de una evidencia débil, recomienda la utilización de los no tunelizados para períodos de tiempo no superiores a las 2 semanas, debido al aumento de riesgo infeccioso y en situaciones de urgencia. Añadiríamos además situaciones en las que estaría contraindicado la canalización de un catéter tunelizado permanente como en bacteriemias activas.

La inserción de un catéter vascular para HD es una técnica no exenta de riesgos. La frecuencia de aparición de complicaciones es muy variable si bien la utilización de la ecografía para la canalización venosa central ha significado una disminución de las mismas, por varios motivos: permite confirmar la punción de la vena elegida y el correcto posicionamiento intravascular, y además permite tener controlado resto de estructuras adyacentes, minimizando los riesgos asociados. Por todo ello es imprescindible conocer adecuadamente la técnica y realizar la canalización de catéter venoso central de manera ecoguiada.

Las venas generalmente utilizadas en la canalización de catéter venoso central son, por este orden, venas yugulares interna derecha e izquierda, venas femorales derecha e izquierda. Ambas localizaciones presentan potenciales beneficios y riesgos, como el menor riesgo de infección en el área yugular y su fácil acceso o el menor riesgo de complicaciones durante la colocación en el territorio femoral, a tener en cuenta en pacientes con coagulopatías/plaquetopenia, o en pacientes con estenosis en territorio venoso central. Si bien esta última localización permitiría una canalización a ciegas siempre que no se disponga de ecógrafo, el riesgo a nivel yugular es mayor y por tanto se recomienda siempre la canalización ecoguiada en este territorio. Hay que tener en cuenta, en previsión, la realización de otros posibles accesos vasculares, para evitar canalización de yugulares ipsilaterales a posibles fístulas siempre que sea posible.

## CANALIZACIÓN YUGULAR

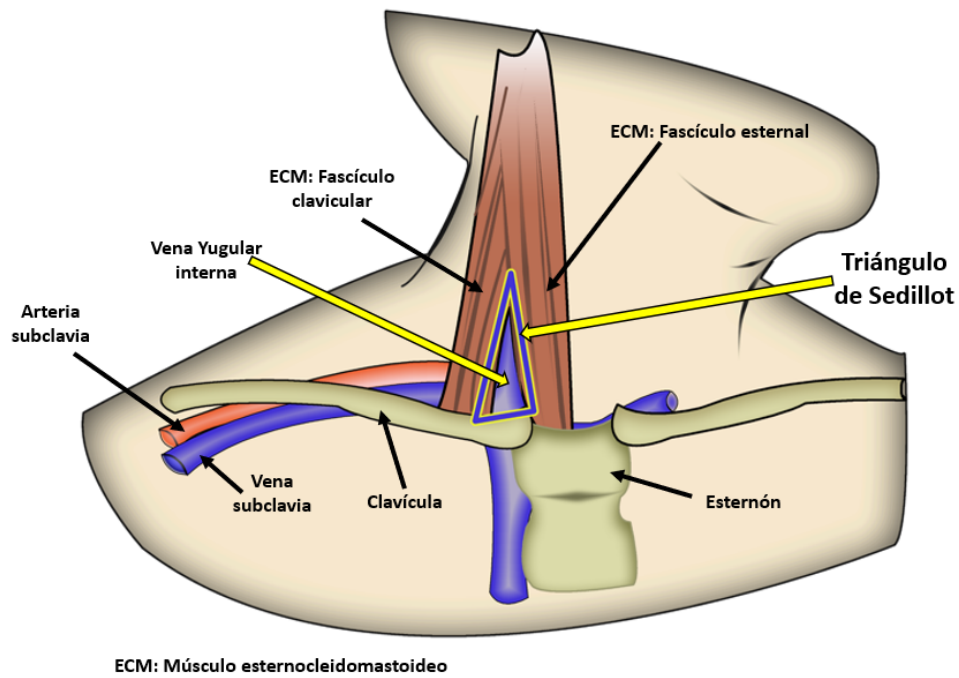
El abordaje de la vena yugular interna derecha se realiza a través del triángulo de Sedillot, formado por el borde externo del fascículo esternal del músculo esternocleidomastoideo, el borde interno del fascículo clavicular y la clavícula ([Figura 1](#)). Ambas venas yugulares internas cruzan el triángulo de Sedillot desde su ángulo superior hasta su base. La localización de éstas mediante ecografía en el citado triángulo permitirá su canalización. Tener en cuenta que en la implantación en la yugular interna izquierda puede ser necesario catéter de mayor longitud dado el mayor recorrido que tiene que realizar al pasar por la innominada izquierda, cava superior hasta entrada en aurícula derecha. Los catéteres venosos centrales de alto flujo suelen medir entre 15 y 20 cm para su colocación en vena yugular interna y de 20 a 24 cm en vena yugular interna izquierdas o femoral a donde llegará a vena cava inferior y AD respectivamente.

## CANALIZACIÓN FEMORAL

La vena femoral cruza el ligamento inguinal en su tercio medio para introducirse en el triángulo de Scarpa ([Figura 2](#)), está delimitado en su parte superior por el ligamento inguinal, borde externo con el músculo sartorio y el borde interno o medial el aductor largo. Su canalización es sencilla bien mediante palpación de la arteria femoral, situándose la vena en posición medial a la arteria, si bien si se dispone de ecógrafo se recomienda la canalización ecoguiada ante la importante variabilidad anatómica de cada individuo en esta región.

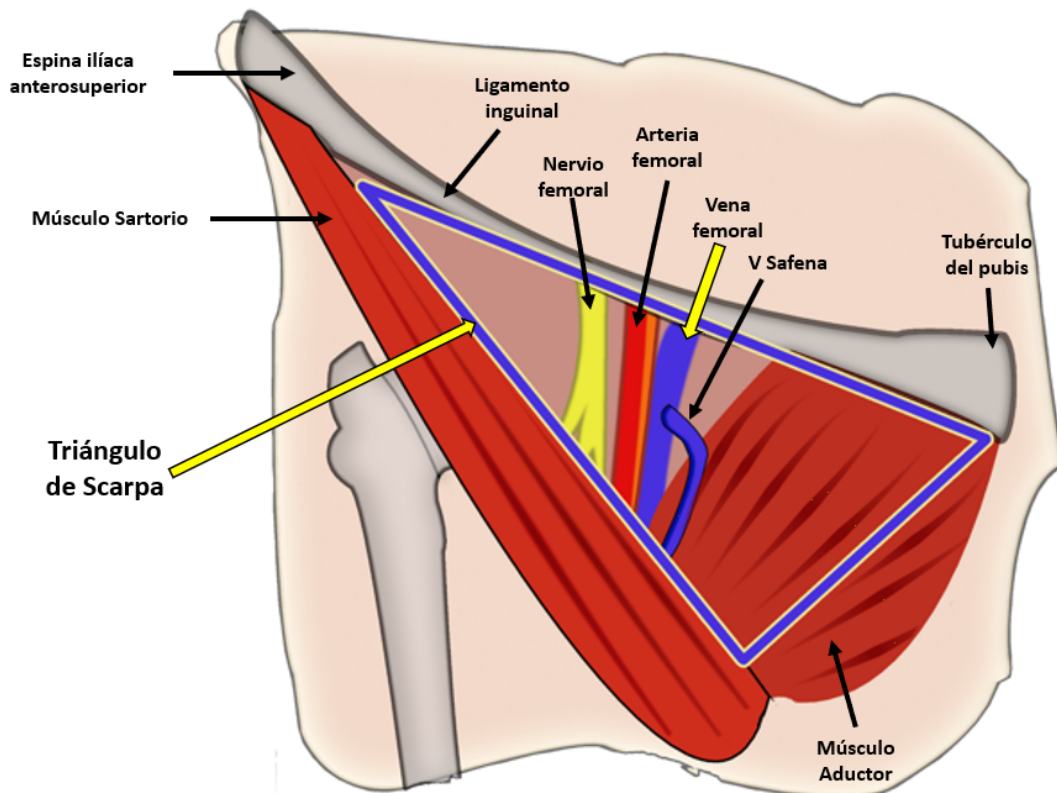
## Figuras

**Figura 1. Triángulo de Sedillot**



*Figura 1.*

**Figura 2. Triángulo de Scarpa**



*Figura 2.*